日消外会誌　30（9）：1922～1926，1997年

症例報告

特異な発育形式をとった“食道のいわゆる癌肉腫”の1例

鹿児島大学医学部第1外科
北薗　正樹　　島田麻里緒　　夏越　祥次　　池田　直徳
馬場　政道　　福元　俊孝　　愛甲　　孝

食道の癌肉腫は，いわゆる癌肉腫・偽肉腫・真性癌肉腫の3つに分けられている．今回，我々は食道一胃接合部より発生した，食道のいわゆる癌肉腫を経験したので報告する．腫瘍は食道一胃接合部に茎を有し，胃内に垂れ下がる様に発育していた．また，中央にて2つに分葉するという，特異な発育形式をとっていた．いわゆる癌肉腫の病理学的鑑別点として，肉腫様部分に上皮性の特徴が存在するか否かがポイントとなる．当症例では，HE染色にて茎部の扁平上皮癌とそれに続く肉腫様細胞との間に移行像を認め，いわゆる癌肉腫と診断した．しかし，免疫染色では肉腫様部分は上皮性成分由来のマーカーであるケラチン，EMAには陰性で，非上皮性細胞成分由来のマーカーであるvimentinには陽性であった．この様にHE染色所見と免疫組織化学的所見との間に解離がみられることは諸家の文献にも見い出され，今後の検討課題と思われた．

Key word： so-called carcinosarcoma

はじめに

食道の癌肉腫は比較的まれな疾患であり，いわゆる癌肉腫・偽肉腫・真性癌肉腫の3つに分けられる．今回，我々が経験したのは病理学的に“いわゆる食道癌肉腫”であったが，食道一胃接合部から発生しており，本邦ではまれな症例と考えられた．

症　例

症例：68歳，男性

主訴：食後のつかえ感

家族歴：特記事項なし．

喫煙：20本/日×45年

飲酒：焼酎1合/日×48年

既往歴：1970年，外傷性胃穿孔にて胃切除術．（Billroth II法による再建）

1991年脳梗塞

現病歴：1995年3月頃より，夜間に心窩部の不快感あるも放置していた．6月中旬食後のつかえ感を自覚するようになり，7月4日近医を受診した．胃内視鏡にて食道一胃接合部の腫瘍を指摘された（生検にてsquamous cell carcinomaの診断）．7月12日当科外来紹介受診．8月7日手術目的にて入院となる．

＜1997年3月19日受理＞別刷請求先：北薗　正樹
〒980　鹿児島市桜ケ丘8－35－1　鹿児島大学医学部第1外科

入院時現症：身長153cm，体重44kg．栄養状態やや不良．上腹部正中に切開創あり，圧痛など認めなかった．

血液・生化学所見：総蛋白6.1g/dlと低値を示した以外は特に異常を認めなかった．CEA，SCCなどの腫瘍マーカーも正常範囲内であった．

食道造影所見：食道一胃接合部より胃内に垂れ下がるような形で，表面凹凸不整な42×36mmの球形の腫瘤を認めた．腫瘍の茎部は不明であった（**Fig. 1**）．

食道内視鏡所見：食道一胃接合部小彎側に基部を持ち，胃内に垂れさがっている赤褐色調，表面凹凸不整，中央に陥凹を伴う腫瘤を認めた．

ヨード散布にて，腫瘤と連続して食道内に細く，棒状にのびる不染帯を認めた．生検にて，基部よりmoderately differentiated squamous cell carcinoma，腫瘤よりspindle cell carcinomaの診断を得，食道癌肉腫と診断した（**Fig. 2**）．

超音波内視鏡所見：食道一胃接合部の小彎側に有茎性の腫瘍があり，胃内へ突出，浮遊していた．第2層が肥厚しており，深達度はsmと診断した．

手術所見：平成7年8月31日，上腹部正中切開にて残胃全摘術（食道一胃接合部の腫瘍であり，胃切除後であったため）を行った．術中の所見としてはP0，H0，A0，N（－）Stage Iであった．

Fig. 1 Esophagography reveals irregular tumor arose from E-Gjunction and tumor was found to be hanging in to the stomach.

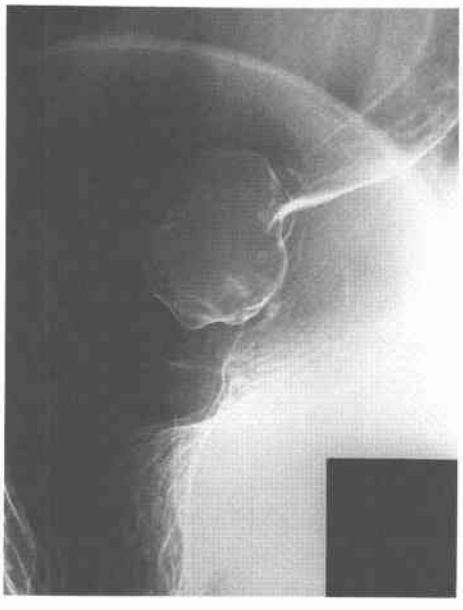

Fig. 2 Endoscopic examintion shows brown irregular tumor, which has a dimple on its center.

切除標本の肉眼所見：食道一胃接合部より発生した2個の有茎性の腫瘍が胃内に落ち込んで存在していた．茎部は食道一胃接合部上に存在し，食道側へ4mm，胃側へは－15mmであった．

また，腫瘤は中央にて大きく2つに分葉しており，大きさはそれぞれ42×27mmと35×25mmであった．

Fig. 3 Macroscopic view of the resected specimen shows that tumor lobulate two portions.

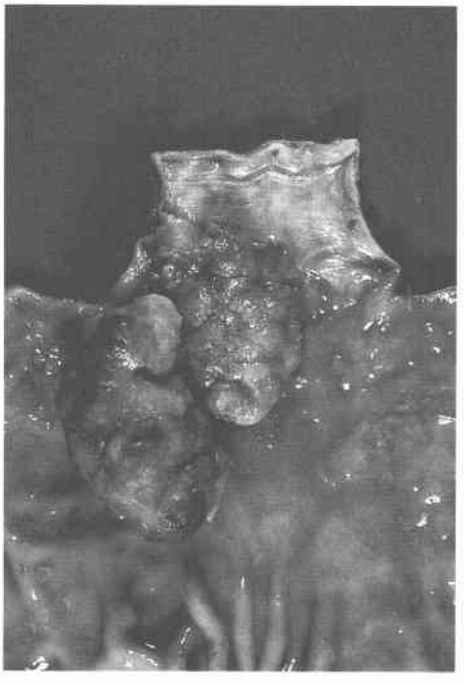

Fig. 4 Cut surface of the tumor showing that short stalk of tumor is found at E-Gjunction.

表面は赤褐色調，凹凸不整であった（**Fig. 3, 4**）．

病理組織学的所見：HE染色では，茎部に癌胞巣を有する扁平上皮癌と，それに引き続きカリフラワー状に増殖した肉腫様細胞がみられ，いわゆる食道癌肉腫と診断した．癌細胞はsm層まで浸潤していた（**Fig. 5**）．また，免疫学的染色では肉腫様細胞はケラチン，EMA，デスミン，ミオグロビンに陰性であり，ビメンチン，平滑筋のアクチン，α-スロンボモジュリンには

陽性であった（**Fig. 6**）.

考　察

癌肉腫とは，1つの腫瘍に2種の組成すなわち，上皮性の悪性腫瘍“癌腫”と間葉系の悪性腫瘍“肉腫”とが同時に認められる場合を言い，1864年 Virchow[1]によって提唱され，食道の癌肉腫については1904年 Hansenmann[2]により初めて報告された．その成因について数多くの見解が出されているが，1938年 Sophir & Vass[3]は肉腫様成分が真の肉腫ではなく，癌腫の化生である場合や肉腫の浸潤巣内の非腫瘍性上皮成分を癌腫と誤認していた可能性を指摘した．そして，それまでに報告された食道を含む種々の臓器における153例の癌肉腫を検討し，真の癌肉腫と言えるのは，そのうちの3～4例にすぎないと報告した．彼らはこの所見を真の癌肉腫に対して，いわゆる癌肉腫と呼称した．1957年 Lane ら[4]は癌腫の間質が反応性増殖をきたして肉腫様の像を呈するという偽肉腫の概念を呈示した．一方，Matsusaka ら[5]は，いわゆる癌肉腫と偽肉腫の鑑別は判然としないので両者を一括して pseudosarcomatous carcinoma とすべきであると報告している．一般的に上皮性部分と間葉系部分に移行像がみられる場合を“いわゆる癌肉腫”と定義しているが[6]，その肉腫成分の病理組織像の解釈についてはさまざまな意見があり[5)7]，真性癌肉腫，偽肉腫と明確に分けることは困難であるとする意見もある．

真の癌肉腫といわゆる癌肉腫の病理学的鑑別診断の要点としては，肉腫様部分に上皮性の特徴が存在するか否かがあげられる．光顕像の特徴として，①HE染色にて癌腫と肉腫様部分の間に移行細胞像が認められる，②肉腫様病変において紡錘型細胞間に上皮細胞特有の細胞間橋が認められる，③鍍銀染色像では数個の細胞を1つの単位として好銀繊維が取り囲む蜂巣状の構造が肉腫様部分においても認められる，以上の3点

Fig. 5　HE staining revealed that transition from squamous cell carcinoma of the stalk to sarcomatous cells.

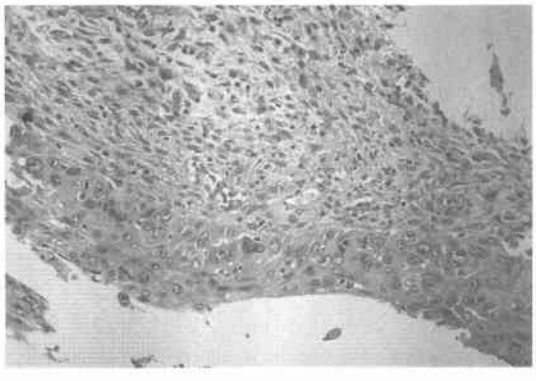

Fig. 6　Immunohistochemical staining showing that sarcomatous cells were stained with anti-vimentin antibody (A) but not with anti-keratin antibody (B).

A | B

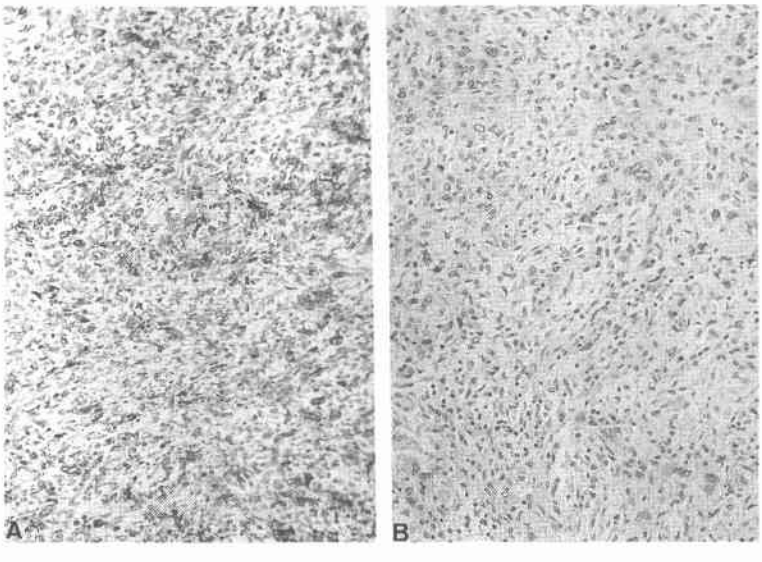

が認められれば上皮細胞由来であるとしている[8]．当症例においては茎部の扁平上皮癌とそれに続く肉腫様細胞へ断した．免疫組織化学的方法による鑑別診断として，上皮由来の成分としてケラチン，EMAなどを，また非上皮性細胞由来の成分としてvimentinなどを染色する方法がある．当症例では肉腫様細胞はケラチン，EMAには陰性で，vimentinには陽性であった．Ooiら[9]も光顕像にて癌部と肉腫様部分に移行像があり，明らかに肉腫様病変は上皮由来であるのに，ケラチン染色陰性でvimentin染色陽性であったと報告しており，免疫染色では肉腫様病変は上皮由来であるにも関わらず，肉腫の性質をもっていることが考えられた．このようにHE染色所見と免疫組織化学的所見との間に解離がみられる報告もあり，真の癌肉腫といわゆる癌肉腫を決定的に鑑別する方法は，今後の検討課題である．

いわゆる癌肉腫は食道癌と異なり，発育が食道内腔に向かう傾向があり，浜辺ら[10]によると67例中62例(92.5%)が隆起性のものであった．そのため臨床症状としては，嚥下困難で発見される例がもっとも多く，本症例も有茎性の腫瘤が，食道内腔に向かってポリープ状に発育していくうちに，次第に胃内へ落ち込んでいき，嚥下困難を生じたと考えられた．さらに本症例では，腫瘤が中央にて大きく2つに分葉していた．いわゆる食道癌肉腫の特徴として，腫瘍の表面が細かく分葉していることは諸家[11)~14)]も報告している通りであるが，本症例の様に茎部まで2つに分かれているものは，著者らが検索しえた限りでは，自験例を含めて2例のみであった[10]．また，いわゆる癌肉腫の占居部位は，北川ら[15]が本邦報告例102例について検討した結果，中部食道が59例（58%）と最も多く，下部食道35例（34%），上部食道8例（8%）であった．本症例のように，腫瘍が，食道ー胃接合部より発生したと考えられる症例は，本邦では他に浜辺ら[10]が報告した1例のみであった．

文　献

1) Virchow R: Die Krankhalften Geschwulste, A Hirschwald 2：181—182, 1864　文献15)より引用
2) Von Hansenmann D: Das gleichzeitige Vorkonmen verschiedenariger Geschwulste bei derselben Person. Z Krebsfosch 1183—198, 1904
3) Saphir O, Vass A: Carciosarcoma. Am J Cancer 33：331—361, 1904
4) Lane N: Pseudosarcoma (Polypoid sarcoma-like masses) associated with squamous cell carcinoma of the mouth, faces, and larynx. report of ten cases. Cancer 10：19—41, 1957
5) Matsusaka T, Watanabe H, Enjoji M: Pseudosarcoma and carcinosarcoma of the esophagus. Cancer 37：1546—1555, 1976
6) 食道疾患研究会編：食道癌取扱い規約．第8版．金原出版，東京，1992，p44—45
7) Gal AA, Martin SE, Kernen JA et al: Esophageal carcinoma with prominent spindle cells. Cancer 60：2244—2250, 1987
8) 前田宣包，関川敬義，野口明宏ほか：食道癌肉腫(為肉腫)の1例．日消病会誌　86：921—925, 1989
9) Ooi A, Kawahara E, Okada Y et al: Carcinosarcoma of the esophagus (an immunohistocemical and microscopic study). Acta Pathol Jpn 36：151—159, 1986
10) 浜辺　豊，佐藤美晴，小谷陽一ほか：肉腫様組織成分を伴った食道癌について．外科治療　52：255—264, 1985
11) 小野田忠，山口　肇，吉田茂昭ほか：食道の“いわゆる癌肉腫”の内視鏡的検討．内視鏡の進歩　28：78—82, 1986
12) 小野原俊博，前川宗一郎，朔元　則ほか：食道偽肉腫癌の1例．日消外会誌　22：1851—1854, 1989
13) 川島靖浩，柴田明彦，北川浩司ほか：食道癌肉腫の1例．下呂病院年報　17：21—26, 1990
14) 帆足俊男，田中啓一，王　恒治ほか：巨大発育を示したいわゆる食道癌肉腫の1例．Gastroenterol Endosc　35：2899—2903, 1993
15) 北川　隆，岡野重幸，相馬光宏ほか：食道癌肉腫の1例．Gastroenterol Endosc　31：1261—1267, 1989

So-called Carcinosarcoma of the Esophagus with Singular Growth Pattern, Report of a Case

Masaki Kitazono, Mario Shimada, Syouji Natsugoe, Naonori Ikeda,
Masamichi Baba, Toshitaka Fukumoto and Takashi Aikou
First Department of Surgery, Faculty of Medicine Kagoshima University

Carcinosarcoma of the esophagus is classified as “so-called carcinosarcoma”, “pseudosarcoma”, and “true carcinosarcoma”. We report “so-called carcinosarcoma” of the esophagus arising from the esophago/gastric (E-G) junction. A tumor with a short stalk was found at the E-G junction and was found to be hanging down into the stomach. In addition, the tumor had a singular gowth pattern, lobulated two portions. The pathological findings of “so-called carcinosarcoma” are characterized by sarcomatous parts with epidermal features. In this case, HE staining revealed that transition from squamous cell carcinoma of the stalk to sarcomatous cells, and we diagnosed “so-called carcinosarcoma”. However, the sarcomatous cells stained with anti-vimentin antibody, a marker of the non-epidermal component, but not with anti-keratin and anti-EMA antibody, markers of the epidermal component. We must investigate about the discrepancy between the HE staining and the immunohistochemical staining of “so-called carcinosarcoma”.

Reprint requests: Masaki Kitazono First Department of Surgery, Faculty of Medicine, Kagoshima University
8-35-1 Sakuragaoka, Kagoshima, 890 JAPAN