日消外会誌　30 (11)：2134～2139，1997年

胃平滑筋肉腫19例の臨床病理学的検討

国立病院四国がんセンター外科，同　病理*

栗田　　啓　　高嶋　成光　　久保　義郎
佐伯　俊昭　　横山　伸二　　土井原博義
棚田　　稔　　多幾山　渉　　万代　光一*

1973年から1993年の21年間に切除した胃平滑筋肉腫は19例であり，これは同期間に経験した総胃悪性腫瘍2,733例の0.70%に相当した．これらに臨床病理学的に検討を加え，主として適切な切除範囲の検討を行った．腫瘍最大径が9cm 未満例ではリンパ節転移を認めず，12例中１例のみ再発死亡した．一方，9cm 以上の７例中６例が再発死亡した．核分裂数が一強拡視野中に３個以上みられた症例では，10例中８例が死亡ないし再発したのに比べ，３個未満では再発ないし死亡例は認めなかった．肝転移再発に対し肝切除を施行した１例に５年以上生存を得た．腫瘍の大きさが9cm 未満の症例に対しては局所切除が適応と考えられた．9cm 以上の症例に対しては，手術療法のみでは予後は極めて不良で，何らかの補助療法を要すると考えられた．

Key words: surgical treatment for gastric leiomyosarcoma, wedge resection of the stomach, mitotic number of the gastric leiomyosarcoma

はじめに

胃平滑筋肉腫は比較的まれな疾患であり，胃に原発する悪性腫瘍の0.5～2.0%を占めるに過ぎず[1)~3)]，その病態もいまだ明らかではない．また，手術術式に関しても，切除範囲，リンパ節郭清などに関し統一した見解が得られているとは言えない[3)~7)]．当施設において切除した同疾患に関し検討を加え，その予後因子，治療などに関し考察した．

対象と方法

1973年から1993年の21年間に切除した胃平滑筋肉腫は19例中20病巣であり，これは同期間に経験した総胃悪性腫瘍2,733例の0.70%に相当した．以下の検討では，腫瘍の大きさは最大径とし，発育形態は胃内型，胃外型，胃内外型とした．手術所見，病理所見は胃癌取扱い規約[8)]に基づいて記載した．核分裂数は，強拡大(200倍) 10視野の平均値で示した．２個併存した１例は，病理肉眼所見，病理組織学的所見に関して個々に集計し，病巣と表現した．手術術式，予後など臨床事項に関しては１症例として集計した．２群間の比較はχ^2検定を用い，累積生存率は Kaplan-Meier 法で算出し，一般化 Wilcoxon 法を用い有意差検定を行った．いずれも危険率 $p<0.05$をもって有意差ありと判定した．

＜1997年６月11日受理＞別刷請求先：栗田　　啓
〒790　松山市堀之内13　国立病院四国がんセンター外科

結　　果

1．性，年齢

男11例，女８例，年齢は41～74歳で平均58.9歳であった．

2．腫瘍の大きさ

腫瘍最大径は2.0～22.0cm で平均8.0cm，最大重量は1.9kg であった（**Table 1**）．

3．発育様式ならびに肉眼所見

18例は単発であったが，１例では２個併存していた．主たる占居部位は，C 12病巣，M ６病巣，A ２病巣で，高位に存在する症例が多かった．胃内型12病巣，胃外型３病巣，胃内外型５病巣で，胃内外型の４病巣に他臓器浸潤を認め，３病巣が横隔膜と脾に，１病巣が横隔膜に浸潤していた．肝転移を３例に認め，H_1；１例，H_2；２例であった．腹膜播種を２例に認め，いずれもP_2であった．肉眼的リンパ節転移を２例に認めたが，いずれも１群にとどまっており，腫瘍径が11cm と22cm の症例であった．粘膜面の潰瘍形成は12病巣に認められたが，腫瘍の大きさとの間に一定の傾向は認められなかった（**Table 1**）．

4．手術術式

胃全摘３例，噴門側切除６例，幽門側切除６例，楔

Table 1 Macroscopical findings. One patient had two lesions. They were assessed respectively

1. size of tumor(cm)

−2.0	−5.0	−10.0	−20.0	−30.0	Total
2	8	4	4	2	20

2. location

C	M	A	Total
12	6	2	20

3. Type of growth

intra-gastric	extra-gastric	combined	Total
12	3	5	20

4. ulcer formation

ulcer(+)	ulcer(−)	Total
12	8	20

C ; upper third of stomach, M ; middle third of stomach, A ; distal third of stomach

Table 2 Pathological findings. Concomitant two lesions in one patient were assessed respectively

1. depth of invasion

t1	t2	t3	t4	Total
1	13	2	4	20

2. lymph nodal metastasis

n0	n1	n2≦	Total
18	2	0	20

3. lymphatic permiation

ly0	ly1	ly2	ly3	Total
16	3	1	0	20

4. venous invasion

v0	v1	v2	v3	Total
14	4	2	0	20

t ; depth of invasion(t1 ; intramucosa or submucosal layer, t2 ; muscularis propria or subserosall layer, t3 ; serosal layer, t4 ; invaded to adjacent organ), n ; lymph node metastasis (n0 ; no metastasis, n1 ; metastatic to the first echelon node, n2 ; to the second echelon node), ly0 ; no evidence of lymph vessel permiation, ly1 ; a little degree of permiation, ly2 ; moderate degree, ly3; marked degree, v0 ; no evidence of venous invasion, v1 ; a little degree, v2 ; moderate degree, v3 ; marked degree

状切除4例で，リンパ節郭清は，D_0 10例，D_1 9例であった．胃全摘の2例には，膵体尾部，脾合併切除，1例には脾合併切除を施行した．いずれも脾臓への直接浸潤のためであった．さらに横隔膜浸潤を呈した3例に対して横隔膜を合併切除した．同時性肝転移3例のうち2例に肝部分切除を施行した．

5．病理組織学的所見

深達度は，t_1：1病巣，t_2：13病巣，t_3：2病巣，t_4：4病巣であった．リンパ節転移は，1群にのみ2例に認められ，肉眼所見に一致しており，腫瘍径11cm，22cmの症例であった．リンパ管侵襲は ly_0：16病巣，ly_1：3病巣，ly_2：1病巣，静脈侵襲は v_0：14病巣，v_1：4病巣，v_2：2病巣であった．核分裂数は，0～2：10病巣，3～5：1病巣，6～10：9病巣であった（**Table 2**）．

6．遠隔成績

手術後観察期間3か月から15年3か月間に8例が死亡し，うち再発死亡が7例にみられた（**Table 3**）．他病死の1例を除き，主たる再発部位が主な死因となっており，腹膜播種3例，肝転移3例，両者1例であった．再発死亡例中5例は胃内外発育型であり，胃内型，胃外型がそれぞれ1例であった．初回手術時に他臓器浸潤のみられた4例，肝転移の3例，腹膜播種の2例，リンパ節転移の2例（重複有り）はいずれも再発死亡した．3例に術後に補助化学療法を施行したが，1例に38か月生存が認められたのみで，他の2例は1年以内に死亡した．この38か月生存例は，胃内外発育型で，初回に肝転移，横隔膜浸潤，脾浸潤を認め，胃の楔状切除，肝部分切除，脾，横隔膜合併切除を施行した．術後，Doxorubicin（DXR），Cyclophosphamide（CPA），6-Mercaptopurine，Prednisonの4者併用療法を施行した．その後，16か月，25か月に播種性再発病巣の切除を行ったが，肝転移，腹膜播種の進行により死亡した．他の2例に対しては，それぞれ術後，DXR，CPA，Vincristine(VCR) 3者併用療法，DXR，CPA，VCR，Procarbazine 4者併用療法を施行した

Table 3　Dead casae

Age/Sex	location	macroscopic growth type	size(cm)	HPTNM	operation	pathology	outcome main rec. organ
74/M	C(Gre-Ant, Post)	combined	22×11	22410	Total, Pa, S, Diaphr, D0	t4, n1, ly2, v2 MN 7/HPF	8mo. DOD H, P
48/M	C(Gre-Ant, Post)	combined	13×10	02400	Total, Pa, S, D0	t4, n0, ly1, v1 MN 11/HPF	11mo. DOD P
55/F	C(Gre)	combined	9.5×8.0	10400	wedge, S, L Diaphr, D0	t4, n0, ly0, v2 MN 8/HPF	38mo. DOD P
70/F	CE(Circ)	combined	11×9	00200	proxymal, D0	t2(ss), n1, ly1, v1 MN 4/HPF	13mo. DOD H
59/M	M(Gre)	extragastric	20.5×19.5	00300	wedge, D0	t3, n0, ly0, v1 MN 7/HPF	24mo. DOD P
41/M	M(Les)	intragastric	7×5.5	00310	distal, D0	t3, n0, ly0, v0 MN 6/HPF	3mo. DUN
51/M	C(Post-Les)	intragastric	2.0×1.7	00200	proxymal, D1	t2(mp), n0, ly0, v0 MN 10/HPF	6y. 3mo DOD H, B
64/F	C(Gre-Ant, Post)	combined	12×10	20400	Total, S, L, Diaphr, D1	t4, n0, ly1, v1 MN 15/HPF	13mo. DOD H

Gre ; greater curvature, Ant ; anterior wall, Post ; posterior wall, Circ ; circular, Les ; lesser curvature, H ; hapatic metastasis (macroscopic, 0 ; no matastases, 1 ; metastases limited to one lobe, 2 ; a few metastases to both lobes), P ; peritoneal dissemination(macroscopic, 0 ; no disseminations, 2 ; a few matastases to the distant peritoneum), T ; depth of invasion (macroscopic, 2 ; muscularis propria or subserosal invasion, 3 ; serosal invasion, 4 ; invasion to the adjacent organ), N ; nodal metasyasis(microscopic, 0 ; no metastases, 1 ; metastases to the first echelon nodes), M ; distant metastasis(0 ; no metastases), Total ; total gastrectomy, wedge ; wedge gastrectomy, distal ; distal gastrectomy, proxymal ; proxymal gastrectomy, Pa ; pancreas, S ; spleen, L ; liver, Diaphr ; diaphragma, D ; grade of nodal dissection(each number means extent of dissection, 0 ; no dissection, 1 ; dissection of the first echelon nodes), MN ; mitotic number, HPF ; high power field, DOD ; dead of gastric leimyosarcoma, DUN ; dead, causes unknown, B ; bone

が，11か月，8か月で原病死した．また3例において，肝転移再発後に肝動脈内抗癌剤注入療法あるいは塞栓術を施行した．内容は，他院で施行された1例は不明であるが，他の2例は，Cisplatinum(CDDP)，DXR，Actinomycin-D，Styrene maleicacid neocarzinostatin/lipiodol(SMANCS/LPD)動注，CDDP，DXR，SMANCS/LPD動注で，それぞれ，24か月，13か月，13か月の生存が得られた．肝転移巣を切除した症例は，初回手術後6年3か月の生存が得られた[9]．この症例には化学療法は施行しなかった．

腫瘍の大きさと予後との関連では，9cm以上例では7例中6例までが死亡または再発をきたしたのに比べ，9cm未満例では1例を除き再発なく生存中である．予後と核分裂数の関係をみると，強拡大10視野中平均3個以上みられる例では，10例中8例が死亡ないし再発をきたしたのに比べ，3個未満例では死亡および再発例はなかった(**Fig. 1**)．リンパ管侵襲が陽性であった4例，および静脈侵襲が陽性であった6例はいずれも原病死した(**Fig. 2**)．脈管侵襲陽性例における生存者数は，陰性例に比べ有意に少なかった（$p<0.01$）．潰瘍形成と予後との間には一定の傾向は認められなかった．

Fig. 1　Correlation among mitotic number, tumor diameter and prognosis

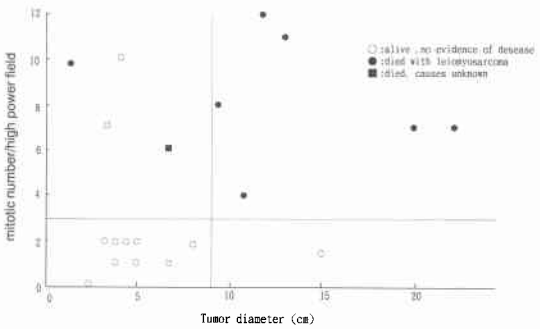

19例中11例は生存中であり，全症例の5年生存率は63.2%，10年生存率は55.3%であった．腫瘍径9cm以上例の予後は，9cm未満例に比べ有意に悪く（5生率；19.5%vs91.7%，$p<0.05$），核分裂数が3以上の症例の予後は，3未満例に比べ有意に不良であった(5生率；30.0%vs100%，$p<0.005$)（**Fig. 3**）．

Fig. 2 Correlation between tumor size and vessel invasion. A mortality rate was significantly higher in cases presenting positive vessel invasion.

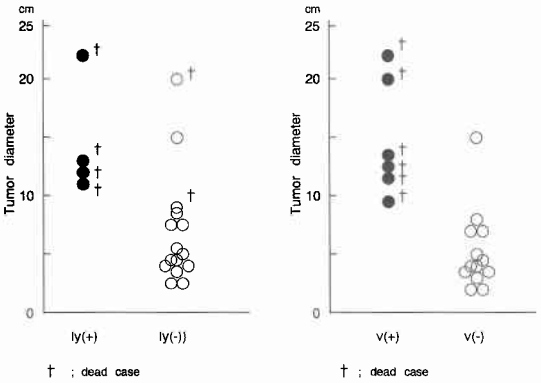

Fig. 3 Cumulative survival curve (Kaplan-Meier method)

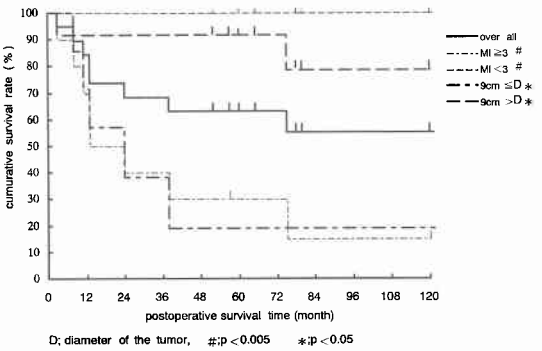

考　察

当施設においては，胃の平滑筋肉腫に対して，胃癌に準じた胃切除を行ってきた．すなわち，切離線を，口側，肛門側断端に腫瘍が認められない位置とし，リンパ節郭清に関しては経験的にリンパ節転移がまれなことより，主として1群のみのリンパ節郭清としてきた．ただし，胃外発育を主とする病変に対しては，胃壁の楔状切除を行い，他臓器浸潤を来した症例に対しては，腫瘍量減量の立場から合併切除を施行してきた．しかし，さまざまな施設間において，切除範囲，リンパ節郭清などに関し統一した見解が得られているとは言えない[3)~7)]．

胃平滑筋肉腫の手術術式を考察するにあたり，予後と関係してくる因子として，1．腫瘍の大きさ，2．他臓器浸潤，3．肝転移，4．腹膜播種，5．リンパ節転移，6．リンパ管侵襲，7．静脈侵襲，8．核分裂数が挙げられた．これらのうちで，2．3．4．5．6．7はいずれも1.の腫瘍の大きさに関連しており，2～7が陽性であったものは，1例の9.5cm径の静脈侵襲陽性例を除き，腫瘍径が11cm以上の症例であった．しかも，これらの因子が陽性であった症例の予後は極めて不良であった．予後と腫瘍径の関係からみると，9cm以下であれば，6年3か月で原病死した長径2cmの1例を除き，腫瘍死例はなかった．腫瘍径と予後との関係に関しては，笹子ら[3)]，Shiuら[10)]は5cmに，Bedikianら[11)]は8cm，McGrathら[12)]は10cmにその境界をおいている．核分裂数の多寡でみれば，1強拡大視野中3未満であれば死亡例はなく，両者の組合わせにより予後不良例をpick upすることが可能であった．しかし，臨床外科医の立場としては，術前あるいは術中に術式を決定することを迫られる．その際の判断基準として，腫瘍径で判断することが最も適切と考えられる．9cm以下であれば予後も良く，さらにリンパ節転移も認められなかったことより，病変を含めた楔状切除で対処可能と考えられた．もちろん，残胃に著しい変形をきたすようであれば，通常の幽門側切除あるいは噴門側切除が適切な場合もあるであろう．リンパ節郭清に関しては，その結果，意義が明らかではなかった．死亡の原因は，主として，肝転移，腹膜播種，他臓器浸潤に求めることができ，リンパ節転移が死亡原因となったり，また，再発に際して主たる再発形式になった症例の経験は無い．また，他の報告においても，リンパ節郭清の必要性は説いても，それが予後に寄与する効果を明言しているものは見当たらなかった．しかし，手術に際し，転移リンパ節が郭清可能な部位にあるものならば切除すべきことは，腫瘍量減量という治療の原則からして妥当であろう．自験例に限れば，腫瘍径が11cmを超えなければリンパ節転移はなく，したがって郭清の必要性を認めなかった．さらに予後を考慮に入れて，大きさが9cm以下の症例に対し，リンパ節郭清を伴わない局所切除（楔状切除）の適応を認めた．

リンパ節転移に関して，その頻度は，全く認めなかったとするもの[13)~15)]から，大井ら[2)]の54%，中西ら[16)]の50%に認めたとするものまでさまざまである．笹子ら[3)]の集計によると，リンパ節転移をきたした最小例は，4cm×4cm例で，5cm未満の症例の2.2%にリンパ節転移がみられたとしている．我々の経験からすると，前述のごとく9cm以下の症例に対しリンパ節郭清を

伴わない局所切除が適応と考えられるが，今までの報告を考慮にいれるとすれば，5cm にその境界をおくのが妥当かもしれない．

次に，再発をきたした症例に対する対処に関して考察した．我々の症例の中で，肝転移再発例に対し肝切除を行ったことにより6年3か月生存を得た症例[9]を経験した．文献上も，肝切除後の長期生存に関する報告[17)18)]，腹膜播種の切除による長期生存例[19)]が散見され，いずれも積極的な再発巣切除の効果を認めている．初回手術時に認められた肝転移，腹膜播種は予後不良の因子であるが，再発として認めた場合，切除可能であれば積極的に切除することが，予後の改善につながる可能性が考えられた．

化学療法に関しては，有効な多剤併用療法が散発的に報告されている[20)~22)]のみで，我々の症例でも予後の改善に結びつくものはなく，今後の課題と考えられた．

文　献

1) Scandalakis JE, Gray SW, Shepard D: Smooth muscle tumors of the stomach. Int Abstr Surg **110**：209—226, 1960
2) 大井　実，三穂乙実，伊東　保ほか：非癌性胃腫瘍—全国93主要施設からの集計的調査—．外科 **29**：112—133, 1967
3) 笹子三津留，木下　平，丸山圭一ほか：胃平滑筋肉腫51切除例からみた切除術式の検討．日消外会誌 **22**：2212—2216, 1989
4) 高木國夫，山本英昭：胃腸管平滑筋肉腫—50例の臨床的特徴について—．消外　**5**：1507—1513, 1982
5) 中西昌美，佐野秀一，亀田　洋ほか：胃粘膜下腫瘍の臨床的検討．日臨外医会誌　**43**：364—371, 1982
6) He LJ, Wang BS, Chen CC: Smooth muscle tumors of the digestive tract: Report of 160 cases. Br J Surg **75**：184—186, 1988
7) Ng EH, Pollock RE, Romsdahl MM: Prognostic implications of patterns of failure for gastrointestinal leiomyosarcomas. Ann Surg **215**：68—77, 1992
8) 胃癌研究会編：胃癌取扱い規約．改訂第12版．金原出版，東京，1994
9) 中村早苗，小堀迪夫，徳永常登ほか：肝転移をきたした胃平滑筋肉腫の一例．愛媛医　**12**：128—131, 1993
10) Shiu MH, Farr GH, Papachristou DN et al: Myosarcomas of the stomach: Natural history, prognostic factors and management. Cancer **49**：177—187, 1982
11) Bedikian AY, Khankhanian N, Valdivieso M et al: Sarcoma of the stomach: Clinicopathologic study of 43 cases. J Surg Oncol **13**：121—127, 1980
12) McGrath PC, Neifeld JP, Lawrence W Jr et al: Gastrointestinal sarcomas—Analysis of prognostic factors—. Ann Surg **206**：706—710, 1987
13) 北岡久三，岡林謙蔵，木下　平ほか：胃平滑筋肉腫の予後因子と手術法—とくに局所切除の適応について—．癌の臨　**29**：811—816, 1983
14) Lindsay PC, Ordonez N, Raaf JH: Gastric leiomyosarcoma: Clinical and pathological review of fifty patients. J Surg Oncol **18**：399—421, 1981
15) 山際裕史，松崎　修，石原明徳ほか：胃の筋原性腫瘍の臨床病理学的検討．最新医　**33**：793—799, 1978
16) 中西昌美，佐野秀一，亀田　博ほか：胃粘膜下腫瘍(非上皮性腫瘍)の臨床的検討．日臨外医会誌 **43**：364—371, 1982
17) 清水久和，石川正美，久代裕史ほか：胃平滑筋肉腫の異時性肝転移の二切除例．日臨外医会誌　**53**：1886—1890, 1992
18) 池田公正，柴田信博，藤本直樹ほか：長期生存中の胃平滑筋肉腫肝転移の2例．日消外会誌　**26**：869—873, 1993
19) 大石正博，大西信行，大西長久ほか：4回の腹腔内再発を切除しえた胃平滑筋肉腫の1例．日消外会誌　**25**：2958—2962, 1992
20) 忠願寺義通，小山捷平，平井信二ほか：長期間(7年間)の Tegaful 療法により腫瘍縮小効果を示し，治癒切除し得た胃平滑筋肉腫の一例．癌と化療 **15**：357—360, 1988
21) Celic C, Lopez C, Douglas HO et al: Advanced leiomyosarcoma of the stomach. J Surg Oncol **26**：83—85, 1984
22) 天池　寿，栗岡英明，秋岡清一ほか：Etoposide-Adriamycin-Cisplatin 併用療法が著効を示した再発胃平滑筋肉腫の1例．日消外会誌　**24**：2017—2021, 1991

Clinicopathological Study of Gastric Leiomyosarcoma

Akira Kurita, Shigemitsu Takashima, Yoshirou Kubo, Toshiaki Saeki,
Nobuji Yokoyama, hiroyoshi Doihara, Minoru Tanada,
Wataru Takiyama and Kouichi Mandai*
Departments of Surgery and Pathology*, National Shikoku Cancer Center Hospital

A total of 19 cases with gastric leiomyosarcomas underwent resection in our institute from 1973 to 1993. This number represents 0.70% of the total 2733 patients with gastric neoplasms presenting during the same period. Three was no nodal involvement in the 12 patients with tumors less than 9 cm in diameter. Only one patient died from recurrence. However, 6 of 7 patients died due to sarcomas exceeding 9 cm. If the mitotic number was below 3 in one high power field, neither death nor recurrence was seen, whereas 8 of 10 patients whose mitotic number exceeded three died or developed a recurrence. One patient survived more than 5 years after resection of a hepatic recurrent mass. Wedge resection of the stomach was recommended for tumors less than 9 cm in diameter.

Reprint requests: Akira Kurita Department of Surgey, Shikoku Cancer Center Hospital
13 Horinouchi, Matsuyama, 790 JAPAN