日消外会誌　30（11）：2159～2168，1997年

肝硬変合併門脈圧亢進症における血管造影所見よりみた血行動態および経胸食道離断術の効果に関する検討

順天堂大学第2外科
中　西　亮

肝硬変合併食道胃静脈瘤症例222例の血行動態を腹部血管造影で見た左胃静脈血流方向をもとに4群（遠位性血流群，求肝性血流群，両方向血流群，血流不明群）に分類し，食道静脈瘤発生・増大機序および経胸食道離断術の効果を検討した．遠肝性血流群は64％を占め，遠肝性血流群，両方向血流群では肝機能高度障害例，左胃静脈高度拡張例，食道静脈瘤高度例を多く認めた．肝機能悪化に従い左胃静脈血流は求肝性から両方向あるいは遠肝性血流に変化し，食道静脈瘤も高度となっていくことが示唆された．遠肝性血流群では左胃動脈径が細く，食道静脈瘤増大因子としては胃動脈血より胃静脈血の影響が大きいと考えられた．経胸食道離断術の食道静脈瘤に対する効果を見ると，遠肝性血流群の8.9％に術後静脈瘤遺残を見たが，他の血流群には遺残は見られなかった．術後の静脈瘤遺残再発予防には食道静脈瘤以外の側副血行路を温存することが有効と考えられた．

Key words： hemodynamics of portal hypertension, esophageal varices, left gastric vein, liver cirrhosis, esophageal transection

はじめに

門脈圧亢進症の血行動態はいまだ十分に明らかでなく，門脈圧亢進症の多岐にわたる側副血行路の特性についても不明瞭な点が多い．また胃食道静脈瘤の治療として手術療法の他，内視鏡的硬化剤注入療法，内視鏡的静脈瘤結紮術などが行われており，その成績についての報告は多く見られているが，門脈血行動態面から治療方針決定あるいは治療効果を判定した報告は少ない．本研究では，選択的腹腔動脈造影（以下，CA と略記），選択的上腸間膜動脈造影（以下，SMA と略記），超選択的左胃動脈造影（以下，LGA と略記）により門脈血行動態を把握し，胃食道静脈瘤形成に関与していると考えられる左胃静脈の血流方向により症例を分類することで食道静脈瘤の発生増大機序についての検討を試みた．また当科で標準術式としている経胸食道離断術（杉浦法）[1]の食道静脈瘤に対する効果についても血行動態面より検討を加えた．

対象と方法

昭和54年9月より昭和62年12月までに当科に入院した肝硬変合併食道静脈瘤症例のうち，腹部血管造影をしえた222例を対象とし門脈血行動態について検討を加えた．門脈血行動態に影響を及ぼすと思われる胃切除術，脾摘術を受けている症例，高度な肝癌症例は今回の検討から除いた．肝硬変の診断は，術中肝生検，肝静脈造影・肝静脈カテーテル検査[2]および臨床肝機能検査によった．食道静脈瘤の判定は日本門脈圧亢進症研究会の食道胃静脈瘤内視鏡所見記載基準[3]によった．

腹部血管造影は CA，SMA および LGA[4]を施行した．造影は同一指導者のもとで行われ，カテーテル先端を各動脈に確実に留置のうえ，CA は60％ Urografin 40ml を4秒間で注入し，0.5秒間隔8枚，1秒間隔4枚，2秒間隔4枚の計16枚撮影，SMA は塩酸 Papaverin 40mg を造影の直前に注入し60％ Urografin 60ml を6秒間で注入し，LGA は塩酸 Papaverin 40mg を造影の直前に注入し60％ Urografin 40ml を10秒間で注入し，それぞれ1秒間隔8枚，2秒間隔8枚の計16枚の撮影を行った．昭和59年3月以降は，CA，SMA を degital subtruction angiography を用いて行い，造影剤は CA で20ml を4秒間注入，SMA で30ml を4秒間注入とし門脈が充分造影されるまで撮影を行った．血管径測定は血管分岐の中央部で行い，LGA による食道静脈瘤の同定は食道

＜1997年7月2日受理＞別刷請求先：中西　亮
〒113　東京都文京区本郷2－1－1　順天堂大学第2外科

Fig. 1 Classification of Blood Flow (Left Gastric Vein)

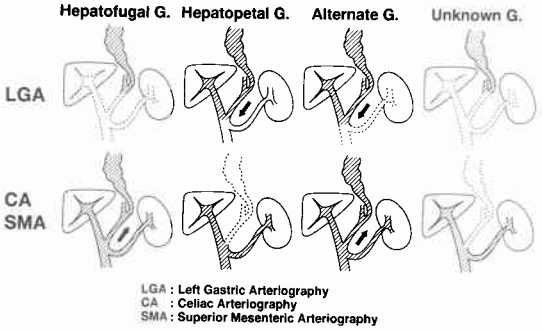

Fig. 2 Hepatofugal Group (LGA). Esophageal varices is visualized, but left gastric vein is not recognized. Left gastric vein keeps hepatofugal flow.

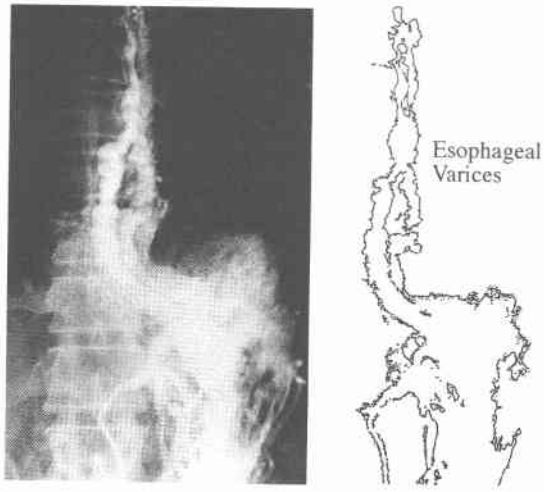

Barium 造影所見との比較で行った．腹部血管造影静脈相で見た門脈系から大循環系への側副血行路として，食道静脈瘤，左胃静脈，傍食道静脈，傍臍静脈，脾腎短絡路，胃腎短絡路，肺静脈短絡路，上腸間膜領域短絡路の出現頻度を調べ，左胃静脈血流に注目し，各動脈造影の左胃静脈の造影の有無で症例を分類した(**Fig. 1**)．CA あるいは SMA で左胃静脈が造影され，LGA では左胃静脈が造影されない症例を遠肝性血流群（**Fig. 2, 3**）とし，逆に LGA で左胃静脈が造影され，CA および SMA では左胃静脈が造影されない症例を求肝性血流群（**Fig. 4, 5**）とした．LGA および CA，SMA の両方で左胃静脈の造影される症例を両方向血流群(**Fig. 6, 7**)，いずれの造影でも左胃静脈の造影されない症例，あるいは造影不明瞭な症例を血流不明群とした．LGA では造影剤注入圧の影響をさけ，より生理的な状態を把握するために静脈相後期に左胃静

Fig. 3 Hepatofugal Group (SMA). The white arrow points hepatofugal flow of left gastric vein.

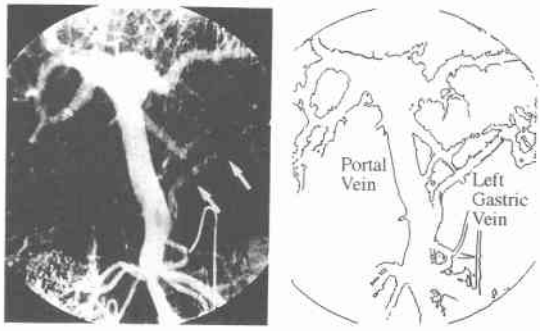

Fig. 4 Hepatopetal Group (LGA). The black arrow points hepatopetal flow of left gastric vein.

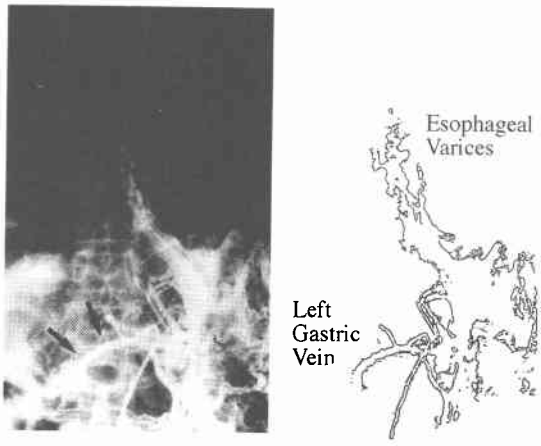

Fig. 5 Hepatopetal Group. Becouse of hepatopetal flow of left gastric vein, left gastric vein is not visualised by superior mesenteric arteriography.

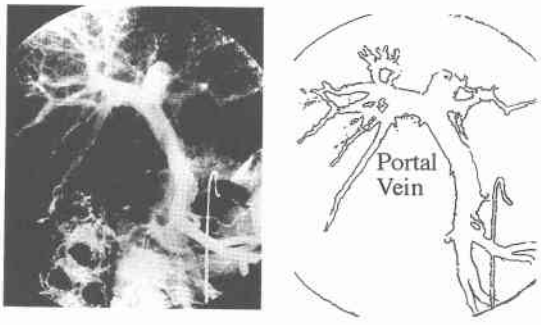

Fig. 6 Alternate Group (LGA). Left gastric vein (black arrow) is recognized as the hepatopetal flow.

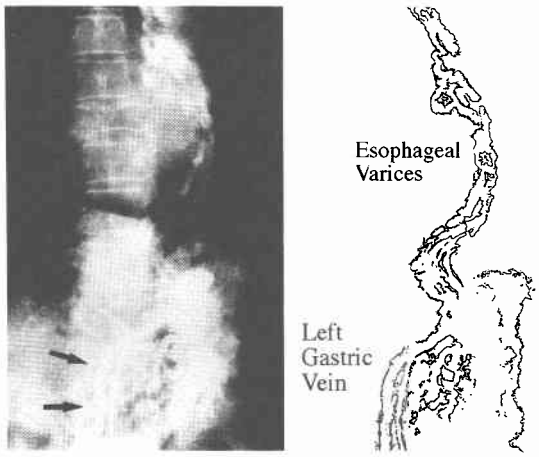

Fig. 7 Alternate Group (CA). The white arrow points hepatofugal flow of left gastric vein, which shows hepatopetal flow by left gastric arteriography.

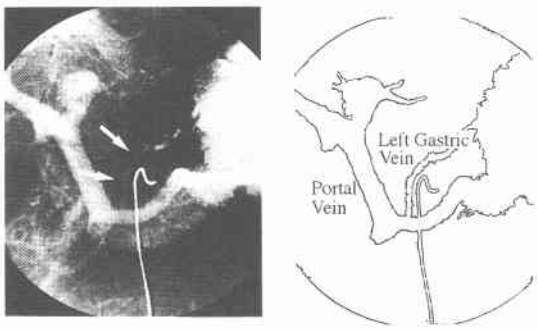

脈の造影の有無を判定した．以上の左胃静脈血流方向により肝硬変合併門脈圧亢進症症例を分類し，臨床所見，肝機能，食道静脈瘤の程度，血管造影動脈相・静脈相所見，術中門脈圧，および摘出脾重量を各血流群間で比較検討を行い，門脈圧亢進症の血行動態，胃食道静脈瘤の発生増大機序について検討を加えた．血行動態と食道静脈瘤治療効果を検討するため血行動態を検討した222例中経胸食道離断術を施行した132例を対象とし経胸操作，および経腹操作による食道静脈瘤消失率と左胃静脈血流方向の関係についても検討を加えた．統計処理は Mean±SD (standerd deviation) で示し，有意差検定は t 検定，χ^2検定を用い，$p<0.05$を有意差ありとした．

Table 1 Porto-systemic collaterals in 222cases with cirrhotic patients

Esophageal varices	217(100%)
Left gastric vein	176(79%)
Para-esophageal vein	122(55%)
Para-umbilical vein	55(25%)
Splenorenal shunt	38(17%)
Porto pulmonary shunt	31(14%)
Gastrorenal shunt	26(12%)
Collaterals in superior mesenteric region	7(3%)

結　果

1．肝硬変合併食道静脈瘤症例の側副血行路

222例の経動脈性門脈造影で認めた最も頻度の高い側副血行路は LGA の静脈相でみた食道静脈瘤であり，内視鏡で食道静脈瘤を認めた全例に食道静脈瘤が造影された．CA および SMA でみた遠肝性（逆行性）血流として造影される左胃静脈は176例（79%）に認められた．傍食道静脈が122例（55%），傍臍静脈が55例（25%），胃腎短絡路は LGA で26例（12%），脾腎短絡路は CA で38例（17%）に認められた．左肺静脈への側副血行路は他の側副血行路に比べ細いが31例(14%)に認められた．上腸間膜静脈領域から下大静脈への側副血行路を７例（３%）に認めた（**Table 1**）．

2．左胃静脈分類

左胃静脈に関しては，CA，SMA で左胃静脈が胃の方向に造影される症例が176例認められ，LGA で左胃静脈が門脈方向に造影される症例は54例であり，いずれの造影でも左胃静脈が造影され造影方法により左胃静脈血流方向が変化する症例は35例であった．いずれの造影でも左胃静脈が造影されない症例は27例認められた．左胃静脈の血流方向別に分類したところ，遠肝性血流群は141例，64%を占め，求肝性血流群19例，９%，両方向血流群35例，16%，血流不明群27例，12%を占めていた（**Table 2**）．

1）血流方向と臨床所見

平均年齢は遠肝性血流群54歳，求肝性血流群48歳，両方向血流群51歳，血流不明群49歳であり，各群間に有意な差は認めなかった．性別では男性の比率が遠肝性血流群64%，求肝性血流群74%，両方向血流群69%，血流不明群81%であったが，いずれも有意差を認めなかった．吐血歴を有す症例は遠肝性血流群54%，求肝性血流群58%，両方向血流群43%，血流不明群44%と各群に有意な差は認めなかった．Child 分類では，Child B，C 症例が遠肝性血流群で70%，両方向血流群

Table 2　Clinical findings

	Number of cases	Age(y.o.)	Bleeding	Child's classification
Hepatofugal G	141 (64%)	54±9.4 *	53%	A：43 B：64 C：34 *
Hepatopetal G	19 (9%)	48±7.4	58%	A：15 B：3 C：1
Alternate G	35 (16%)	51±8.1	43%	A：12 B：13 C：10
Unknown G	27 (12%)	49±10	44%	A：6 B：12 C：9

*p<0.01

Table 3　Liver function

	ICG R_{15} (%)	T-Bil (mg/dl)	Alb (g/dl)	Cholinestelase (IU/l)	PT (%)	NH_3 ($\mu g/l$)
Hepatofugal G	36.8±12.4 *	1.3±0.8 **	3.6±0.5 **	538±163	61±14 *	120±52 **
Hepatopetal G	24.5±14.7	0.9±0.9	3.9±0.5	627±212	75±18	94±27
Alternate G	38.5±17.1	1.6±1.1	3.7±0.6	524±134	66±15	108±38
Unknown G	35.5±13.7	1.4±1.0	3.5±0.8	588±197	57±12	110±46

*p<0.01, **p<0.05

で66%，血流不明群で78%と各群とも多くを占めていたが，求肝性血流群では Child B, C 症例21%と少なく Child A 症例を有意に多く見た(p<0.05)（**Table 2**）.

2）血流方向と肝機能

肝機能の比較では ICG 15分値平均が遠肝性血流群36.8%，求肝性血流群24.5%，両方向血流群38.5%，血流不明群35.5%と求肝性血流群は他の血流群に比べ肝機能良好な症例を多く認めた(p<0.01)（**Table 3**）. 各血流群症例の ICG 15分値の分布を見たところ，求肝性血流群は ICG 15分値30%以下に19例中15例と全体の78.9%が分布していたが，遠肝性血流群と両方向血流群の症例分布には差は見られなかった（**Table 4**）. そのほかの肝機能を遠肝性血流群と求肝性血流群で比較したところ，Prothrombin time 61%，75%，Total Bilirubin 値1.3mg/dl，0.9mg/dl，Albumin 値3.6g/dl，3.9g/dl，Ammonia 値120μg/dl，94μg/dl と遠肝性血流群は求肝性血流群に比べ肝機能高度障害例を多く認めた（p<0.05）（**Table 3**）.

3）血流方向と食道静脈瘤

食道静脈瘤の程度に関して比較したところ，遠肝性血流群は Ls 76%，Lm 21%，Li 4%，F3 69%，F2 22%，F1 9%，RC(+)88%と高度食道静脈瘤症例を多く認めたが，求肝性血流群は Ls 58%，Lm 37%，Li 5%，F3 26%，F2 63%，F1 11%，RC（+）58%であり遠肝性血流群に比べ高度食道静脈瘤症例は少なかった（p<0.01）. 両方向血流群，血流不明群の食道静脈瘤の程度は遠肝性血流群と求肝性血流群の中間的な症例分布であった（**Fig. 8**）.

Table 4　distribution of cases according to ICG R_{15}

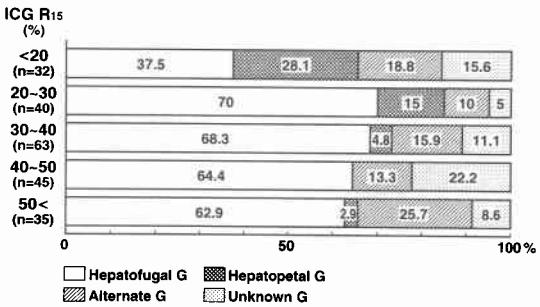

4）血流方向と血管造影所見

CA でみた左胃動脈，総肝動脈，脾動脈の平均血管径を比較したところ総肝動脈，脾動脈に有意な差は見なかった. 左胃動脈は遠肝性血流群で2.4mm であり，ほかの血流群に比べ細い症例を多く認めた（**Table 5**）.

Fig. 8 Esophageal varices

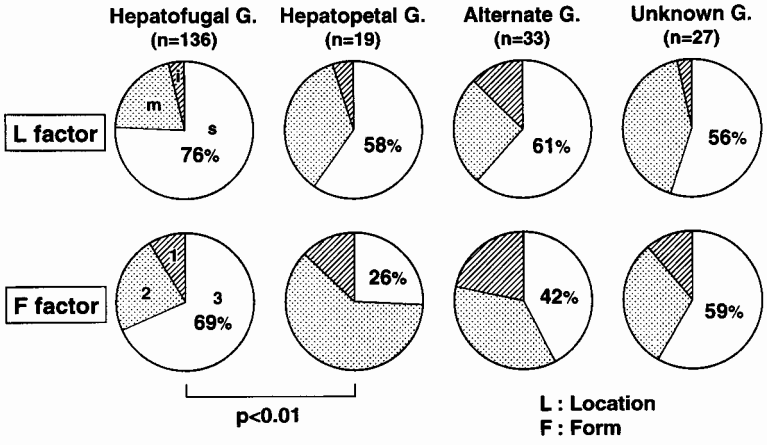

Table 5 Angiographic findings (Diameter of artery)

	Common Hepatic A. (mm)	Splenic A. (mm)	Left Gastric A. (mm)
Hepatofugal G n=141	5.1±1.1	6.5±1.3	2.4±0.5 *
Hepatopetal G n=19	5.3±1.0	6.1±0.7	2.7±0.6
Alternate G n=35	5.4±1.1	6.3±1.3	2.8±0.6
Unknown G n=27	5.3±1.3	6.8±1.1	2.7±0.6

*p<0.05

Table 6 Angiographic findings (Diameter of vein)

	Portal V. (mm)	Splenic V. (mm)	Left Gastric V. (mm)	Esophageal Varices (mm)
Hepatofugal G n=141	14.7±2.5 *	11.7±2.9	7.7±2.2 **	4.0±1.1
Hepatopetal G n=19	16.1±2.2	10.7±2.0	5.1±0.7	3.2±0.7
Alternate G n=35	15.4±1.9	10.5±1.9	5.9±1.3	3.7±1.1
Unknown G n=27	15.9±2.0	12.0±2.0	5.5±0.8	3.4±0.7

*p<0.05, **p<0.01

CA, SMA でみた門脈径，左胃静脈径，脾静脈径の比較では，門脈径が遠肝性血流群14.7mm，求肝性血流群16.1mm と求肝性血流群が有意に太く，左胃静脈径では遠肝性血流群7.7mm，求肝性血流群5.1mm と遠肝性血流群が有意に太いことが認められた．LGA 静脈相でみた食道静脈瘤の最大径の比較では，各血流群間で有意差は見なかった（**Table 6**）．左胃静脈以外の主な側副血行路の出現頻度の比較では，胃腎・脾腎短絡路，傍臍静脈の頻度に差を見ないが，遠肝性血流群は傍食道静脈が65%と，求肝性血流群より高頻度であった（**Table 7**）．

5）血流方向と術中門脈圧，摘出脾重量

術中脾内圧平均の比較では，遠肝性血流群344 mmH_2O，求肝性血流群341mmH_2O，両方向血流群301

Table 7　Other collateral veins

	Para-Esophageal V.	Gastro-Renal S. Spleno-Renal S.	Para-Umbilical V.
Hepatofugal G n=141	91(65%) *	38(27%)	31(22%)
Hepatopetal G n=19	3(16%) *	2(11%)	6(32%)
Alternate G n=35	17(49%)	7(20%)	9(26%)
Unknown G n=27	11(41%)	2(7%)	9(33%)

*p<0.01

Table 8　Intrasplenic pressure and weight of spleen (Operated cases)

	Intrasplenic Pressure (mmH_2O)	Weight (g)
Hepatofugal G	344±67	425±187
Hepatopetal G	341±41	340±139
Alternate G	301±68	339±162
Unknown G	346±59	508±242

mmH_2O，血流不明群346mmH_2Oであり各群間に有意な差は見られなかった．摘出脾臓の脱血後脾重量の比較では，遠肝性血流群425g，求肝性血流群340g，両方向血流群339g，血流不明群508gであり有意差は認めなかった（**Table 8**）．

3．左胃静脈血流方向と経胸食道離断術

経胸食道離断術の食道静脈瘤消失効果について132例について検討してみた．経胸操作だけの食道静脈瘤消失効果を見ると遠肝性血流群では36.4%の症例に食道静脈瘤の遺残が見られたが，求肝性血流群では6.7%，両方向血流群では11.8%，血流不明群では13.3%の食道静脈瘤遺残率であった．求肝性血流群では経胸操作だけで15例中14例に食道静脈瘤の消失を見ており，遠肝性血流群より有意に良好な消失効果であった．経胸操作に経腹操作を加え術式を完成させることで求肝性血流群，両方向血流群，血流不明群症例では全例に食道静脈瘤の消失をみたが，遠肝性血流群のうち経胸操作に経腹操作を加えた79例中7例8.9%に軽度食道静脈瘤の遺残が見られた（**Fig. 9**）．

4．腹部血管造影でみた術前術後門脈血行動態変化

術前術後に腹部血管造影施行した20例の血行動態変化と手術効果を比較した（**Table 9**）．症例1から症例5は術前，求肝性血流群，両方向血流群，血流不明群

Fig. 9　Result of sugiura procedure

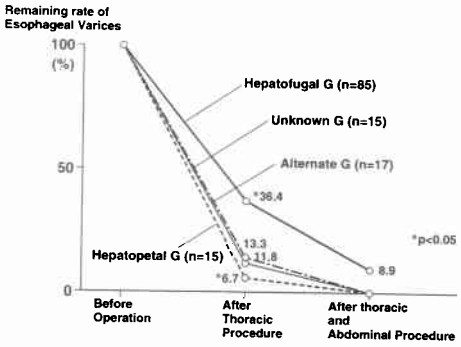

であり術後食道静脈瘤の遺残再発はみられなかった．症例6から症例9は術前遠肝性血流群であったが術後は左胃静脈が求肝性血流となっており食道静脈瘤の遺残再発はみていない．症例11から症例15は術前遠肝性血流群であり術後左胃静脈が遠肝性血流あるいは血流不明であったが，術後の造影で傍食道静脈，胃腎短絡路が認められ食道静脈瘤の遺残再発はみられなかった．症例16から症例20は術後食道静脈瘤の遺残再発がみられたが，術前は全例遠肝性血流群であり，術後の造影では左胃静脈が遠肝性血流，両方向血流あるいは血流不明であり，傍食道静脈，胃腎短絡路は認められなかった．

考　察

1）肝硬変合併食道静脈瘤の側副血行路

門脈圧亢進症の側副血行路は多岐にわたっており，十分な把握が難しく，その側副血行路の持つ特性についてもいまだ不明瞭な点が多い．食道静脈瘤の治療は手術療法，内視鏡的硬化療法など種々行われ，その成績が多く報告されているが，食道静脈瘤以外の側副血行路を考慮し治療効果を検討した報告は少ない．今回は多岐におよぶ側副血行路の有無とその特性を知るこ

Table 9 Angiographic findings and result of operation

	Endoscopic Findings		Angiographic Findings		Collaterals	Period
	Before op. →	After op.	Before op. →	After op.		
1) K. I.	LmF2	(−)	Hepatopetal	Hepatopetal		3Y. 6M.
2) K. G.	LmF2	(−)	Hepatopetal	Hepatopetal		10M.
3) Y. N.	LsF3	(−)	Alternate	Alternate		7Y. 4M.
4) N. H.	LiF1	(−)	Alternate	Alternate	Para Esophageal V.	2Y.
5) M. T.	LsF3	(−)	Unknown	Hepatopetal		1Y. 10M.
6) K. K.	LsF3	(−)	Hepatofugal	Hepatopetal		4Y.
7) K. D.	LsF3	(−)	Hepatofugal	Hepatopetal		5Y. 3M.
8) H. T.	LsF3	(−)	Hepatofugal	Hepatopetal		2Y. 2M.
9) U. O.	LsF3	(−)	Hepatofugal	Hepatopetal		5Y.
10) A. A.	LsF2	(−)	Hepatofugal	Hepatofugal		5Y. 11M.
11) T. N.	LmF2	(−)	Hepatofugal	Hepatofugal	Para Esophageal V.	5M.
12) T. K.	LsF3	(−)	Hepatofugal	Hepatofugal	Para Esophageal V.	1Y. 9M.
13) S. S.	LsF3	(−)	Hepatofugal	Hepatofugal	Para Esophageal V.	2Y. 9M.
14) H. S.	LsF3	(−)	Hepatofugal	Hepatofugal	Para Esophageal V.	4Y. 11M.
15) M. K.	LsF3	(−)	Hepatofugal	Unknown	Gastro-Renal S.	3Y. 4M.
16) T. Y.	LsF3	LsF1	Hepatofugal	Unknown		5Y.
17) T. S.	LsF2	LsF1	Hepatofugal	Unknown		3Y. 3M.
18) M. Y.	LsF2	LsF1	Hepatofugal	Alternate		3Y. 11M.
19) H. M.	LsF3	LmF1	Hepatofugal	Hepatofugal		6M.
20) S. F.	LsF3	LsF1	Hepatofugal	Hepatofugal		11M.

とが，門脈圧亢進症の有効な治療に繋がると考え検討を加えた．

肝硬変合併食道静脈瘤症例の側副血行路の頻度を腹部血管造影で見たところ，左胃静脈はLGAで順行性（求肝性）に造影されるのは24%だけでCAおよびSMAで逆行性（遠肝性）に造影される症例が79%に見られた．他の主な側副血行路の頻度は傍食道静脈55%，脾腎短絡路17%，胃腎短絡路12%，傍臍静脈25%であった．門脈圧亢進症の遠肝性側副血行路の頻度に関しては多数の報告が見られるが，左胃静脈遠肝性造影頻度に関しては，1974年朔ら[5]は術中門脈造影所見より肝硬変症例82例中72例（87.8%）とし，1979年鶴丸[9]も同様に術中門脈造影所見より左胃静脈を44例中42例（95.4%）に認めたと報告しており，今回の検討の左胃静脈遠肝性造影79%より高頻度となっている．これは術中門脈造影が開腹状態の強制造影という条件の違いによるものであろうと考えた．1980年隆ら[7]は経皮経肝門脈造影の検討で左胃静脈66.2%，傍臍静脈27.7%，胃腎短絡路，脾腎短絡路15.7%にみたとしており，今回の腹部血管造影で見た側副血行路出現頻度とほぼ一致を見た．最も生理的に近い門脈血行動態を見ていると考えられる柏木ら[8]の経脾RI門脈造影を用いた側副血行路の検討で37例中30例（81%）に遠肝性側副血行路を認めたとの報告は，遠肝性左胃静脈を79%に認めた今回の検討とほぼ一致しており，腹部血管造影でみた門脈血行動態であっても比較的生理的な流れをみているものと考えられた．

左胃静脈血流方向別分類で見た主な側副血行路の出現頻度を見ると，血流不明群で胃腎短絡路・脾腎短絡路が7%と低頻度であったが，その他の血流群は脾腎短絡路・胃腎短絡路，傍臍静脈の頻度に有意な差は認めなかった．血流不明群は巨脾症例が多くCAで側副血行路が十分造影されにくかったためと考えられた．傍食道静脈は食道静脈瘤軽度症例の多い求肝性血流群で出現頻度が低く，食道静脈瘤高度症例の多い遠肝性血流群，両方向血流群に高頻度に見られた．食道静脈瘤と傍食道静脈は，門脈系と大循環系を結ぶ縦郭内短絡路で互いに交通枝を有しており，門脈圧亢進症の血行動態において同様な役割を果しているのであろうと考えられた．

食道静脈瘤の治療面から側副血行路を見た場合，傍食道静脈，胃腎短絡路や左肺静脈への側副血行路が高率に認められることから，経皮経肝門脈塞栓術あるいは内視鏡的硬化療法を施行する場合，塞栓物質や硬化剤が大循環系に大量に流れ出す可能性があり注意が必要であろうと考えられた．また治療法を選択する場合，

このような側副血行路を切断，閉塞するか温存するかが術後の血行動態に影響し，治療効果に関係してくるであろうと考えられた．

2）食道静脈瘤発生増大機序について

門脈圧亢進症の血行動態は，主に門脈血流の肝臓への流入抵抗が増すために門脈血流の一部が側副血行路を介して心臓へ戻り，その一部が食道静脈瘤を形成するというBackward flow theory[9)10)]で説明されてきた．1973年井口ら[11)]は，胃の上部においてA-V anastomosis開大機序が働き胃側動脈より流入する血液量が異常に増加することが食道静脈瘤の成因の本質的なものを構成しているとする胃上部のHyper-Dynamic state説を提案している．我々が今回肝硬変合併食道静脈瘤症例の血行動態を血管造影で検討したところ，左胃静脈圧が門脈圧より高いため左胃静脈血流が求肝性を呈す症例は9％に過ぎず，胃側動脈より流入する血液量が異常に増加することが食道静脈瘤の成因の本質的なものを構成している症例は少ないと考えられた．胃上部のHyper-Dynamic state状態では動脈血流量が増加し動脈径も増大するであろうと予想し左胃動脈径に注目してみたが，高度食道静脈瘤症例の多い遠肝性血流群で左胃動脈径の細い症例が多く，高度食道静脈瘤例の少ない求肝性血流群で左胃動脈径の太い症例が多くみられた．よって胃上部のHyper-Dynamic state状態が存在しても，食道静脈瘤の増大機序としての関与は少ないだろうと考えられた．左胃静脈径の比較では食道静脈瘤高度例が大部分を占める遠肝性血流群に左胃静脈の太い症例を多く認めており，食道静脈瘤の増大機序としてはやはり左胃静脈を逆流する血流の影響が大きいと考えられた．術中門脈圧に関しては両方向血流群が他の血流群に比べやや低い値を示していた以外，各群に大きな違いを見なかった．しかし術中門脈圧測定時の血圧平均を検討してみると，遠肝性血流群102mmHgおよび両方向血流群97mmHgであり，求肝性血流群114mmHg，血流不明群112mmHgより低い血圧であった．門脈圧と血圧との関係については関連がないとの報告も見られるが，同一症例で術中門脈圧と血圧の関係を見たところ，血圧が高い時に門脈圧が高い症例が多く見られた．今回の検討症例の入院時の血圧は各群平均120mmHg前後と差がなく，平常時においては遠肝性血流群の門脈圧が両方向血流群，血流不明群より高く，求肝性血流群の門脈圧が最も低い可能性も示唆された．肝機能の比較からみると求肝性血流群で軽度肝機能障害例が多く，また遠肝性血流群，両方向血流群は肝機能高度障害例が多くみられた．以上の結果より，肝硬変合併食道静脈瘤症例においては，肝機能障害軽度な状態においては左胃静脈は生理的な求肝性血流を呈しているが肝臓の門脈血流入抵抗が増大しているため胃の静脈血の一部の排出路として食道静脈瘤が形成されるが，肝機能障害が高度になり門脈系の血流抵抗がさらに増大し門脈圧がある一定の圧になると左胃静脈は生理的な求肝性より両方向あるいは遠肝性血流に変わっていき食道静脈瘤も高度となるものと考えられた．

3）血流方向別経胸食道離断術の効果と血行動態

経胸食道離断術の効果について左胃静脈血行動態，側副血行路面から検討してみた．経胸食道離断術の食道静脈瘤に対する効果は，今回の検討症例132例中7例に術後軽度食道静脈瘤の遺残を見たに過ぎず良好な成績を示していた．これを術前の左胃静脈血行動態面から検討すると，求肝性血流群では経胸操作だけで93％の症例の食道静脈瘤の消失を見ており，経胸操作に経腹操作を加え経胸食道離断術（杉浦法）を完成することで，求肝性血流群，両方向血流群，血流不明群では全例食道静脈瘤の消失を見ている．術後遺残症例はすべて術前血管造影で遠肝性血流群であった．よって経胸食道離断術では，術前に求肝性血流群に分類される症例では大部分が経胸操作だけでも食道静脈瘤を消失させうる，また術前に求肝性血流群，両方向血流群，血流不明群に分類される症例では全例が経胸操作と経腹操作による術式完成により食道静脈瘤を消失させうると術前より予測することができると考えられた．術前術後血管造影をしえた20例の内視鏡所見，血管造影所見の比較をみても，術前に求肝性血流群，両方向血流群，血流不明群の症例には食道静脈瘤の遺残再発は見られなかった．術前に遠肝性血流群症例であっても術後食道静脈瘤の遺残再発を見ない症例は術後温存した左胃静脈の血流方向が遠肝性から求肝性に変化するか，術後左胃静脈が遠肝性血流を呈していても傍食道静脈，あるいは胃腎短絡路が造影され食道静脈瘤は造影されなかった．症例10は術後遠肝性血流群に分類されたが，左胃静脈は細く食道静脈瘤も造影されず，食道への血流としては臨床的にないものと考えられた．術後食道静脈瘤の遺残再発をみた症例の血管造影所見は，術前は全例遠肝性血流群であり術後は遠肝性あるいは血流不明群であった．血流不明群はなんらかの機序により左胃静脈が閉塞し，胃の上部の静脈圧が高圧のままで存在し食道離断部血流の再疎通しやすい環境

が続いてしまったのではないかと考えられた．以上より経胸食道離断術においては，食道静脈瘤以外の側副血行路，つまり胃からの血液排出路として左胃静脈，傍食道静脈，胃腎短絡路を温存することが食道静脈瘤遺残再発予防に有効であろうと考えられた．Nordlinger ら[12]は術後の血管造影検査で門脈の血流方向を調べ，total shunt 手術では全例術後の門脈が生理的な求肝性血流を示さなくなってしまうが selective shunt 手術は求肝性門脈血流が88%保たれたとし，selective shunt 手術の優位性を報告している．今回の検討症例20例では全例門脈の求肝性血流は保たれており，経胸食道離断術は門脈の血行動態にも大きな影響を及ぼしていないことが認められた．

経胸食道離断術では食道の離断を行うが術後食道吻合部の治癒過程における組織の連続性の再生があり，術後の食道静脈瘤の遺残再発の可能性は常に秘めているとも言える．しかし経験的に経胸食道離断術では術後の遺残再発は少なく，その理由として今回の検討より左胃静脈を温存し術後の胃の静脈血の排出路を確保していること，術後の門脈系の急激な血行動態の変化を避けるために傍食道静脈，胃腎短絡路を温存していることが大きく関与していると考えられた．

稿を終えるに臨み，御指導を賜った恩師，二川俊二教授に感謝の意を表すと共に，本研究にご協力くださいました消化器内科有山　襄教授，ならびに第2外科学教室諸兄，消化器内科学教室諸兄に感謝の意を表します．

文　献

1) Sugiura M, Futagawa S: A new technique for treating esophageal varices. J Thorac Cardiovasc Surg 66：677—685, 1973
2) 福永正氣：門脈圧亢進症における肝静脈造影および逆行性門脈造影の診断的意義に関する研究．肝臓 28：939—948, 1987
3) 日本門脈圧亢進症研究会：食道胃静脈瘤内視鏡所見記載基準．肝臓 33：277—281, 1992
4) 有山　襄，塚田隆憲，池延東男ほか：左胃動脈造影による食道静脈瘤の診断．胃と腸 12：351—358, 1977
5) 朔　元則：門脈造影像よりみた頭側副血行路の外科的意義．福岡医誌 65：287—310, 1974
6) 鶴丸昌彦：門脈圧亢進症における遠肝性副血行路の検討．日外会誌 80：424—441, 1979
7) 隆　元英，高安賢一，高円博文ほか：経皮経肝的門脈造影について．第4報：門脈圧亢進症における肝外門脈短絡路とその臨床的意義．肝臓 21：857—865, 1980.
8) 柏木　徹，木村和文，鎌田武信ほか：Scintiphotosplenoportography による門脈循環の研究．第5報，食道X線，内視鏡検査との比較．肝臓 18：754—758, 1977
9) McIndoe AH: Vascular lesion of portal cirrhosis. Arch Pathol 5：23—42, 1928.
10) Thompson WP: The pathogenesis of Banti's disease. Ann Intern Med 14：255—262, 1940
11) 井口　潔，小林迪夫，朔　元則ほか：門脈圧亢進症における門脈循環の特性と食道静脈瘤の成因に関する考察．肝臓 18：891—898, 1977
12) Nordlinger BM, Nordlinger DF, Warren WD et al: Angiography in Portal Hypertension. Am J Surg 139：132—141, 1980

Angiographic Study of Hemodynamics in Portal Hypertension with Cirrhosis and Evaluation of Esophageal Transection

Ryo Nakanishi
Second Department of Surgery, Juntendo University, School of Medicine

We studied portal hemodynamics in 222 cases of liver cirrhosis with esophageal varices, using angiography. We also studied the effects of esophageal transectioh from the hemodynamic aspect. The cases were classified into 4 groups (Hepatofugal G., Hepatopetal G., Alternate G., Unknown G.) according to the blood flow direction of the left gastric vein, obtained by arterial portography. The degrees of esophageal varices were more severe and hepatic function poorer in the hepatofugal and alternate group than in the hepatopetal group. In the hepatofugal group, the left gastric artery was found to be narrow while the left gastric vein was enlarged. In liver cirrhosis, as hepatic dysfunction progresses, the blood flow in the left gastric vein may change from being hepatopetal in direction to the hepatofugal or alternate direction, and the esophageal varices may develop. The contribution of portal blood was considered to possibly be larger than that of gastric arterial blood as an aggravation factor of esophageal

varices. Remaining esophageal varices after esophageal transection were observed in 8.9% of cases in the hepatofugal group. In other groups, there were no remaining varices. According to postoperative angiography, 90% of the effective cases in the hepatofugal group showed patent paraesophageal veins or gastro-renal shunt or hepatopetal flow in the left gastric vein. This was considered to be important for reserving collateral veins, other than varices, to prevent recurrence postoperatively.

Reprint requests: Ryo Nakanishi Second Department of Surgery, Juntendo University, School of Medicine
2-1-1 Hongo, Bunkyo-ku, Tokyo 113 JAPAN