日消外会誌　30（11）：2178～2185，1997年

大腸sm癌の間質内粘液成分（MUC）の予後因子としての意義

東京医科歯科大学第1外科
岡部　聡　新井　健広　丸山　祥司　李　宗成
村瀬　尚哉　椿　昌裕　遠藤　光夫

大腸sm癌の粘膜下層での浸潤部における粘液成分（MUC）の形成の意義について検討を行った．MUCと病理学的諸因子の相関性，AB-PASやHID-ABなどの粘液染色性，CEA・CA19-9・UEA-1染色性の変化についても検討した．その結果，MUCはリンパ管侵襲や間質内浸潤度などの病理学的予後規定因子と有意な関連性を示した．また，MUC内の粘液は，大部分がシアロムチン優位であり，最浸潤部の癌細胞とともに粘液成分内においてもCEAおよびUEA-1が高度に染色される病変が多かった．MUC陽性大腸sm癌は局所浸潤性が高く，転移・再発率も高率であり，大腸sm癌における粘液成分の形成は重要な予後規定因子の1つと考えられた．

Key words： early invasive colorectal cancer, the extent of invasion, mucinous carcinoma, mucinous component

はじめに

大腸粘液癌は一般的に予後不良とされている．しかし，組織学的に粘液癌と診断された症例の大部分は進行癌であり，早期粘液癌の報告例はきわめて少ない．また，大腸sm癌の予後規定因子の1つとして粘膜下層の粘液成分の存在が最近注目されてきている．著者らはsm癌の粘膜下層浸潤部の粘液成分についてmucinous component（MUC）と呼称し，進行粘液癌の初期像，およびsm癌の重要な予後規定因子の1つとして検討を行ってきた[1]．

本稿ではMUC陽性大腸sm癌の粘液組成，糖鎖抗原の染色性やレクチン結合性とリンパ節転移を中心とする病理組織学的予後因子の関連性について手術症例を中心に検討を行った．

1．対象（材料）・方法

東京医科歯科大学および関連病院で1972年3月から1997年3月までの間に切除された“MUC”を中心として十分な病理組織学的検討が可能な大腸sm癌212病巣（手術症例140病巣，内視鏡的切除症例31病巣，追加腸切除症例41病巣）を検討の対象とした．

組織型については高分化腺癌を病巣全体が高分化腺癌からなる単純型（well-1）と，病巣の一部（50％未満）に中分化腺癌または低分化腺癌の混在を認める混在型（well-2）に分類した．また，粘膜下層の浸潤部において低分化腺癌の癌巣を形成して間質内へ個々ばらばらに浸潤する所見が1か所でも認められればsingle cell infiltration（SCI），同様に主に粘膜下層の浸潤部で癌性腺管が間質内に粘液結節を形成する所見がわずかでも認められればMUCと表記し，sm癌の局所浸潤性のパラメーターの1つとして用いた（**Fig. 1**）．

Fig. 1　Adverse prognostic factors of colorectal submucosal invasive carcinoma, histologically classified into “well-2”.
▩: well differentiated adenocarcinoma, ■: moderately or poorly differentiated adenocarcinoma
#1: Vertical distance of submucosal invation, named “sm depth”, #2: Transverse distance of submucosal invasion, called “sm width”, #3: Poorly differentiated adenocarcinoma in the spearhead of submucosal invasion, named single cell infiltration (SCI), #4: mucous nodule formation in the submucosal layer, called mucinous component (MUC)

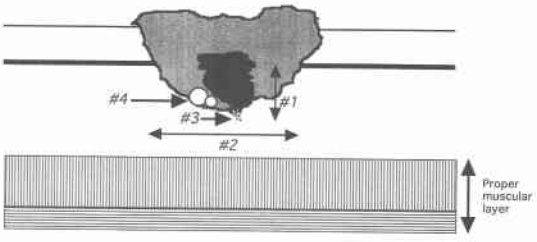

＜1997年6月11日受理＞別刷請求先：岡部　聡
〒113　東京都文京区湯島1－5－45　東京医科歯科大学第1外科

Fig. 2 Classification of grade of interstitial invasion in submucosal invasive carcinoma, composed of sm depth and sm width calculated using eye-piece micrometer



大腸 sm 癌に対する浸潤度分類としてはすでに報告してきたように，大腸癌が脈管侵襲を示す可能性のある粘膜筋板内の癌浸潤部も含めて癌巣の浸潤量の測定を行った[1]．つまり，粘膜筋板上縁から癌の最浸潤部までの垂直距離を sm depth，粘膜筋板内から粘膜下層における癌の水平方向の広がりについて sm width と表記した．間質内浸潤度については sm depth が500μm かつ sm width が2mm 以下を微小浸潤(Grade-I)，sm depth が1,000μm 以上または sm width が4mm 以上を高度浸潤(Grade-III)，その間の浸潤度を示す場合を中等度浸潤（Grade-II）に分類した（Fig. 2）．

また，alcian blue（pH 2.5)-periodic acid-Schiff（AB-PAS）染色および high iron diamine-alcian blue（pH 2.5）（HID-AB）染色により“MUC”およびそれ以外の腫瘍内や背景粘膜の粘液の染色性を検討した．

さらに MUC およびそれ以外の腫瘍部の CEA，CA19-9染色性や UEA-1（Ulex europaeus 1）結合性を ABC（avidin-biotin-conjugate）法により比較検討した．癌巣については癌細胞の腺腔側のみが染色される場合には(＋)，胞体内が広範に染色される場合には(＋＋)，癌巣浸潤部の間質内も染色される場合には(＋＋＋)と判定した．また，癌性腺管の内腔に貯留した分泌物

Table 1 Correlation between metastasis or recurrence and prognostic factors in submucosal invasion carcinoma

Prognostic factors	Metastasis or Recurrence		Total number	p-value
	Present(%)	Absent(%)		
Location				
Colon	6(5)	122(95)	128	
Rectum	14(17)	70(83)	84	0.0035
Gross Type				
Ip	0(0)	43(100)	43	
Isp	2(18)	9(82)	11	
Is	15(14)	90(86)	105	
IIa	0(0)	13(100)	13	0.075
IIa-aggregated	0(0)	12(100)	12	
IIa＋IIc	3(12)	22(88)	25	
IIc	0(0)	3(100)	3	
Histological Grade				
Well-1	2(4)	45(96)	47	
Well-2	12(9)	121(91)	133	
Moderately Differentiated	5(17)	24(83)	29	0.0096
Poorly Differentiated	0(0)	2(100)	2	
Signet Ring Cell	1(100)	0(0)	1	
Lymphatic Vessel Invasion				
Present	18(21)	69(79)	87	
Absent	2(2)	123(98)	125	<0.0001
Venous Vessel Invasion				
Present	12(16)	62(84)	74	
Absent	8(6)	130(94)	138	0.013
SCI				
Present	19(18)	84(82)	103	
Absent	1(1)	108(99)	109	<0.0001
MUC				
Present	9(20)	35(80)	44	
Absent	11(7)	157(93)	168	0.005

Fig. 3 Mucous staining of submucosal invasive carcinoma with formation of MUC

a : a 40mm-sized sigmoid colon carcinoma showing massive submucosal invasion, grouped into grade-III (sm depth : 4,150mm, sm width : 9.2mm), with MUC in the deepest portion of the submucosal invasion (H・E, ×2.5). This case developed metachronous liver metastasis 40months after sigmoid resection. b : Close-up view of MUC revealed formation of mucous nodule surrounded by moderately differentiated adenocarcinoma (H・E, ×25). c : HID-AB (pH 2.5) staining of MUC. MUC was mainly dyed pastel blue for sialomucin and partly stained black for sulfomucin.

(a)

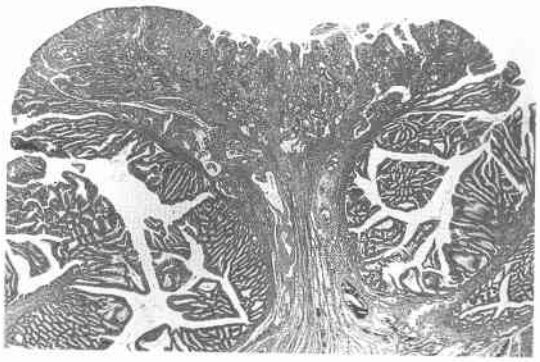

(c)



(b)

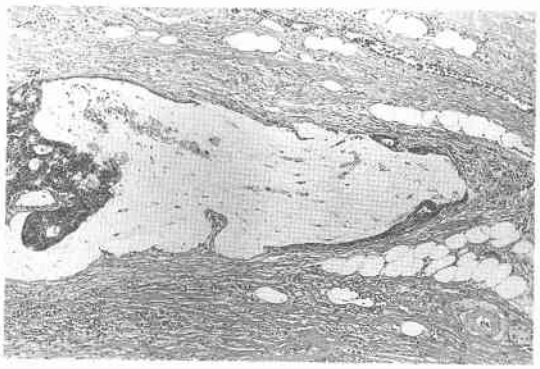

が染色される場合には癌細胞の染色性により判定したが，間質内に形成された粘液成分である MUC の領域が染色された場合には（+++）と判定した．

統計学的数値は mean±SE で表し，有意差検定は Student's t test，χ^2検定を用い，危険率５％以下を有意差ありと判定した．

2．成績（結果）

1）大腸 sm 癌の転移・再発のリスクファクター

転移または再発を示した転移群と現在まで転移・再発を認めない非転移群にわけて背景因子，予後規定因子について比較検討を行った．転移群は20症例20病巣で全 sm 癌の９％を占めていた．男女比，年齢については両群間に差を認めなかった．占居部位については転移群が有意に直腸に多かった（p＝0.0035）．肉眼型については転移群は，全例が Is 型，Isp 型，IIa＋IIc 型のいずれかに分類された．各組織型毎の転移・再発率は well-1が４％，well-2は９％，中分化腺癌は17％であった（p＝0.0096）．リンパ管侵襲陽性例の21％（p＜0.0001），静脈侵襲陽性例の16％（p＝0.013），SCI 陽性例の18％（p＜0.0001），MUC 陽性例の20％（p＝0.005）に転移・再発を認めた（**Table 1**）．また，MUC は大腸 sm 癌212病巣中44病巣（21％）に認められたが，とくに転移群では20病巣中９病巣（45％）と非転移群に比べて高い陽性率を示していた．

転移群20例のうち術後経過が明らかであった19例19病巣の転移様式について検討してみると以下の３群に分けることが可能であった．A 群の11例中10例は第１群のみ，１例は第２群までのリンパ節転移を示した．全例が根治度 A の切除手術を施行され平均44か月の術後経過観察の時点で再発を認めていない．異時性遠隔転移を来した B 群については５例中１例のみがリンパ節転移陽性であった．２例が肝転移，３例が肺転移を来したがいずれも異時性転移巣に対して CurB の

Table 2 Stainability of carbohydrate antigen in submucosal invasive carcinoma

	Stainability			
	−	+	++	+++
CEA	1 (3.3%)	7 (23.3%)	9(3) (30%)	13(3) (43.3%)
CA19-9	9(1) (30%)	2 (6.7%)	12(3) (40%)	7(2) (23.3%)
UEA-1	3 (10%)	3 (10%)	10(3) (33.3%)	14(3) (46.7%)

( ) : No. of lesion in metastatic group

切除が可能であった．同時性遠隔転移を示したC群の3例はいずれもリンパ節転移陽性で術後平均9か月で3例とも肝，肺の順に遠隔転移を来した．

2）大腸sm癌の粘液染色性

背景大腸粘膜の杯細胞内の粘液の大部分はAB (pH 2.5)-PAS染色で青色に染色される酸性ムチンであった．HID-AB (pH 2.5) 染色では大部分が青色に染色されるシアロムチンで腺底部の一部に黒色に染色されるスルフォムチンを認めた．部位による背景粘膜の粘液染色性の差はあまりみられなかった．

癌性腺管の粘液染色性は背景粘膜と比べて全体に低下していた．刷子縁はAB-PAS染色でおもに青色調に染色され，一部に認められる杯細胞内にも青色に染色される酸性ムチンが認められた．大部分の癌性腺管の腺腔内には中性ムチンと酸性ムチンが混在して貯留しており，酸性ムチンに関してもシアロムチンとスルフォムチンが混在していることが多かった．一方，MUCの粘液染色性については，酸性ムチン陽性のことが多く，大部分はシアロムチンであった(**Fig. 3**)．

3）大腸sm癌の糖鎖抗原染色性

免疫組織化学染色で中等度（(++)）以上の陽性所見を示すsm癌病巣は，CEA染色については73%，CA19-9染色では63%，UEA-1染色では80%であった．転移・再発群のsm癌病巣に対するCEA染色，CA19-9染色，UEA-1染色では中等度以上の陽性所見は，それぞれ100%，83%，100%に認められた（**Table 2**）．

CEAとUEA-1の癌巣に対する染色性はほぼ同様で

Fig. 4 Immunohistochemical staining by UEA-1 monoclonal antibody for submucosal invasive carcinoma, classified into grade-III (sm depth : 2,575mm, sm width : 10mm), concurring to make lymph node metastasis.
a : Microscopically, there was a distinct line of demarcation between well differentiated adenocarcinoma and poorly differentiated adenocarcinoma in the mucosa (H・E, ×25). b : UEA-1 staining of intramucosal portion of carcinoma revealed deep dyeing for poorly differentiated adenocarcinoma and faint staining for well differentiated adenocarcinoma (×25).

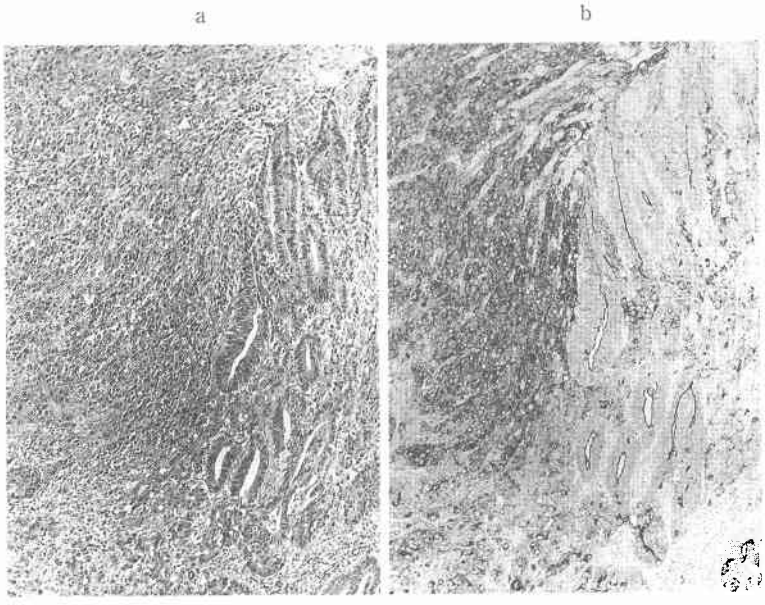

Fig. 5 Cancer nest producing mucin in the lymphatic vessel under the mucosal muscular layer. a : Moderately differentiated adenocarcinoma in the lymphatic vessels under the lymph follicle (H・E, ×25). b : UEA-1 staining revealed strong staining predominantly for spilt mucin in the lymphatic vessel (×25).

(a)

(b)

あったが，CEA が sm 癌病巣のほぼ全体に陽性であったのに対して UEA-1はより狭い範囲の癌巣において染色される傾向を示した．MUC 内においては UEA-1 が最も高度に染色された．また，UEA-1は高分化腺癌に比して低分化腺癌において高い染色性を示し（**Fig. 4**），リンパ管内の粘液産生性の癌巣が濃染される病変もみられた（**Fig. 5**）．

CA19-9は sm 癌に対する染色性は最も乏しかったが，粘膜下層浸潤部の癌巣およびその近傍の間質のみが染色される病変も認められた．癌性腺管内の粘液にも陽性所見を認めたが，MUC の部分はほとんど染色されなかった．

4）MUC と予後規定因子

年齢，男女比，肉眼型，腫瘍径，占居部位，組織型については MUC の有無によって特に有意差を認めなかった．

脈管侵襲については静脈侵襲（p＝0.045）またはリンパ管侵襲陽性例（p＝0.041）は陰性例に比べて MUC 陽性率が高い傾向を示した（**Table 3**）．

sm depth については MUC 陽性例が陰性例に比べて有意に高値を示した（p＝0.0003）（**Fig. 6**）が，sm width については両群間に有意差を認めなかった．また，間質内浸潤度が増大するにつれて，MUC 陽性率が高くなった（p＝0.048）（**Table 4**）．

3. 考　察

大腸 sm 癌の転移，再発のリスクファクターについては組織型，sm 浸潤度，脈管侵襲，先進部における低分化腺癌などの多くの項目が検討されてきた．著者らは以前から大腸 sm 癌の間質内浸潤部における粘液成分について“MUC”と呼称し，重要な予後規定因子の1つとして主張してきた[1]．

MUC は sm 癌の主に粘膜下層最浸潤部において認められ，癌性腺管の異型性も高く，一般的に予後不良とされる進行した粘液癌と同様の組織像を示していた．大腸粘液癌は大部分が進行癌であり，粘膜下層までの病変の報告はほとんどみられない．Nivatvongs ら[2]は大腸 sm 癌の検討の中でポリープの間質内にかなりの量の粘液を有する癌を粘液癌と定義した上で，全 sm 癌の8％に認められたと報告している．また，土屋ら[3]の報告した高 CEA 血症を伴って広範なリンパ節転移を示した11mm 大の Isp 型上行結腸 sm 癌についても粘膜下層浸潤部では粘液癌の像を呈していた．

本稿では粘膜固有層内で比較的異型の少ない腫瘍腺管が，拡張しつつ間質内に粘液を漏出する所見については“MUC”とは判定していない．粘膜下層の浸潤部において癌性腺管の異型性，局所浸潤性が高まり，わずかな量であっても粘液結節を形成した場合についてのみ MUC 陽性と判定した．

上皮性の粘液の主成分は糖蛋白質であり，杯細胞では胞体上部の大型の分泌顆粒内に分泌型糖蛋白質が充満している．大腸粘膜上皮細胞の癌化に伴ってこれらのムチン型糖蛋白質の側鎖の糖鎖部分（シアル酸，N-アセチルガラクトサミン，フコース）に変化が起こり，特に0-アセチル化シアル酸の欠如により PAS 染色性が増すとされている[4]．特定の糖残基に対する結合性を示すレクチンのうち，α-L-フコースへの affinity が強い UEA-1は大腸癌に対する親和性が注目されてい

Table 3 Correlation between "MUC" and prognostic factors

Prognostic factors	MUC		Total No.	p-value
	Present(%)	Absent(%)		
Location				
Colon	19(23)	65(77)	84	
Rectum	25(20)	103(80)	128	0.59
Gross Type				
Ip	10(23)	33(77)	43	
Isp	3(27)	8(73)	11	
Is	24(23)	81(77)	105	
IIa	0	13(100)	13	0.54
IIa-aggregated	2(17)	10(83)	12	
IIa+IIc	5(20)	20(80)	25	
IIc	0	3(100)	3	
Histological Grade				
Well-1	7(15)	40(85)	47	
Well-2	30(23)	103(77)	133	
Moderately Differentiated	6(21)	23(79)	29	0.23
Poorly Differentiated	0	2(100)	2	
Signet Ring Cell	1(100)	0(0)	1	
Lymphatic Vessel Invasion				
Present	24(28)	63(72)	87	
Absent	20(16)	105(84)	125	0.041
Venous Vessel				
Present	21(28)	53(72)	74	
Absent	23(17)	115(83)	138	0.045
SCI				
Present	24(23)	79(77)	103	
Absent	20(18)	89(82)	109	0.79

Fig. 6 Correlation between sm depth and adverse prognostic factors. Three factors were significantly associated with vertical distance of invasion termed as sm depth.
Means±s.e.m. *p=0.0003, **p=0.0101, ***p<0.0001

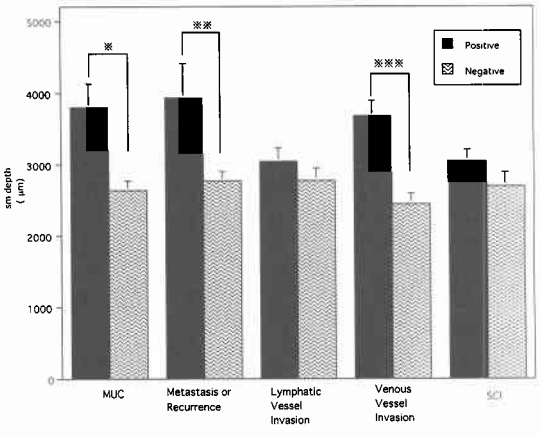

る[5]．また，癌関連抗原，特に癌胎児性抗原については個体の成長に伴いその発現を抑制する遺伝子が癌化に伴って欠損することにより陽性になるとされている[4]．代表的な癌胎児性抗原であるCEAは大腸吸収上皮細胞に由来するとされているが，分子の60%を炭化水素の側鎖が占めるなどムチン型糖蛋白との類似性が高い．また，フコース残基に富んでおり，その発現と杯細胞粘液組成の変化の関連性，UEA-1染色との交叉性も報告されている[6]．自験例については癌細胞の異型性が高まるにつれてCEAとUEA-1の染色性も高度になり，特にMUCの部分ではUEA-1がより高度に染色された．

また，大腸癌の癌化や転移と関連する癌関連糖鎖抗原としてsialyl Lewis^{a}抗原(SLA)が報告されている[7]が，これはモノクローナル抗体のCA19-9の抗原決定基に相当する．SLAは接着因子のendothelial leukocyte adhesion molecule-1 (ELAM-1)のリガンドであり，大腸癌のリンパ管侵襲や肝転移のマーカーとして

Table 4　Correlation between grade of interstitial invasion and adverse prognostic factors

Grade of invasion	Number of lesions	Lymphatic vessel Invasion(%)	Venous vessel Invasion(%)	SCI(%)	MUC(%)	Metastasis or recurrence(%)
Grade-I	9	0	0	0	0	0
Grade-II	20	20	0	25	5	0
Grade-III	181	44	41	54	23	10
p-value		0.0058	0.0001	0.0005	0.048	0.2

注目されている．著者らは全大腸 sm 癌の63%，転移・再発陽性例の83%に CA19-9染色の中等度以上の陽性所見を認めた．癌巣先進部の間質内浸潤部や癌性腺管の腺腔内に陽性所見を認めたが，MUC の部分での染色性は低かった．CA19-9高度陽性所見を認めた粘液癌の報告[8]もあるが染色部位についての詳細な検討はなされていない．自験の sm 癌については，転移陽性例においても癌性腺管の腺腔内の AB（＋）PAS（＋）の粘液には CA19-9の局在が確認されたが，間質内に形成された AB（＋）PAS（－）の粘液結節は CA19-9染色陰性であった．癌細胞の発育状態や条件が異なれば CA19-9発現が変化するという報告[9]もあり，MUC と CA19-9の局在との関係については今後の詳細な検討が必要と思われる．

MUC は大腸 sm 癌212病巣中44病巣（21%）に認められ，とくに転移群では45%と高い陽性率を示していた．“進行粘液癌”については，粘液結節内の癌細胞の分化度などの病理形態学的な特徴と粘液結節成分の面積比率により予後の検討が行われている．三枝ら[10]は粘液結節内細胞分布により fixed（FX）型と floating（FL）型にわけ，FX 型は sulfomucin 優位，FL 型は sialomucin 優位で，FL 型の方が直腸に多く，予後不良と結論づけている．粘液癌の組織型の亜分類については Wolfmann の extracellular type と intracellular type[11]，丸山の papillotubular 型（pt 型）と mucocellular 型（mc 型）[12]，弥政の分化型と印環型[13]のように粘液結節内の癌細胞の分化度により２つに大別し，低分化度の場合に高度のリンパ節転移や腹膜播種を来たしやすく予後不良であるが，高分化度の場合には非粘液癌との間に明らかな予後の差を認めないという報告が多い．

一方，Umpleby は[14]全腫瘍容積の60%以上をムチンが占めている場合のみを mucinous carcinoma と定義し，ムチンが80%以上を占める“high mucin content”の場合には治癒切除率，５年生存率のいずれも非粘液癌よりも不良としている．Minsky[15]は colloid pattern を示す部分が2/3以上を colloid carcinoma と定義し，それ以下の場合（大部分が15%以下）を adenocarcinoma with colloid feature と定義し，Dukes 分類には差がないが colloid carcinoma が結腸に多く，局所再発・腹膜播種再発率が高く，５年生存率が低いと報告している．日本の大腸癌取扱い規約では粘液結節が50%以上の場合に粘液癌と定義している[16]が，Sadahiro ら[17]は sm 以深の30.2%に粘液結節を認め，そのうちの49%は粘液結節の面積比率が10%未満であり，10%以上の場合のみ予後が不良であると報告している．

以上のように進行粘液癌については癌細胞の組織学的異型性はあまり高くないが，粘液結節の増大に伴って固有筋層以深へ浸潤し，遠隔転移よりもリンパ節転移，腹膜播種により治癒切除不能になるという報告が多い．

自験例の検討では大腸 sm 癌においては粘液結節の面積比率が50%を越えたのは44病巣中１病巣のみであり，大部分は10%以下であった．また，大腸 sm 癌における MUC はリンパ管侵襲，垂直方向の間質内浸潤量を示す sm depth との間に明らかな相関があり，その結果，MUC 陽性 sm 癌は陰性 sm 癌に比して明らかに転移・再発率が高かった．

大腸癌細胞の高分子量のシアル化糖蛋白の発現と転移性形質の獲得との間には強い関連性が指摘されている．腫瘍細胞表面のシアル化糖蛋白であるムチンに覆われた大腸癌細胞は cytotoxic T lymphocyte などの免疫担当細胞によってみつけられにくく，高い血小板凝集能により腫瘍栓を形成し転移性が高いとされている[18]．大腸 sm 癌においても粘液結節である MUC の有無，その面積比率，癌巣先進部の組織型，SCI などの所見を参考にして追加腸切除などの治療方針を決定すべきと考えられた．

文　献

1) 岡部　聡：大腸 sm 癌の転移のリスクファクターに関する検討．日本大腸肛門病会誌　47：564—575，1994
2) Nivatvongs S, Rojanasakul A, Reiman HM et al: The risk of lymph node metastasis in colorectal polyps with invasive adenocarcinoma. Dis Colon Rectum 35：323—328，1991
3) 土屋一成，小西文雄，金澤暁太郎ほか：広範なリンパ節転移を伴った大腸 sm 癌の一例．日消病会誌 89：2789—2783，1992
4) Morson BC: VI; large intestine. 40; malignant epithelial tumors. Edited by Morson BC, Dawson IMP. Morson and Dawson's gastrointestinal pathology. 3rd ed. Blackwell, London, 1990, p607—616
5) Yonezawa S, Nakamura T, Tanaka S et al: Glycoconjugate with Ulex europaeus agglutinin-1-binding sites, in normal mucosa, adenoma and carcinoma of the human large bowel. J Natl Cancer Inst 69：777—785，1982
6) Matsushita Y, Yonezawa S, Nakamura T et al: Carcinoma-specific Ulex europaeus agglutinin-1 binding glycoproteins of human colorectal carcinoma and its relation to carcinoembryonic antigen. J Natl Cancer Inst 75：219—226，1985
7) Nakayama T, Watanabe M, Katsumata T et al: Expression of sialyl Lewis^a as a new prognostic factor for patients with advanced colorecral carcinoma. Cancer 75：2051—2056，1995
8) 奥田康一，小平　進，渡辺昌彦ほか：大腸癌における CA 19-9 と CEA の腫瘍マーカーとしての意義．日癌治療会誌　21：969—977，1986
9) 出口浩之，多淵芳樹，斉藤洋一：大腸癌における腫瘍関連抗原 CEA と CA 19-9 の血中移行機序に関する臨床病理学的・免疫組織化学的研究．日外会誌 89：671—683，1988
10) 三枝奈芳紀，更科広実，斉藤典夫ほか：大腸粘液癌症例の臨床病理学的検討．日消外会誌　26：847—852，1993
11) Wolfmann EF, Astler VB, Coller FA et al: Mucoid adenocarcinoma of the colon and rectum. Surgery 42：846—852，1957
12) 丸山道夫，森　武生，高橋　孝ほか：大腸粘液癌の臨床病理学的検討．消外　12：1593—1597，1989
13) 弥政普輔，廣田映五，板橋正幸ほか：大腸粘液癌の臨床病理学的検討．日消外会誌　21：75—81，1988
14) Umpleby HC, Ranson DL, Williamson RC: Peculiarities of mucinous colorectal carcinoma. Br J Surg 72：715—718，1985
15) Minsky BD, Mies C, Rich TA et al: Colloid carcinoma of the colon and rectum. Cancer 60：3103—3112，1987
16) 大腸癌研究会編：大腸癌取扱い規約．改訂第5版．金原出版，東京，1994，p53—54
17) Sadahiro S, Ohmura T, Saito T et al: An assessment of the mucinous component in carcinoma of the colon and rectum. Cancer 64：1113—1116，1989
18) Irimura T, McIsaac AM, Carlson DA et al: Soluble factor in normal tissues that stimulates high-molecular-weight sialoglycoprotein production by human colon carcinoma cells. Cancer Res 50：3331—3338，1990

A Clinicopathological Study of Mucous Nodule Referred to as Mucinous Component (MUC) in Colorectal Submucosal Invasive Carcinomas

Satoshi Okabe, Takehiro Arai, Shouji Maruyama, Munenari Lee,
Naoya Murase, Masahiro Tsubaki and Mitsuo Endo
First Department of Surgery, School of Medicine, Tokyo Medical and Dental University

We investigated the significance of mucous nodule, termed mucinous component ("MUC"), ahead of invasion of submucosal invasive carcinoma of the colon and rectum. Chiefly, we studied the correlation between adverse pathological prognostic factors and stainability of "MUC" for mucosubstances and tumor-associated glycoconjugates. As a result of this study, we concluded that "MUC" in colorectal submucosal invasive carcinoma would be one of the important adverse prognostic factors because submucosal invasive carcinoma with "MUC" was generally accompanied by risk factors for metastasis and strong stainability of CEA and UEA-1 particularly in "MUC" concomitant with cancer cells showing a high grade atypia.

Reprint requests: Satoshi Okabe First Department of Surgery, Tokyo Medical and Dental University
1-5-45 Yushima, Bunkyo-ku, Tokyo, 113 JAPAN