日消外会誌　30（11）：2191～2195，1997年

先天性第X因子欠乏症を伴った早期胃癌の1切除例

愛知県がんセンター消化器外科，同　消化器内科*
高橋　孝夫　　山村　義孝　　松尾　　浩
小寺　泰弘　　紀藤　　毅　　豊田　英樹*

症例は75歳の女性．食欲不振で近医受診．精査にてA領域小彎の早期胃癌と診断された．入院時血液凝固機能検査でプロトロンビン時間の延長など著しい凝固異常を認めたため，凝固因子活性を測定した結果，第X因子のみが34％と低下しており，第X因子欠乏症と診断された．手術時，術後の出血コントロールに使用する複合型凝固因子製剤PPSB®-HTの至適投与量を求めるため，術前に同剤の輸注試験を施行した．手術はPPSB®-HTの投与下にD_1＋No. 7リンパ節郭清を伴う幽門側胃切除術を行った．術後3日間は同剤を投与し，術中，術後に異常出血を認めなかった．

先天性第X因子欠乏症はまれな疾患で，その手術報告例は本邦で2例だけである．輸注試験を基に凝固因子製剤の投与量，投与間隔を決定することにより，術中，術後の第X因子活性を維持し，安全に手術が可能であると考えられた．

Key words: congenital factor X deficiency, bleeding tendency, gastrectomy

はじめに

先天性第X因子欠乏症はきわめてまれな疾患であり，報告例は調べえた限り（1974年以降）では欧米を含めて約70例（うち，本邦報告例10数例）にすぎない．そのうち外科手術報告例は3例（うち，本邦報告例2例）だけであった．今回，我々は先天性第X因子欠乏症を伴った早期胃癌に対して，凝固因子製剤を投与することにより，合併症を認めず，胃癌根治術を施行しえたので若干の文献的考察を加えて報告する．

症　例

患者：75歳，女性

主訴：食欲不振

家族歴：母，弟，娘，孫に鼻出血を認めた．このうち，母と弟は既に死亡しているため，詳細は不明であるが，娘と孫に関しては他に出血傾向を疑う症状は認めなかった．

既往歴：59歳時，急性虫垂炎にて虫垂切除術施行．69歳時，胆石症にて胆嚢摘出術施行．これらはいずれも他医での手術であり，胆石手術時にはトロンボテスト（以下，TTと略記）34％，プロトロンビン時間（以下，PTと略記）14.4秒（対照11.2秒）と凝固延長を示したが，それ以上の検索はされず，術中の異常出血を認めなかった．しかし幼少の頃，鼻出血をしばしばきたし，止血困難なことがあった．また成人になっても注射後止血困難なことが頻回にあった．

現病歴：1996年1月食欲不振にて近医受診．精査にて胃前庭部の胃癌と診断され，当院紹介入院となった．

入院時現症：身長148cm，体重55.7kg，胸腹部に理学的異常所見を認めず．眼瞼結膜，眼球結膜に貧血，黄疸なく，皮膚の紫斑や関節腫脹を認めなかった．

入院時検査成績：末梢血検査では異常を認めず．生化学検査でGOT 70IU/l，GPT 71IU/l，総ビリルビン1.8mg/dl，総コレステロール値274mg/dlと軽度の肝機能障害と高脂血症を認めたが，HBS, HCVはともに陰性であり，肝硬変の所見も認めなかった．ICG 15分値は88.2％と異常高値を示したが，BSP 45分値，120分値はそれぞれ1％，0％と正常なためICG排泄異常症と診断した（**Table 1**）．

出血時間は3分と正常範囲内であったが，血液凝固機能検査でTT 19.5％，ヘパプラスチンテスト（以下，HPTと略記）46.8％，PT 15.8秒（41.5％）と著明な低下を認めた．ビタミンKを投与しても凝固異常は改善されないため，各凝固因子活性を測定した結果，第X因子のみが34％と低下しており，第X因子欠乏症と診断した（**Table 2**）．なお，第X因子抗原はELISA法で70％であった．

血族の第X因子活性は，両親はすでに死亡しており

＜1997年7月2日受理＞別刷請求先：高橋　孝夫
〒464　名古屋市千種区鹿子殿1－1　愛知県がんセンター消化器外科

Table 1　Laboratory data on admission

Hematology		BUN	21 mg/dl
WBC	3,980 /mm³	Cr	0.52 mg/dl
RBC	393×10⁴ /mm³	T. bil	1.8 mg/dl
Hb	12.7 g/dl	D. bil	0.7 mg/dl
Ht	39 %	T. chol	274 mg/dl
Plt	16.6×10⁴ /mm³	TG	130 mg/dl
ICG 15min	88.2 %	Ch. E	136 IU/l
BSP 45min	1 %	γGTP	33 IU/l
BSP 120min	0 %	GOT	71 IU/l
Tumor marker		GPT	70 IU/l
AFP	6.6 ng/ml	LDH	210 IU/l
CEA	2.2 ng/ml	ALP	247 IU/l
CA19-9	1 u/ml	AMY	75 IU/l
Blood chemistry		Na	141 mEq/l
T.P	6.8 g/dl	K	4.1 mEq/l
Alb	3.8 g/dl	Cl	104 mEq/l

Table 2　Coaguration data

	Coagulation	
bleeding time	(1-3)	3 min.
TT	(>70%)	19.5 %
HPT	(>70%)	46.8 %
PT(s)	(10-14s)	15.8 sec
PT(%)	(>70%)	41.5 %
APTT	(<40s)	30.3 sec
fibrimogen	(160-350)	359.2 mg/dl
FDP	(<5)	4.8 μg/ml
ATIII	(80-130)	85 %
	Coagulation factor	
factor II	(62-127)	94 %
factor V	(50-150)	121 %
factor VII	(65-135)	81 %
factor VIII	(50-150)	165 %
factor IX	(60-140)	107 %
factor X	(56-138)	34 %
factor XI	(65-135)	89 %

(　)：normal range

測定できなかったが，1男3女の子供のうち3女と孫（3女の長男）の2人のみ正常下限（それぞれ60%と58%）であった．調べ得た他の6人（子供3人，孫3人）では異常を認めなかった．また第X因子活性が正常下限であった3女とその長男の第II，VII，IX因子活性は正常であった．

上部消化管造影検査および上部消化管内視鏡検査所見：胃前庭部小彎に10mm大のIIc+III病変を認めた（**Fig. 1**）．同時に施行した生検の結果は高分化型管状腺癌であった．

超音波内視鏡検査所見：sm層の断裂を認め，sm浸潤が疑われた．

Fig. 1　Upper gastrointestinal graphy showed IIc+III lesion in the antrum's anterior of the stomach

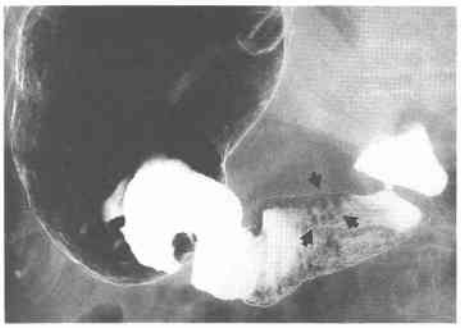

腹部CT検査，腹部超音波検査所見：肝，リンパ節などに転移は認めなかった．

以上の検査結果より先天性第X因子欠乏症，ICG排泄異常症に合併した胃前庭部小彎のIIc+III型早期胃癌と診断した．

凝固異常を伴う早期胃癌に対し，胃切除を行うか，内視鏡的粘膜切除術を行うかが問題となった．病巣内に潰瘍形成を認め，sm浸潤が疑われたため，リンパ節郭清の必要性があると思われ，また凝固因子製剤を用いることにより安全に手術が可能であると思われたため，胃切除を施行することとした．

第X因子輸注試験：手術時および術後の出血コントロールに使用する凝固因子製剤の至適投与量を決定するために，第II，VII，IX，X因子を含む乾燥人血液凝固因子複合体であるPPSB®-HT（加熱処理済）による輸注試験を術前に施行した．渡辺らの報告[1]を参考にし，500単位をゆっくり静注した．第X因子活性（投与前35%）は30分後65%まで上昇したが，投与6時間後は59%，24時間後は53%と漸減した（**Fig. 2**）．TT，HPT，PTも投与後30分で急上昇したが6時間後には正常値以下となり，以後も低値で推移した（**Fig. 3**）．

以上の輸注試験の結果，PPSB®-HT 500単位の投与で第X因子活性の上昇と，血液凝固能の回復がみられたため，同剤を使用することにより手術は可能であると判断した．手術時に50～70%の凝固因子活性を維持する必要があるとの報告[2]に基づき，手術開始30分前にPPSB®-HT 500単位を初回投与することとした．また凝固因子製剤を投与した場合第X因子の消失曲線は2相性をしめし，第1相の半減期は1.7～9時間との報告[3]があるため，今回の輸注試験を参考にし，手術当

Fig. 2 Preoperative examination of serum coagurant factor level after injection of 500 units of PPSB®-HT

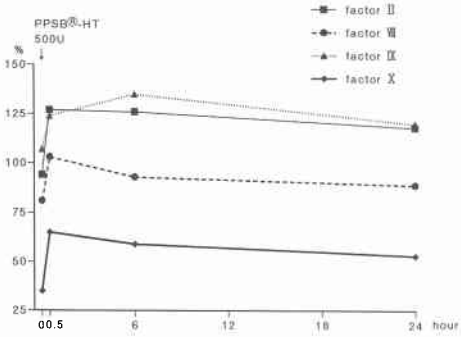

Fig. 3 Preoperative examination of blood coaguration function after injection of 500 units of PPSB®-HT

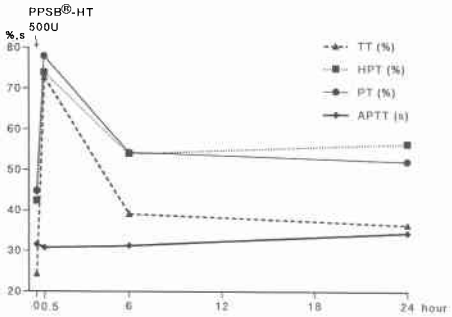

日は6時間毎にPPSB®-HT 500単位を3回投与することとした．

手術所見：手術開始30分前にPPSB®-HT 500単位を静注した．手術的進行程度は$T_1N_0P_0H_0$ Stage Iaで，D_1＋No. 7リンパ節郭清を伴う幽門側胃切除術を行い，Billroth I法で再建した．根治度Aであった．術中出血量は90mlで異常出血を認めなかった．

摘出標本および病理組織学的検査所見：胃前庭部小彎に15×12mmのIIc＋III型早期胃癌を認めた（**Fig. 4**）．病理組織学的には深達度mの高分化型管状腺癌でly_0，v_0，n_0 stage Iaであった．

術後経過：後出血予防を目的としてPPSB®-HT 500単位の初回投与6時間後，12時間後，24時間後にそれぞれ500単位を再静注した．第2，第3病日にも各200単位を静注し，術後3日間は第X因子活性を50%以上に維持した（**Fig. 5**）．ドレーン排液の性状は血性ではなく，他の臨床的にも出血傾向を認めなかったため，第4病日以後は第X因子補充療法は行わず，第35病日に退院した．

Fig. 4 Macroscopic picture revealed IIc＋III early gastric cancer in the antrum's anterior (15×12 mm diameter)

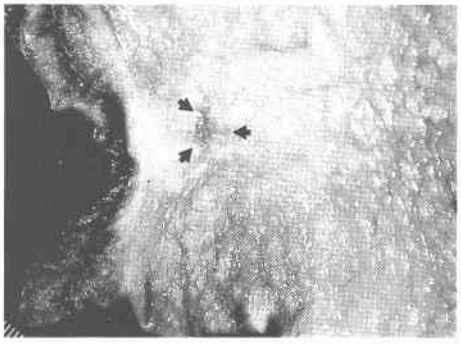

Fig. 5 The transition of X coagulant factor and PT during inoperative and postoperative clinical course

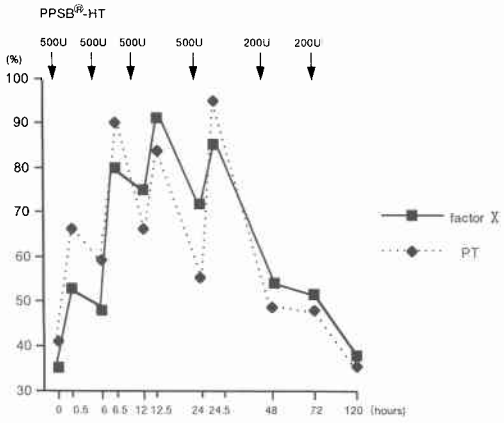

考　察

本人のみならず子や孫の一部に第X因子活性が低値な症例が存在することから，本例を先天性第X因子欠乏症と診断した．この先天性第X因子欠乏症は，1956年Telferら[4]，および1957年Hougieら[5]によりそれぞれPrower欠陥症，Stuart欠陥症として報告された極めてまれな出血性疾患であり，本邦では1964年に安永ら[6]により第1例が報告されて以来現在までに10数例が報告されているにすぎない．なお，遺伝様式は常染色体劣性遺伝とされている．現在までの報告例では第X因子活性は5%以下が多いが，本症例は34%と比較的高値であるため，ヘテロ接合体である可能性が高いと考えられた．子供のうち3人は正常（第X因子活性120%以上）で，3女（同60%）と孫（同58%）につい

てもヘテロ接合体と考えられた．近年，第X因子活性だけでなく，第X因子抗原の純化，免疫学的検索の進歩に伴い，先天性第X因子欠乏症にも，他の先天性凝固因子欠乏症と同様に，第X因子抗原の欠如による病型と第X因子抗原が十分にもかかわらず凝固因子活性が低い第X因子抗原の構造異常症の病型が存在することが知られるようになった．自験例は第X因子抗原は正常，第X因子活性は低値であり，第X因子抗原の構造異常症（cross reacting material possitive : CRM$^+$）に分類されると考えられた．また本来第X因子欠乏症は内因系と外因系との共通系凝固機能に関わっているため凝固機能検査にてPT，活性化部分トロンボプラスチン時間（以下，APTTと略記）の両方が延長するが自験例ではATPPは正常でPTが延長するまれな例であった．PTは外因系，APTTは内因系の異常でそれぞれ延長し，外因系は第VII因子が複合体を形成し，また内因系は第IX，VIII因子が複合体を形成し，第X因子に結合して第X因子が活性化される．自験例は第X因子構造異常症であるため内因系の複合体は第X因子に結合可能であるが，外因系の複合体はうまく結合できないためにAPTTが正常で，PTが延長する結果になったと推測される．

また，自験例においては先天性第X因子欠乏症にICG排泄異常症も合併したが，この関連性は明かでなく，このような報告は認めていない．

先天性第X因子欠乏症患者で外科手術を施行した報告は極めて少なく，欧米では腹腔内出血による緊急手術が1例[7]あるのみで，本邦では1986年に大久保ら[8]の膝関節の授動手術と1994年に渡辺ら[1]の進行胃癌切除例の2例のみが報告されているにすぎない．この3例とも複合凝固因子製剤を術中，術後に投与し合併症をきたすことなく経過している．

凝固因子製剤の至適投与量と投与期間に関しては手術報告例が少ないこともあって定見はない．血友病患者における大外科手術時の適当な活性値は，三上ら[9]の基準によれば，術中は60～70%，術後1～2日は40～70%，術後3～7日は30～50%，術後8～14日は10～30%，15日以降は10～20%とされている．また厚生省血友病研究班の補充療法指針では術中，術後第1日は50～70%，術後3～7日は30～40%，その後10～20%であった[2]．自験例は早期癌であり，手術侵襲もそれほど大きくないと考え，凝固因子活性を50%以上に保つことを考えた．血友病B患者における投与補充凝固因子量（単位）の理論値＝体重（kg）×凝固因子血中上昇期待値（%）という計算式に基づき，補充凝固因子量が算出されるが，必ずしも計算式どうりにならないとの報告[10]もあるので輸注試験は必ず施行すべきである．

第X因子の補充目的で使用した凝固因子製剤（PPSB®-HT）の投与により第II，VII，IX因子も増量される．活性化された他の凝固因子のために凝固因子製剤の大量投与にてDICを併発した報告[11]もある．また今回の術前の輸注試験でTT，PT，HPTは6時間後に正常値以下になったことを観察した．そのため我々は凝固因子製剤の投与方法として，術当日は渡辺ら[1]のように1日1回大量投与ではなく，少し控えめであるPPSB®-HT 500単位を6時間間隔で投与することとし，出血傾向，DICを認めなかった．

実際の術中における第X因子活性およびTT，PT，HPTの上昇は輸注試験の結果から期待した値よりも低かった．凝固因子活性値の上昇度は術中では約20%減であり，これは術中に凝固因子が消費されるためと考えられ，術中にPPSB®-HTを投与するときはやや多めに投与すると良いと思われた．

先天性第X因子欠乏症患者に対する胃癌根治術のような大外科手術の報告は少なく，出血コントロールの目的で用いられる凝固因子製剤の至適投与量，投与間隔，投与期間については症例を積み重ね，今後さらなる検討が必要であると思われた．

文　献

1) 渡辺　透，大村健二，金平永二ほか：先天性凝固第X因子欠乏症を伴った進行胃癌の一切除例．日消外会誌　27：1810—1814，1994
2) 吉田邦夫：血友病治療最近の進歩．Med Postgrad 18：167—170，1980
3) 0'Leary DS, Ruymann FB, Conrad ME: Therapeutic approaches to factor X deficiency with emphasis on the use of a new clotting-factor concentrate (Konyne). J Lab Clin Med 77：23—32，1971
4) Telfer TP, Denson KW, Wright DR: A new coagulation defect. Br J Haematol 2：308—318，1956
5) Hougie C, Barrow EM, Graham JB: Stuart clotting defect. Segation of an hereditary haemorrhagic state from the heterogenous group heterofore called stable factor (SPCA) dificiency. J Clin Invest 36：485—496，1957
6) 安永幸二郎，岡本恵美子，脇坂行一：先天性第X因子欠乏症の一例．日血会誌　27：377，1964
7) Knight RD, Barr CF, Alving BM: Replace-

ment therapy for congenital factor x deficiency. Transfusion 25：78—80，1985
8) 大久保芳明，金広昭美，田中一郎ほか：Konyne による止血管理下に左膝関節授動術を施行し得た先天性第 X 因子欠乏症例の経験．日輸血会誌 32：18—22，1970
9) 三上貞昭，福井 弘：血友病と外科手術．小児外科 9：1333—1342，1977
10) 大竹裕志，渡辺 剛，向 歩ほか：血友病 B を伴う心房中隔欠損症に対して開心術を施行した一例．心臓 22：780—784，1990
11) 尾辻 啓，出口 晃，森 美貴ほか：第 X 因子製剤輸注後 DIC を併発した血友病 B の一症例．日血会誌 50：1413，1987

A Case Report of Early Gastric Cancer in Association with Congenital Factor X Deficiency

Takao Takahashi, Yoshitaka Yamamura, Hiroshi Matsuo, Yasuhiro Kodera, Tsuyoshi Kito and Hideki Toyoda*
Department of Gastroenterological Surgery, Aichi Cancer Center Hospital
*Department of Gastroenterological Medicine, Aichi Cancer Center Hospital

A 75-year-old woman complained of appetite loss and was given a diagnosis of early gastric carcinoma of the antrum adjacent to the lesser curvature. She was found to have a prolonged prothrombin time by the preoperative hematologic evaluation. A closer examination that followed led to a diagnosis of congenital factor X deficiency with a decrease in the serum level of factor X to 34%. This necessitated the perioperative use of a combined coagulation factor complex (PPSB®-HT) to ensure hemostasis, and chronological changes in the serum factor X levels following parenteral administration of a test-dose of PPSB®-HT were monitored preoperatively to determine the optimal dose. Distal gastrectomy with adequate lymphadenectomy was performed, and PPSB®-HT was administered for 4 days starting on the day of the operation. As a result, hemostasis was readily observed during the operation and no untoward postoperative hemorrhage occurred. Referring to the domestic literature revealed only 2 cases of surgery performed in a patient with this rare congenital deficiency. In this study, we have shown that adequate administration of PPSB®-HT maintains the perioperative activity of factor X, and enables a safe abdominal operation.

Reprint requests: Takao Takahashi Department of Gastroenterological Surgery, Aichi Cancer Center Hospital
1-1 Kanokoden, Chikusaku, Nagoya, 464 JAPAN