日消外会誌　30（11）：2196～2200，1997年

胚細胞性腫瘍への分化を示したhuman chorionic gonadotropinおよびalpha-fetoprotein産生性胃癌の1例

東京都立大久保病院外科
丸山　道生　　工藤　敏文　　桑原　　博
高松　　督　　菅野　範英　　江渕　正和

症例は49歳の女性．壁外性発育をしめす胃原発性巨大腫瘍で，血清HCG（17,000mIU/ml）およびAFP（489ng/ml）上昇を示した．腫瘍は膵，肝に直接浸潤し，肝転移も1個存在した．胃全摘，膵体尾部，脾，肝外側区域合併切除を施行し，Stage IVb（H1P0N0T4）であった．根治度Bにもかかわらず，術後45日で肝再発により死亡し，著しく悪性度の高い腫瘍であった．切除標本の組織学的所見で，粘膜には低分化腺癌（CEA陽性），浸潤部ではchoriocarcinoma様の部分（HCG陽性），およびyolk sac tumor様の部分（AFP陽性）を認め，胃癌のchoriocarcinoma，yolk sac tumorへの分化と考えられた．この腫瘍の組織発生は粘膜内の腺癌細胞のretrodifferentiationと考えられ，同時に2つのextra-embryonic elementに分化を示したきわめてまれな症例である．

Key words: choriocarcinoma of the stomach, yolk sac tumor of the stomach, human chorionic gonadotropin and alphafetoprotein producing gastric cancer

はじめに

著しい壁外性発育を示す胃原発性巨大腫瘍で，血中HCG，HCGβ，AFPが高値を示し，切除にもかかわらず，急激な転移，増悪をきたし死亡した1例を経験した．組織学的にchoriocarcinoma，yolk sac tumorの両者に類似した組織像を有しており，興味あるまれな1例と考え報告する．

症　例

患者：49歳，女性

主訴：腹痛，発熱

家族歴：父胃癌

既往歴：12歳急性虫垂炎，25歳喘息

嗜好品：とくになし．

現病歴：96年1月から心窩部痛，38.5°C前後の発熱が続くようになった．当院受診し，上腹部腫瘤も指摘され，精査，治療目的で2月13日入院となった．不整性器出血は認められなかった．

入院時身体所見：身長157cm，体重60.5kg，体温37.5°C．体格中等，栄養状態良好であり，貧血を認め，黄疸はなかった．上腹部は腫張膨隆し，同部に自発痛と圧痛を認めた．表在リンパ節は触知しなかった．

入院時検査所見：

1．血液生化学検査：白血球増多（15,670/mm^3），貧血（Hb 7.6g/dl）を認めた．生化学検査ではLDH 601 IU/l，ALP 489IU/lと上昇，腫瘍マーカーはAFP 580 ng/ml，HCG 17,000mIU/ml，HCGβ 700ng/mlと上昇，ヒト胎盤型ラクトーゲン（HPL）0.026μg/mlであった（**Table 1**）．

2．腹部超音波検査：肝左葉と膵臓の間に中心部に壊死性変化を伴う径約10cmのhigh echoな腫瘤が存在した．子宮，卵巣に異常を認めなかった．

3．腹部CT検査：肝左葉と胃の間に巨大な腫瘤（12×11×8cm）を認めた．腫瘤は胃，膵臓を圧迫し，肝臓のdensityと類似し，中心部はlow densityとなっていた．Enhance効果は腫瘤の辺縁のみに認められた（**Fig. 1**）．子宮，卵巣には異常を認めなかった．

4．上部消化管内視鏡検査：胃は全体的に壁外性に圧迫，胃体中部小彎に潰瘍性病変が存在し，3型胃癌と診断した．生検による病理学的検査では低分化腺癌と診断された．

入院後の経過：腹痛著しく，麻薬系鎮痛剤が必要で，40°Cに至る弛張熱が連日続いた．HCG，AFP産生性で，著しい壁外性発育を主体とした，肝臓，膵臓に浸

＜1997年6月11日受理＞別刷請求先：丸山　道生
〒160　東京都新宿区歌舞伎町2－44－1　東京都立大久保病院外科

Table 1 Laboratory findings on admission

WBC	15,670×10³/μl	LDH	601 IU/l
RBC	324×10⁴/μl	ALP	489 IU/l
Hb	7.6 g/dl	γGTP	49 IU/l
Ht	24.6 %	AMY	112 IU/l
Plt	45.6×10⁴/μl	T-CHO	137 mg/dl
Reticu	16.9 ‰	TG	120 mg/dl
PT	81 %	Glucose	121 mg/dl
APTT	32.1 sec	CRP	44 mg/dl
Fib	649 mg/dl	AFP(<20)	580 ng/ml
TP	6.9 g/dl	CEA(<2.5)	1.5 ng/ml
Alb	3.1 g/dl	CA19-9(<6)	<6 U/ml
BUN	7.6 mg/dl	PIVKA-2(<0.1)	<0.06 AU/ml
Cr	0.8 mg/dl	DUPAN-2(<150)	<25 U/ml
Na	136 mEq/l	SPAN-1(<30)	<1.0 U/ml
K	4.5 mEq/l	CA125(<35)	220 U/ml
Cl	99 mEq/l	NSE(<10)	19 ng/ml
T-Bil	0.8 mg/dl	HCG(<0.7)	17,000 mIU/ml
GOT	33 IU/l	HCGβ(<0.1)	700 ng/ml
GPT	13 IU/l	HPL	0.026 μg/ml

Fig. 1 A huge tumor which compressed the stomach and invaded the left lobe of the liver and the body of the pancreas. The center of the tumor showed the necrosis.

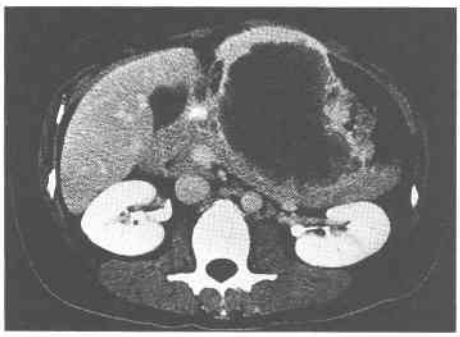

潤する胃原発の悪性腫瘍の診断で，切除目的に2月29日手術となった．

手術所見：小児頭大腫瘍は胃小彎から連続して壁外性に発育していた．肝外側区域および膵体部に浸潤し(T4)，肝外側区域には1cm大の転移が存在した(H1)．P0N0であり，Stage IVbであった．胃全摘D2＋α，肝外側区域，膵体尾部，脾，胆嚢合併切除，Roux-en Y再建を施行した．肉眼的腫瘍遺残なしと判断した（根治度B)．術中子宮，卵巣に異常を認めなかった．

切除標本病理検査：腫瘤は13×10×10cmの大きさで，胃体部小彎に存在する4.0×3.3cm大の潰瘍性病変と連続しており，膵体部，肝外側区域に直接浸潤し，割面は壊死および出血により暗赤色を呈していた(**Fig. 2**)．

Fig. 2 The cut surface of the tumor. The tumor originated on the stomach showed an extragastric extension, necrosis and hemorrhage.

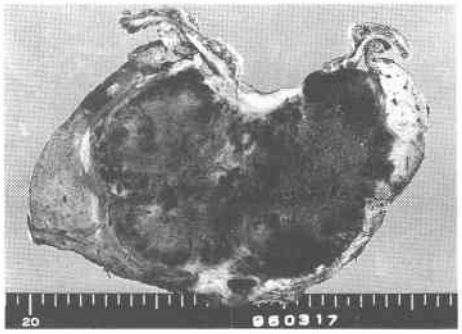

Fig. 3 a (upper) ; Histological findings of signet ring cell carcinoma at the mucosal layer (HE, ×100). b (lower) ; CEA immunohistochemical staining. Most cells at the histological area of the signet ring cell carcinoma demonstrated positivity (×100).

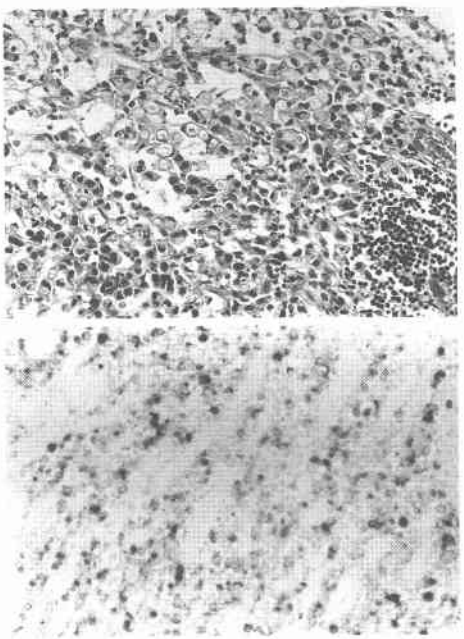

組織学的には胃潰瘍性病変辺縁粘膜内には粘液を胞体内に有する低分化型腺癌が認められ，一部印環細胞

Fig. 4 a (upper); Histological findings of choriocarcinoma-like lesion (HE, ×100). b (lower); HCGβ immunohistochemical staining. Most cells at the choriocarcinoma-like lesion showed positivity. The multinuclear giant cells demonstrated strong positivity (×100).

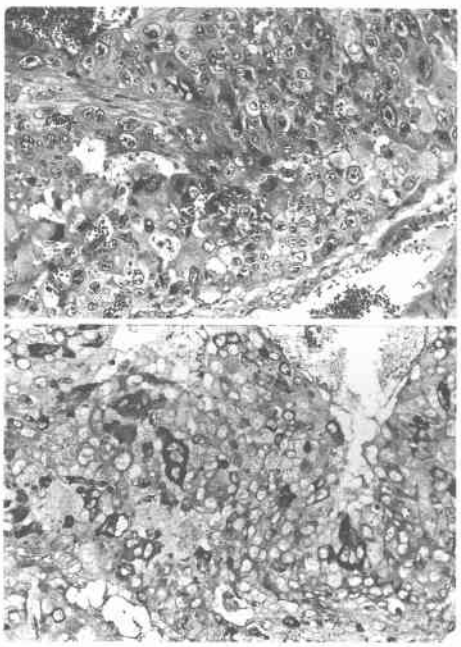

Fig. 5 a (upper); Histological findings of yolk sac tumor-like lesion. Loose reticular pattern and many hyaline globules were detected (HE, ×100). b (lower); AFP immunohistochemical staining. Most cells at the yolk sac tumor-like lesion demonstrated positivity (×100).

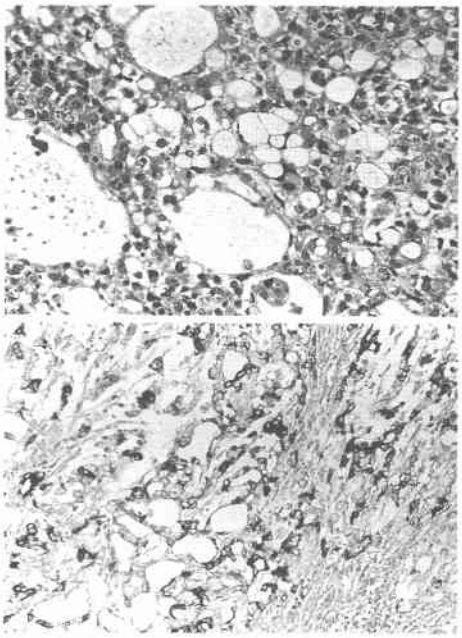

も認めた（**Fig. 3a**）．それに連続した壁外発育を示す部分の中心部は出血壊死を示し，腫瘍実質部分は以下に述べる2つの組織像を呈した．1つは，多様性をしめす大きな核を有する大型異型細胞がシート状に増殖し，一部に大型の多核異型細胞が認められた（**Fig. 4a**）．この部分のほとんどの細胞はHCGβ陽性で，とくに多核異型細胞は強陽性を示した（**Fig. 4b**）．それらはcytotrophoblastおよびsyncytiotrophoblast様異型細胞と考えられ，choriocarcinoma様組織像を示していた．もう1つは，扁平ないし立方型細胞が網目状のreticular net workを示し，その部分にはPAS陽性のhyaline globulesが腫瘍細胞の内外に多数認められた（**Fig. 5a**）．この部分はAFP陽性の細胞が多数認められ，yolk sac tumorに類似した組織像と考えられた（**Fig. 5b**）．免疫組織学的なHCGβ，AFP，CEAの検討では，CEAは粘膜内低分化腺癌に染色され（**Fig. 3b**），この3者の陽性部分は重なりあうことはなかった．またこれらの組織像の移行型は認めなかった．組織学的にも肝臓，膵臓に直接浸潤を認め（t4-panc, liver），リンパ節転移は認めず(0/15)，ly2，v1であった．

手術後経過：順調に経過し，術後8日にはAFPも75ng/mlに低下，腹痛発熱といった術前の症状も軽快した．しかし術後2週半頃より，腹痛，発熱，白血球増加が起こり，性器より不整出血も出現し，HCG 24,000mIU/ml，HCGβ 420ng/mlであった．術後4週の腹部CT，超音波検査で残肝に大小多数の肝転移，後腹膜にリンパ節転移が認められ，術後5週にはAFP 740ng/ml，HCG 100,000mIU/ml，HCGβ 2,300ng/mlとさらに上昇し，全身状態悪化した．4月13日術後45日目に死亡した．病理解剖はなされなかった．

考　察

胃癌により異所性にHCGが産生され血清値が高値を示すものは，胃癌の9～52%あると報告されている[1)~3)]．しかしそのほとんどは50mIU/ml以下であり[1)]，低分化，未分化な組織型の部分にHCG産生細胞が同定され，trophoblast様細胞は認められないことが多い[4)]．胃原発のchoriocarcinomaはまれであるが，現在までに世界的に約120例，本邦はそのうち約80例の

Table 2 Gastric cancer cases with high serum HCG & AFP levels

	Author	Year	Age/Sex	Serum HCG mIU/ml	Serump AFP ng/ml	Histology of HCG(+)	Histology of AFP(+)
1	Honda	1984	61/F	8.4	1,200	por. diff. adenoca.	por. diff. adenoca
2	Kokura	1987	43/F	681	4,620	mod. diff. adenoca.	mod. diff. adenoca.
3	Sakuraniwa	1991	63/F	1.3	749	pap, adenoca.	por. diff. adenoca.
4	Sano	1992	45/F	6,400*	4,700*	por. diff. adenoca.	por. diff. adenoca.
5	Motoyama	1994	46/F	not measured	14,660	choriocarcinoma	hepatoid adenoca.
6	Nakazawa	1995	69/M	42	90	choriocarcinoma	adenoca.
7	Maruyama	1996	49/F	17,000	489	choriocarcinoma	yolk sac tumor

*measured at the time of the recurrence of tumor

報告をみる[5]．予後は悪く，多くの場合6か月以内に死亡している．その血清HCGは著しい高値を示し，場合によりそのホルモンの作用により，女性では本例のように不整出血をきたし，男性では女性化乳房などを呈する[6]．胃原発のchoriocarcinomaでは，生殖臓器にみられる場合と異なり，本例のようにsyncytiotrophoblast様多核巨細胞ばかりではなく，trophoblast様細胞にも免疫組織学的に，HCGの産生が認められる[7]．

一方，AFP産生性胃癌は，乳頭状腺癌や高分化腺癌，もしくは充実性発育を示す低分化腺癌の組織像を示すことが多い[8)9]．その肝臓組織，肝細胞癌との組織学的類似性より，Ishikuraはhepatoid adenocarcinomaという概念を提唱している[10]．しかし，本例のように胃癌においてAFP上昇がいわゆるhepatoid adenocarcinomaによるものではなく，yolk sac tumor様の組織像を示す胃癌から産生される場合はきわめてまれである．われわれの検索しえた限りでは，現在まで組織学的にyolk sac tumorへの分化を認めた例は本例をあわせて，世界的に6例の報告をみるのみで，そのうち4例が本邦の症例である[11)~13]．このうち，Motoyamaの症例は本例のように胃壁外への発育が主体である巨大な腫瘤を形成していたと報告されている．

現在まで血清のHCGおよびAFPが上昇を示した胃癌は本例をあわせて7例の報告がある[7)14)~18]（**Table 2**）．このうちSanoの1例は再発時にHCG，AFPの上昇が確かめられ，Motoyamaの1例はHCGは測定されていないが，組織学的にHCGの産生が確かめられた症例である．免疫組織学的にHCG産生部分の組織像がchoriocarcinoma様であるものは，本例をいれて3例であった．しかし，AFP産生部は本例以外すべて腺癌で，通常のAFP産生性胃癌，いわゆるhepatoid型と考えられる．本例は血清HCG，AFPの上昇がchoriocarcinomaおよびyolk sactumor類似の組織像を呈する胃癌に起因していることが確かめられた．われわれが調べた限りでは，内外においてこのような症例は現在までのところ他には報告されていない．

組織学的にのみchoriocarcinoma，yolk sac tumorへの分化が確かめられている胃癌症例は，Garciaの報告した1例がある[11]．choriocarcinoma，yolk sac tumorはともにgerm cell tumorの範疇に入り，近い関係であるにもかかわらず，胃癌においては予想外にこの2つの組織型が共存を示すことは著しくまれである．Garciaの症例は65歳男性の剖検例で，胃原発巣は5cm大，漿膜面には露出しておらず，比較的小さな癌巣と記載されている．しかし著しい肝転移を示し，初診時より40日で死亡しており，本例と同様，著しく悪性度の高い腫瘍であった．本例およびGarciaの症例ともに組織学的に腺癌の存在が粘膜層に認められた．この2例の癌組織発生に関しては，粘膜面に発生した通常の腺癌がretro-differentiationをおこし，2つのextraembryonic elementへの同時性の分化を示したと考えられる．しかしこのような胃癌の変化はとてもまれであると考えられる．

稿を終えるにあたり，ご指導いただきました，都立大久保，駒込病院病理滝澤登一郎，小池盛雄両先生に深謝いたします．

文　献

1) Papaprtrou PD, Sakarelou NP, Braouzi H et al: Ectopic production of human chorionic gonadotropin (hCG) by neoplasmas. Cancer 45：2583−2592, 1980
2) Braunstein GD, Vaitukaitis JL, Cabrone PP et al: Ectopic production of human chorionic

gonadotropin by neoplasmas. Ann Intern Med 78：39—44, 1973
3) Hattori M, Fukase M, Yoshimi H et al: Ectopic production of human chorionic gonadotropin in malignant tumors. Cancer 42：2328—2333, 1978
4) Itoh H, Tahara E: Human chorionic gonadotropin in human gastric carcinoma: A retrospective immunochemical study. Acta Pathol Jpn 33：287—296, 1983
5) Imai Y, Kawabe T, Takahashi M et al: A case of primary gastric choriocarcinoma and a review of the Japanese literature. J Gastroenterol Hepatol 29：642—646, 1994
6) Saigo PE, Brigati DJ, Sternberg SS et al: Primary gastric choriocarcinoma. An immunohistological study. Am J Surg Pathol 5：333—342, 1981
7) Motoyama T, Aizawa K, Fujiwara T et al: Coexistence of choriocarcinoma and hepatoid adenocarcinoma in the stomach. Pathol Int 44：716—721, 1994
8) Koyama S, Ebihara T, Osuga T et al: Histologic and immunohistochemical studies of alpha-fetoptotein (AFP) producing gastric carcinoma. Gastroenterol Jpn 22：419—423, 1987
9) 丸山道生, 北村正次, 荒井邦佳ほか：低分化型充実性胃癌の臨床病理学的検討. 癌の臨 35：905—911, 1989
10) Ishikura H, Kirimoto K, Shamoto M et al: Hepatoid adenocarcinoma of the stomach. An analysis of seven cases. Cancer 58：119—126, 1986
11) Garcia RL, Ghali VS: Gastric choriocarcioma and yolk sac tumor in man: Observation about its possible origin. Hum Pathol 16：955—958, 1985
12) Zamecnik M, Patrikova J, Gomolgak P: Yolk sac carcinoma of the stomach with gastrin positivity. Hum Pathol 24：927—928, 1993
13) Motoyama T, Saito K, Iwafuchi M et al: Endodermal sinus tumor of the stomach. Acta Pathol Jpn 35：497—505, 1985
14) 櫻庭 清, 安藤秀明, 大山 仁ほか：AFP, HCG 産生胃癌の一例. 日癌治療会誌 26：2580, 1991
15) 中沢幸久, 原 春久, 安藤久実：HCG, AFP 産生胃癌の一例. 日消外会誌 28：1490, 1995
16) Sano M, Inamoto Y, Nagamone D et al: Ovarian and hepatic metastases of gastric carcinoma associated with high serum level of human chorionic gonadotropin (HCG), alpha-fetoprotein (AFP), and carcinoembrionic antigen (CEA): a case report. Intern Med 31：260—264, 1992
17) 本田豊彦, 勝島慎二, 徳田康孝ほか：胃癌細胞内に carcinogenic antigen, alpha-fetoprotein および human chorionic gonadotropin の局在を証明しえた胃癌の一症例. 日内会誌 73：521—526, 1984
18) 古倉 聡, 森田 豊, 上田茂信ほか：血清 CA19-9 が異常高値を示し, AFP, CEA, HCG も高値であった胃癌の一例. 日消病会誌 84：2456, 1987

A Case of the Gastric Carcinoma with High Serum Human Chorionic Gonadotropin and Alpha-Fetoprotein Level —Differentiation to Germ Cell Tumor—

Michio Maruyama, Toshifumi Kudo, Hiroshi Kuwabara, Susumu Takamatsu, Norihide Sugano and Masakazu Ebuchi
Department of Surgery, Tokyo Metropolitan Ohkubo Hospital

This is a case of gastric cancer in a 49-year-old woman who had a huge tumor with an extragastric extension and showed high levels of serum HCG (17,000 mIU/ml) and AFP (489 n/ml). The resected specimen revealed that this tumor consisted of 3 histological components, poorly differentiated adenocarcinoma (CEA positive), a choriocarcinoma-like lesion (HCG positive) and a yolk sac tumor-like compoment (AFP positive). Thought the operation was curative, the patient died of recurrence of the carcinoma on the 45th day after the operation. This is the first reported gastric cancer case with the histological combination of choriocarcinoma and yolk sac tumor leions which caused the high levels of serum HCG and AFP. The author speculated on the possibility of retrodifferentiation of neoplastic mucosal epithelial cells in regard to the coexistence of a choriocarcinoma-like and a yolk sac tumor-like lesions. This case represented simultaneous differentiation along 2 lines of the extra-embryonic elements.

Reprint requests: Michio Maruyama Department of Surgery, Tokyo Metropolitan Ohkubo Hospital 2-44-1 Kabuki-cho, Shinju-ku, Tokyo, 160 JAPAN