日消外会誌　30（11）：2201～2205，1997年

肝転移に対し肝動注免疫化学療法が有効であった総胆管カルチノイドの1例

岐阜大学第2外科，同　臨床検査医学*
国枝　克行　　佐治　重豊　　熊沢伊和生
杉山　保幸　　宮　　喜一　　下川　邦泰*

肝転移巣に対して肝動脈注入免疫化学療法が奏効した極めてまれな胆管カルチノイドの1例を経験した．症例：42歳の女性．主訴：全身倦怠感，黄疸．現病歴：1989年8月頃全身倦怠感を自覚し近医を受診したところ，黄疸を指摘され精査治療目的で当科に入院した．腹部CT，PTCD，ERCPにて肝転移を伴う胆管癌と診断の上，手術を施行した．開腹すると肝転移（S_4，S_2，S_7領域）とリンパ節転移（No. 12，8）を伴う小指頭大の腫瘍が下部胆管に存在し，D_1郭清を伴う胆管切除術と肝動注用ポート設置術を施行した．摘出標本では12×10×6mm大の堅い腫瘤が認められ，病理検索では腫瘍細胞が胞巣状，索状に配列し，胆管カルチノイドと診断された．辺縁に低分化型腺癌組織が混在していた．術後MMC，rIL-2，OK-432による動注免疫化学療法を8コース施行したところ，肝転移巣は著明に縮小し，血清CEA値も正常化した．その後の化学療法を拒否し来院せず術後3年5か月目に肝転移と腹膜転移にて死亡した．

Key words：choledochal carcinoid, bile duct carcinoid, hepatic arterial infusion immuno-chemo-therapy

はじめに

消化管カルチノイドは診断技術の進歩に伴い比較的よくみられる疾患となったが，胆管原発のカルチノイドは消化管カルチノイド全体の0.7%を占めるにすぎず，極めてまれな疾患である[1]．今回われわれは，肝転移を伴う本症の1例を経験し，原発巣切除後recombinant interleukin-2（rIL-2），OK-432，mitomycin C（MMC）の肝動脈内注入免疫化学療法が奏効したので，その概要を報告する．

症　例

患者：42歳，女性

主訴：黄疸，全身倦怠感

既往歴：右乳癌のため右乳房切除術（36歳時）（stage I，浸潤性乳管癌）

家族歴：特記すべきことなし．

現病歴：1989年8月頃より全身倦怠感を自覚し近医を受診したところ，肝機能障害と黄疸を指摘された．腹部CT検査にて総胆管および肝内胆管の拡張が認められたため，精査治療の目的で当科に入院した．

＜1997年6月11日受理＞別刷請求先：国枝　克行
〒500　岐阜市司町40　岐阜大学第2外科

入院時現症：161cm，体重55kg，体温36.9°C，血圧114/84mmHg，脈拍92/分で整．眼球結膜と皮膚の黄染，および右胸部に手術瘢痕が認められたが，貧血，顔面紅潮などはみられなかった．腹部は平坦軟で圧痛は認められず，肝，腎は触知しなかった．

入院時検査所見：WBC 9,800/μl，CRP 1.9mg/dl，総ビリルビン値21.1mg/dl，直接ビリルビン値14.0 mg/dl，GOT 171IU/l，GPT 208IU/l，ALP 1,449IU/l，γ GTP 178IU/lと軽度の炎症を伴う閉塞性黄疸の所見が認められた．腫瘍マーカーはCEA 16.6ng/ml，CA19-9 42.3U/ml，TPA 270U/ml，IAP 685.5ng/ml，DUPAN-II　276.7U/mlと異常高値を示した（**Table 1**）．

経皮経肝胆管造影（PTC）所見：三管合流部直下の総胆管に完全閉塞所見と，上部胆管の著明な拡張を認め，引き続きPTC-drainageを施行した．

内視鏡的逆行性胆管造影所見：胆嚢管分岐部直下に20mm長の不完全狭窄を認めた．狭窄部の下部は辺縁不整でペン先状に細くなっており，中部胆管癌が疑われた（**Fig. 1**）．

腹部CT所見：肝内胆管および総胆管の拡張がみられたが，腫瘍の存在は確認できなかった．また肝S_4，

Table 1　Laboratory data on admission

Hematology		Blood chemistory	
RBC	375×10^4 /μl	Na	142 mEq/l
Hb	33.6 g/dl	K	3.6 mEq/l
WBC	9,800 /μl	Cl	106 mEq/l
Serology		BUN	6.1 mg/dl
CEA	16.6 ng/ml	CRN	0.4 mg/dl
CA19-9	42.3 U/ml	P	6.4 g/dl
TPA	270 u/ml	T. Bil	21.1 mg/ml
IAP	685.5 ng/ml	GOT	171 IU/ml
DUPAN-II	276.7U/ml	GPT	208 IU/ml
CRP	1.9 mg/dl	ALP	1,449 IU/ml
Hemostatic examination		γ-GTP	178 IU/ml
PT	88 %	LDH	385 IU/l
APTT	32.6 sec	Ch-E	0.51 ΔpH

Fig. 1　Endoscopic retrograde cholangiography showing dilatation of the hepatic duct due to stenosis at middle part of the common bile duct.

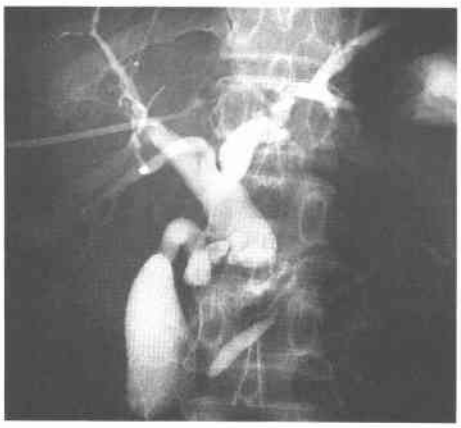

Fig. 2　Abdominal computed tomography (CT) showing liver metastases in S_7, S_4, S_2

Fig. 3　Macroscopic appearance of the resected specimen showing hard yellow-whitish tumor 12×10×6mm in size at middle part of the common bile duct.

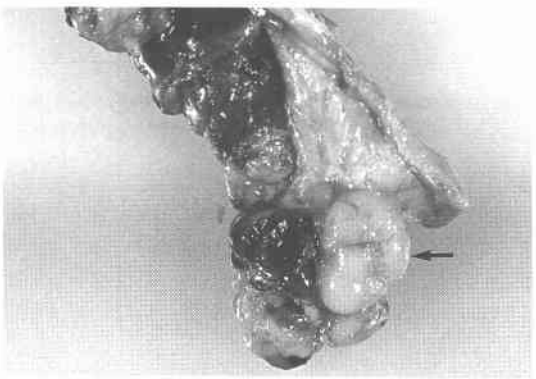

S_7領域に肝転移を示唆する low density area が認められた（**Fig. 2**）.

手術所見：1989年11月7日に手術を施行したが，肝S_4，S_2，S_7領域に直径3～4cm大の転移巣が認められた．原発巣は中部総胆管に小指頭大の硬結として触知できる程度であったが，No. 8, No. 12領域に示指頭大から小豆大の転移リンパ節が認められた．Stage IV〔N_2(+)，S_1，V_0，P_0，H_2，$Hinf_0$，$Panc_0$，D_0，$Ginf_0$〕の胆管癌の診断[2]にて，1群リンパ節郭清を伴う胆管切除術を施行後，Roux Y 法による肝管空腸吻合で再建した．また肝動注用ポートを留置した．

切除標本と病理検査所見：中部胆管に黄白色，弾性硬で境界明瞭な12×10×6mm大の腫瘤が認められ，2個の硬い米粒大のリンパ節が付着するように存在していた（**Fig. 3**）.

病理検査では，円形でクロマチンに富む核を有する腫瘍細胞が，充実性胞巣状，あるいは索状に配列しており（**Fig. 4a**），グリメリウス染色にて陽性顆粒が認められ，曽我分類A＋B型のカルチノイドと診断した（**Fig. 4b**）．さらに，その辺縁に低分化腺癌の部分が認められ，CEA染色ではいずれの部分も陽性であったが，低分化型腺癌部分では強陽性を示した（**Fig. 4c**）．摘出したリンパ節はいずれも原発巣と同様のカルチノイドの所見を呈していた．

術後経過：術後1週間目より MMC 10mg (day 1)，OK-432 1.0KE(day 2)，rIL-2 1,000IU (day 4, 7, 11) 投与を1コースとする肝動注療法を2週間ごとに4回施行し，退院後は MMC 10mg，OK-432 1.0KE

Fig. 4 Histological findings of the tumor
a: Tumor cells with round and hyperchromatic nuclei are arranged in a solid nest and trabecular structure. The tumor contains a component of poorly differentiated adenocarcinoma (hematoxylin and eosin, ×200). b: Grimelius stain-positive granules are observed in the cytoplasms (×400). c: CEA stain-positive cells are seen especially in a part of adenocarcinoma (×200).

a
b
c

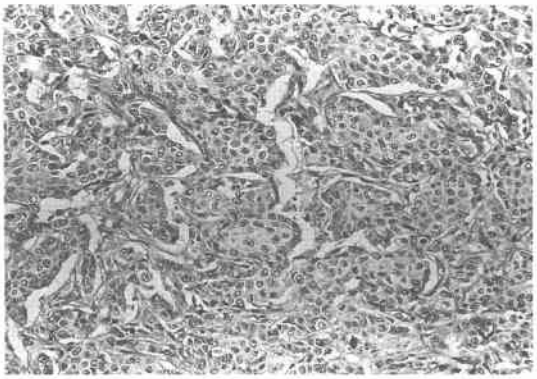

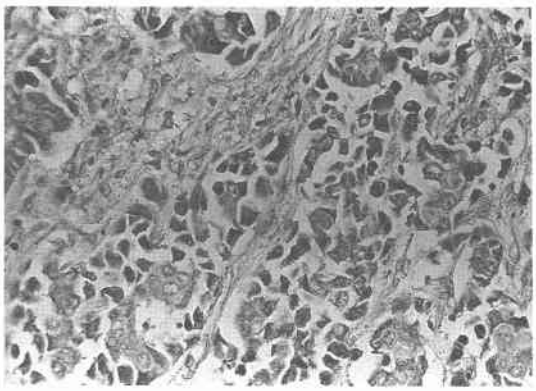

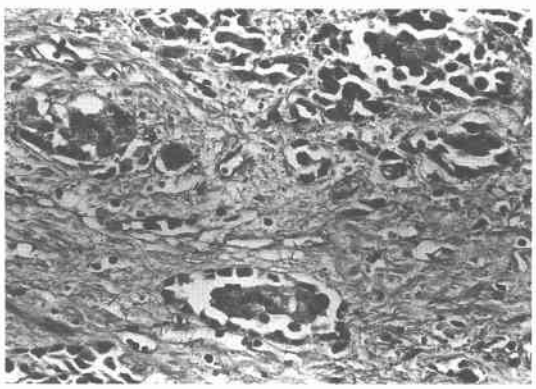

(day 1) と rIL-2 1,000IU (day 8) 投与を1コースとして4回継続した．その後は MMC 10mg と pirarubicin (THP) 30mg を1か月に1回，レンチナン2mg を2週間に1回静注し，5-fluorouracil (5-FU) 200mg/日を経口投与した (**Fig. 5**)．動注療法を8コース施行後，CT にて S_2，S_7，S_4 の転移巣は著明に縮小し，縮小率64%で PR と判定した[3] (**Fig. 6**)．この状態は約10か月間継続した．また治療前に16.6ng/ml と高値であった血清 CEA 値は，動注療法を7回施行後(90年3月) に3.7ng/ml と正常化したが，91年8月に異常値(5.4ng/ml) を示し，以後再び上昇した．患者は90年7月頃より嘔気，食欲不振，白血球減少などの副作用が増強したため，これ以上の化学療法を拒否し，92年2月より来院しなくなった．92年11月(術後3年1か月) に再来院したが，すでに著明な肝転移と腹膜転移が認められ，血清 CEA 値は393ng/ml と増加していた．そして術後3年5か月目 (1993年3月15日) に他院で死亡した．

考　察

胆管に発生したカルチノイドは極めてまれな疾患で，1959年 Davies ら[4]により初めて報告されて以来，著者らが検索した限りでは本邦では10例，欧米をあわせても35例[1]の報告をみるにすぎない．Soga[1]は1996年に35例を集計し，胆管カルチノイドの特徴として黄疸で発見される場合が多く，大きさは約60%の症例が20mm 以下と小型であるにもかかわらず，他のカルチノイドに比べ肝転移を伴いやすく，平均5年生存率は71.3%で他の消化管カルチノイドに比べ不良であると述べている．自験例は最大径12mm と小型ではあったが，肝転移を伴っており，本症の特徴をよく反映しているものと考えられた．

カルチノイドの悪性度に関しては議論の多いところであるが，存在部位，腫瘍径および組織型が重要な指標であるとされている．すなわち虫垂や直腸カルチノイドは予後良好なものが多く[5]，腫瘍径2.0cm 以下のものではリンパ節転移率が低いなどである[6]．また組織型と悪性度との関係について，Johonson ら[7]は138例の進行カルチノイド症例を Soga 分類[8]を用いて検討し，A 型 (insular) が最も予後良好で B 型 (trabecular)，C 型 (glandular)，D 型 (undifferentiated) の順で不良になり，混合型の E 型 (mixed) では A+C 型の組み合わせが最も予後良好であると述べている．

胆管カルチノイドにおける組織像と悪性度との関連

Fig. 5 Clinical course showing change of serum CEA level
1 course of hepatic arterial infusion : MMC 10mg (day 1), OK-432 1.0KE (day 2), rIL-2 1,000U (day 4, 7, 11)

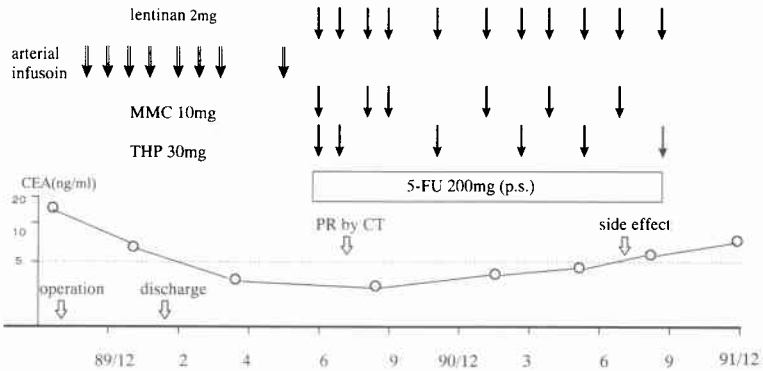

Fig. 6 CT after 8 courses of hepatic arterial infusion showing marked reduction of metastatic foci of the liver

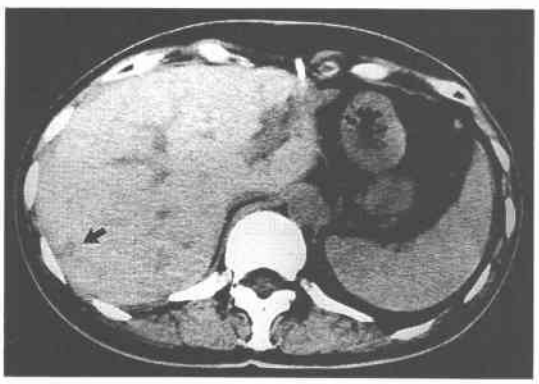

については明らかでないが，自験例を含めた10例の本邦報告例の組織型の内訳はA＋B(B＋C)型5例，A＋C型2例，B＋C型1例，A型1例で，10例中9例がE型（mixed type）であった．自験例ではA＋B型を呈したが，さらに低分化型腺癌の所見を示す部分が認められ，Soga ら[9]の提唱する composite tumor の範疇にはいる興味深い症例と考えられた．すなわち腺癌部分は小範囲ではあったが浸潤性に増殖しており，CEA 染色では腺癌部分でとくに強陽性であった．また，患者の死亡直前に CEA の著明な上昇を認めたが，これは腺癌部分が著明に増大した結果と推察している．自験例はカルチノイドと腺癌や他の内分泌腫瘍との関係がいまだ明確にされていない現時点において，非常に貴重な症例と考え報告した．

カルチノイドの治療法は外科的切除が主体で，化学療法の効果を検討した報告は少ない[10)~12)]．カルチノイドに対しては通常の癌に準じた治療が行われ，Kvols ら[10)]は ADM，5-FU 単独療法で20%台の奏効率，Moertel ら[11)]は CDDP 単独で7%の奏効率を報告し，また多剤併用療法では20%から40%の奏効率が報告されているが[11)12)]，あまり良好とはいえない．本邦では吉住ら[13)]が胆嚢カルチノイド再発症例に対し，MMC 投与が有効であったと報告している．肝転移症例に対しては，肝切除術，肝動注療法などが施行されているが，胆管カルチノイドに有効であったとする報告は調べた限り自験例以外にはみあたらなかった．教室では1989年以来，肝局所に lymphokine activated killer (LAK) 細胞を内因性に誘導することを意図して MMC，OK-432，rIL-2による肝動注療法を開発し臨床応用しているが[14)]，自験例に本療法を施行したところ，肝転移巣の著明な縮小と血清 CEA 値の正常化が認められ PR が得られた．自験例はその後患者側の理由で来院せず，治療が中断されたままになったが，カルチノイドの肝転移に対しても，肝動注免疫化学療法が有用であると推察された．

文　献

1) Soga J : Evaluation of 266 cases of hepatobiliary-pancreatic carcinoids. J Hep Bil Pancr Surg 3 : 467—473, 1996
2) 日本胆道外科研究会編：胆道癌取扱い規約．第3版．金原出版，東京，1993
3) 小山善之，斉藤達雄：日本癌治療学会固形がん化学療法の直接効果判定基準．日癌治療会誌　21：929—942，1986

4) Davies AJ: Carcinoid tumors (Argentaffinomata). Ann R Coll Surg Engl 25: 277—297, 1959
5) Moertel CG, Hanley JA: Combination chemotherapy trials in metastatic carcinoid and malignant carcinoid syndrome. Cancer Clin Trials 2: 327—334, 1979
6) Moertel CG, Sauer WG, Dockerty MB et al: Life history of the carcinoid tumor of the small intestine. Cancer 14: 901—912, 1961
7) Johnson LA, Lavin P, Moertel CG et al: Carcinoids: The association of histologic growth pattern and survival. Cancer 51: 882—889, 1982
8) Soga J, Tazawa K: Pathological analysis of carcinoids: Histologic re-evaluation of 62 cases. Cancer 28: 990—998, 1971
9) Soga J, Osaka M, Suzuki T et al: An Evaluation of composite pattern observed in two gastric carcinoids. J Exp Clin Cancer Res 14: 349—361, 1995
10) Kvols LK: Metastatic carcinoid tumor and carcinoid syndrome. Am J Med 81: 49—54, 1986
11) Moertel CG, Rubin J, O'Connell MJ: Phase II study of cis-platin therapy in patients with metastatic carcinoid tumor and malignant carcinoid syndrome. Cancer Treat Res 70: 1459—1460, 1986
12) Bukowski RM, Johnson KG, Paterson RF et al: A phase II trial of combination chemotherapy in patients with metastatic carcinoid tumors. Cancer 60: 2891—2895, 1987
13) 吉住　豊, 杉浦芳章, 森崎善之ほか：マイトマイシンCが有効であった胆嚢カルチノイドの一例. 癌と化療 19: 893—896, 1992
14) 佐治重豊, 宮　喜一, 金田成宗：転移性肝癌に対する制癌剤と多剤BRM併用反復動注の効果. Karkinos 5: 1275—1283, 1992

A Case of Choledochal Carcinoid with Liver Metastasis Responding to Hepatic Arterial Infusion Immuno-chemotherapy

Katsuyuki Kunieda, Shigetoyo Saji, Iwao Kumazawa, Yasuyuki Sugiyama, Kiichi Miya and Kuniyasu Shimokawa*
Second Department of Surgery, The Department of Laboratory Medicine*
Gifu University School of Medicine

An extremely rare case of bile duct carcinoid with liver metastasis, which showed a partial response to hepatic arterial infusion immuno-chemotherapy, is reported. A 42-year-old woman with general fatigue from August 1989 consulted a doctor. She had obstructive jaundice and was admitted to our hospital for closer examination and surgical therapy. Preoperative imaging studies showed dilatation of the intrahepatic duct, a filling defect in the middle of the common bile duct and multiple liver metastases. After a diagnosis of bile duct cancer with liver metastasis, she underwent laparotomy, and a small, finger-head sized tumor at the common bile duct was found with metastatic lymph nodes (No. 8, 12) and liver metastases (S_4, S_2, S_7). We resected the common bile duct with D_2 lymph node dissection and established a hepatic arterial infusion port. The resected specimen showed a hard whitish tumor 12 × 10 ×6 mm in size. The histological diagnosis was bile duct carcinoma from the structure of solid nests and cords and the existence of Grimelius-positive cells. The tumor also had component of poorly differentiated adenocarcinoma. After 8 courses of hepatic arterial infusion immuno-chemotherapy with mitomycin C, recombinant interleukin 2 and OK-432, the liver metastases became smaller and a partial response was detected by computed tomography. But, she rejected further chemotherapy and did not visit our hospital for a long period. She died of peritoneal and liver metastasis 3 years and 5 months after the operation.

Reprint requests: Katsuyuki Kunieda Second Department of Surgery, Gifu University School of Medicine
40 Tsukasa-machi, Gifu, 500 JAPAN