日消外会誌　30（11）：2206～2209，1997年

十二指腸乳頭部原発 so-called carcinosarcoma の1例

厚生連刈羽郡総合病院外科[1]，平成堂クリニック[2]，新潟大学第1外科[3]
杉本不二雄[1]　丸山　明則[2]　黒崎　　功
塚田　一博　　畠山　勝義[3]

十二指腸乳頭部原発の so-called carcinosarcoma の1例を経験した．症例は64歳の男性，閉塞性黄疸にて発症した．PTCD チューブからの胆管造影では，十二指腸乳頭部の完全閉塞と総胆管内腔突出型の陰影欠損像を認め，十二指腸乳頭部癌の術前診断にて膵頭十二指腸切除術を施行した．術後の病理組織学的検索では，so-called carcinosarcoma または spindle（squamous）cell carcinoma with adenocarcinoma と診断された．治癒切除であったにもかかわらず，術後第78病日に多発性肝転移のため死亡した．so-called carcinosarcoma の十二指腸乳頭部原発例は非常にまれであり報告した．

Key words： carcinosarcoma，duodenal papilla

はじめに

Carcinosarcoma とは，癌腫と肉腫が同一病変内に認められるまれな疾患であり，十二指腸乳頭部原発例は非常にまれで，検索しえた限りでは現在までに1例の報告しか認められていない[1]．今回，我々は十二指腸乳頭部の carcinosarcoma を膵頭十二指腸切除術にて治癒切除したが，術後早期に，多発性肝転移のため再発死亡した1例を経験したので，若干の文献的考察を加えて報告する．

症　例

患者：64歳，男性

主訴：黄疸，上腹部痛

家族歴：特記事項なし．

既往歴：高血圧，陳旧性心筋梗塞

現病歴：1989年12月10日上腹部痛が出現し12月22日当科受診し，著明な黄疸を認めたため精査加療目的に入院となった．

入院時現症：眼球結膜に黄染を認めた．表在リンパ節は触知せず．腹部は平坦かつ軟．右季肋部に軽度の圧痛を認めた．

入院時検査成績：T. bil. 10.0mg/dl, D. bil. 5.4mg/nl, GOT 163u/l, GPT 192u/l, ALP 1,929u/l, LDH 404u/l, γ-GTP 873u/l, s-amylase 60u/l, CA19-9 6,273u/ml,（減黄後は47u/ml）．

腹部超音波検査：肝内胆管，総胆管，胆嚢の拡張を認めた（総胆管径12mm）．肝内に space occuping lesion を認めなかった．総胆管末端部の閉塞による黄疸の診断にて同日（12月22日）PTCD を施行した．減黄後の経皮経肝胆管ドレナージチューブからの胆管造影では（**Fig. 1**），総胆管末端部の完全閉塞と内腔突出型の陰影欠損像を認めた．上部消化管内視鏡検査では十二指腸乳頭の軽度腫大を認めたが，同部からの生検では悪性所見は認められなかった．以上より，乳頭部癌の術前診断にて手術を施行した．

手術所見（1990年1月11日）：開腹所見は，腹水，腹膜播種，肝転移を認めず，十二指腸乳頭部に一致して母指頭大，弾性硬の腫瘤を触知し，術前の胆管造影像と一致した．漿膜面への露出を認めず，転移を疑わせ

Fig. 1　PTCD tube cholangiography showed complete obstruction and protruded tumor shadow in the end of common bile duct.

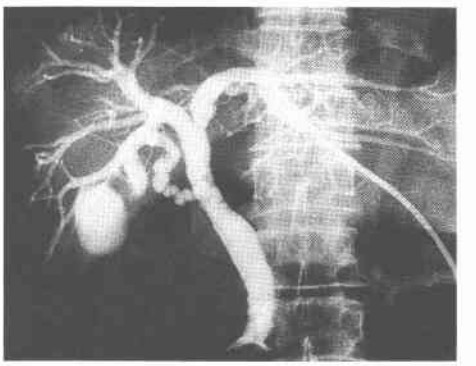

＜1997年6月11日受理＞別刷請求先：杉本不二雄
〒945　柏崎市北半田2－11－3　厚生連刈羽郡総合病院外科

Fig. 2 Resected specimen. Polyp-like protruded tumor was shown in the end of common bile duct.

Fig. 3 Histological findings showed spindle-cell carcinoma in the major part of specimen. (H.E. stain, ×200)

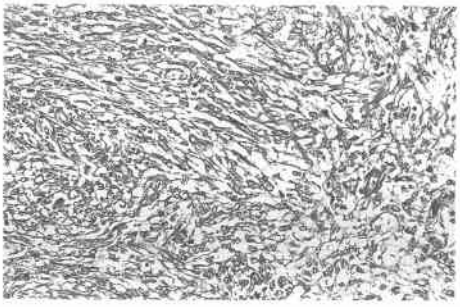

るリンパ節腫大も認めなかった．十二指腸乳頭部癌の術中診断にて，膵頭十二指腸切除術，R2のリンパ節郭清術を施行した．

摘出標本肉眼所見：十二指腸乳頭部に乳頭状に発育した3.5×3.0×2.5cmの腫瘤を認めた．表面は黄白色，凹凸不整であった．転移を疑わせるリンパ節は認められなかった（**Fig. 2**）．

病理組織学的所見：組織学的に腫瘍の主座は共通管部（Ac）から乳頭部胆管（Ab）に認められた．本腫瘍の大部分は楕円形ないし紡錘型の核をもつ異型性の強い未分化な細胞からなり，一見，肉腫様の形態を取っ

Fig. 4 Histological findings partly showed tubular adenocarcinoma, veering to squamous cell carcinoma. (H.E stain, ×100)

Fig. 5 Histological findings also showed adenosquamous carcinoma, veering to undifferentiated adenocarcinoma. (H.E stain, ×200)

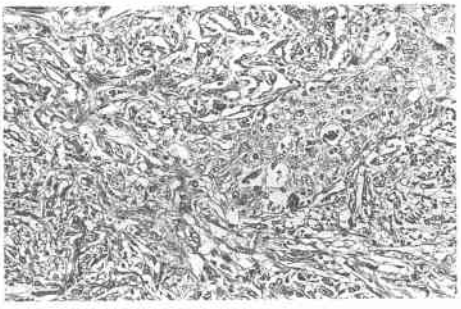

ていた（**Fig. 3**）．しかし，一部には管状腺癌の像も見られ，扁平上皮癌への移行像も認められた（**Fig. 4**）．さらには，肉腫様部の辺縁では扁平上皮癌と未分化癌との移行像も認められた（**Fig. 5**）．以上より，本腫瘍は腺扁平上皮癌を発生母地とした未分化癌で，形態学的に紡錘型細胞の像を呈することから，“true carcino-sarcoma”と区別して“so-called carcino-sarcoma”と診断された．

ただし，胆道癌取扱い規約に従いその優勢像から列記すれば，紡錘型細胞型の未分化癌＞腺扁平上皮癌（扁平上皮癌＞管状腺癌）となり，spindle (squamous) cell carcinoma with adenacarcinoma と診断された．

術後経過：術後経過は概ね良好であったが，経口摂取量が少ないため補液を要し入院期間が延長した．第50病日より38°C台の発熱が続き，発熱原因検索目的の腹部CTにて，肝全体に多発性，大小不同の低吸収域を認め，多発性肝転移が強く疑われた（**Fig. 6**）．エコーガイド下に，肝腫瘤の吸引細胞診を行ったところ，病

Fig. 6 Computed tomography showed multiple low density area of the liver.

理組織学的に原発巣と同様の，未分化な紡錘型細胞が認められ，carcinosarcoma の多発性肝転移と診断された．

その後，マイトマイシンと5FU による化学療法を試みるも奏効せず，3月30日（術後第78病日）に死亡した．病理解剖は行わなかった．

考　察

癌肉腫とは，上皮成分と間質部分がいずれも悪性化しているという概念で，通常の癌にみられる間質が腫瘍であるという特殊な状況にあるものに名づけられた．1864年，Vihchow[2]の sarcoma carcinomatoides に始まり，幾多の議論を経て，1919年，Meyer[3]によって整理された．

日本でも多くの報告があるが，山際ら[4]によれば，現在までに癌肉腫として報告されてきたものを整理すると，①癌の肉腫様化，②癌と間葉系腫瘍が2次的に混合，③肉腫が浸潤する過程で残った上皮成分に異型性を伴って，一見，両者の混合のごとく見える場合，④間質結合織の幼若化，⑤狭義の上皮とその間質の悪性化に分けられるが，①がもっとも多かったと述べている．

本症例でも腫瘍の大部分は紡錘型の核を持つ異型性の強い未分化な細胞からなり，一見，肉腫様の形態を取っていたが，一部には管状腺癌，扁平上皮癌への移行像，さらには扁平上皮癌と未分化癌との移行像も認められており，組織発生学的には腺扁平上皮癌が崩れて肉腫様化したもの，すなわち①に該当すると考えられる．

その点で病理組織診断は，true carcinosarcoma とは区別して，so-called carcinosarcoma とすべきである．またその組織の優勢像を重視すれば，spindle (squamous) cell carcinoma with adenocarcinoma とすべきである．

胆道系の癌肉腫はまれである．胆嚢の癌肉腫は，検索可能な範囲で36例の報告を認めている[5)~12)]．胆管や十二指腸乳頭部原発の癌肉腫はさらにまれで，3例の報告を認めるのみである[1)13)14)]．

予後に関しては報告もなく不明であるが，胆嚢の癌肉腫の35報告例を見ると，1年以上生存の確認された例はわずか3例に過ぎない．本症例も膵頭十二指腸切除術により治癒切除し，リンパ節転移が無かったにもかかわらず，わずか78日で多発性肝転移により死亡した．術後の厳重な経過観察や補助療法が必要であると考えられた．

稿を終えるにあたり，病理学的検索を御指導頂いた新潟大学第1病理学教室，渡辺英伸教授，野田　裕助手に厚く御礼申し上げます．

文　献

1) 渡辺照彦，実　操二，田畑峯雄ほか：十二指腸乳頭部原発のいわゆる癌肉腫の一例．日消病会誌 **88**：2357，1991
2) Virchow R: Die Krankhafte. Geschwulste. vol. 2. Berlin, 1864.
3) Meyer R: Beitrag zur Verstandigung uber die Namengebung in der Geschwulstle hre. Zentralbl Allg Pathol Path Anat **30**：291—296，1919
4) 山際裕史，吉村　丙，富山浩基ほか：いわゆる癌肉腫について．臨病理　**30**：1096—1102，1982
5) Landsteiner K: Plattenepitelkarzinom und Sarkom der Gallenblase in einem Falle von Cholelithiasis. Ztschr Klin Med **62**：427—433，1907
6) Higgs WR, Morcega EE, Jordan PH: Malignant mixed tumor of the gallbladder. Cancer **32**：471—475，1973
7) Von Kuster LC, Cohen C: Malignant mixet tumor of gallbladder: Report of two cases and a review of the literature. Cancer **50**：1166—1170，1982
8) Born MW, Ramey WG, Ryan SF, et al: Carcinosarcoma and carcinoma of the gallbladder. Cancer **53**：2171—2177，1984
9) 長谷川浩，高田忠敬，安田秀喜ほか：巨大な腫瘤を形成した胆嚢癌肉腫の一切除例．日消病会誌 **84**：1690-1694，1987
10) Lumsden AB, Mitchell WE, Vohman MD: Carcinosarcoma of the gallbladder: A case report and review of the literature. Am Surg **54**：492—494，1988
11) 西原修造，洲脇謹一郎，森谷広樹ほか：胆嚢癌肉腫

の一例．胆と膵 11：635—640，1990
12) 池田 肇，大野博之，篠原 靖ほか：膵管胆道合流異常をともなったいわゆる胆嚢癌肉腫の一例．腹部画像診断 11：1028—1035，1991
13) 澄川 学，小川東明，貝原信明ほか：胆管偽肉腫癌の一例．外科 52：177—179，1990
14) 新谷文彦，迫田晃郎，田畑峯雄ほか：総胆管原発の“いわゆる癌肉腫(so-caled carcino sarcoma)”の1例．日消外会誌 28：1595，1995

So-called Carcinosarcoma of a Duodenal Papilla —A Case Report—

Fujio Sugimoto*, Akinori Maruyama**, Isao Kurosaki,
Kazuhiro Tsukada and Katsuyoshi Hatakeyama***
*Department of Surgery, Kariwagun General Hospital
**Heiseido Hospital
***Department of Surgery, Niigata University School of Medicine

We report a rare case of so-called carcinosarcoma in a duodenal papilla. A 64-year-old man was admitted to the hospital because of right upper quadrant abdominal pain accompanied by jaundice. PTCD-tube cholangiography showed complete obstruction in the end of the common bile duct and a tumor shadow protruding into the bile duct. Pancreato-duodenectomy was performed because of the preoperative diagnosis of papilla of Vater carcinoma. Histologically, the tumor was diagnosed as “so called carcinosarcoma” or “spindle (squamous) cell carcinoma with adenocarcinoma”. Although the operation was curative resection, the patient died on the 78th postoperative day because of multiple liver metastasis.

Reprint requests: Fujio Sugimoto Department of Surgery, Kariwagun General Hospital
2-11-3 Kitahanda, Kashiwazaki, 945 JAPAN