日消外会誌　30（11）：2210～2214，1997年

腺癌，扁平上皮癌の成分をともなった盲腸内分泌細胞癌の1例

防衛医科大学校第1外科，同　検査部病理*
神藤　英二　　望月　英隆　　寺畑信太郎*
古谷　嘉隆　　内田　剛史　　酒井　　優*

盲腸に発生した，腺癌と扁平上皮癌の成分を含む内分泌細胞癌の症例を経験した．肉眼的には典型的な2型腫瘍であったが，組織学的検索から同一腫瘍内に内分泌細胞癌と腺癌の領域を認め，さらに内分泌細胞癌の内部には扁平上皮癌への分化を示す部分を多数認めた．内分泌細胞癌の診断の過程で行った免疫染色では，neuron-specific enolase に陽性を示したものの，クロモグラニンAには陰性であったため，電子顕微鏡検査を追加，内分泌顆粒を認めたことで，最終的に内分泌細胞癌の診断を得た．臨床的には悪性度が高く，肝転移を認めたため肝切除を含む根治度Bの手術を施したが，残肝再発を来し，術後9か月目に死亡した．今回の症例は，組織学的多様性から，腫瘍発生母地，およびその分化の過程が注目されるので報告した．

Key words：neuroendocrine cell carcinoma of colon，multiple differentiation

はじめに

消化管に原発する内分泌細胞由来の腫瘍は，カルチノイドと高悪性度の内分泌細胞癌に分類することができる[1]．内分泌細胞癌の特徴として，組織学的に核が大きく不整形で，分裂像が目立ち，大結節状あるいはシート状に増殖，脈管侵襲を高度に認めることがあげられる．また臨床的にも悪性度が高く，他臓器への転移を高率に合併し，進行が速く，予後不良とされている[1)~3)]．

Hematoxylin and eosin 染色（以下，H-E 染色と略記）上，未分化癌あるいは低分化腺癌との鑑別が困難であるが，電顕検索や免疫染色の進歩により内分泌細胞由来であることの証明が可能となって，内分泌細胞癌としてこれらから区別して扱うようになってきた[4]．最近その著明な悪性度のため本症が注目され，報告も増えているが，今回，我々は扁平上皮癌と腺癌の成分を同一腫瘍内に含む，組織学的多様性を備えた内分泌細胞癌を経験したので報告する．

症　例

患者：63歳，女性

主訴：特記すべきことなし．

既往歴：10年前より高血圧にて内服治療中．7年前に一過性脳虚血発作．

家族歴：兄に胃癌を認めた．

現病歴：平成7年11月健康診断にて便潜血陽性を指摘され，平成8年2月5日近医にて大腸内視鏡検査施行．盲腸に2型腫瘍が見つかり当科に紹介受診した．

入院時現症：体格中等度．栄養状態良好．貧血，黄疸認めず．腹部触診にて右側腹部に鶏卵大の腫瘤を触知した．

血液検査所見：Hb 11.5g/dl，Ht 35.6％と軽度の貧血を認める以外，血算および生化学検査には異常を示さなかった．腫瘍マーカーは carcinoembryonic antigen（以下，CEA と略記）1.8ng/ml，carbohydrate antigen 19-9（CA19-9）27U/ml と正常範囲内であった．

注腸造影検査：盲腸の Bauhin 弁対側から後壁にかけて5cm 大の2型腫瘍を認めた（**Fig. 1a**）．

大腸内視鏡検査：盲腸に同様の2型腫瘍を認め，生検を実施．Poorly and well differentiated adenocarcinoma と診断された．

CT および腹部超音波検査：肝臓 S4に2cm 大の space occupying lesion を認め，転移巣と考えられた．

手術所見：平成8年3月7日，右結腸切除（D2郭清）および肝 S4部分切除術施行．肉眼的には H1P0N1SS Stage IV（Cur B）であった．

切除標本肉眼所見：35×30mm の2型腫瘍を認めた．周堤の虫垂側の一部に，あずき大の隆起を認めた（**Fig. 1b**）．

＜1997年6月11日受理＞別刷請求先：神藤　英二
〒359　所沢市並木3－2　防衛医科大学校第1外科

Fig. 1 (a) Barium enema examination demonstrates a typical type 2 cancer with a diameter of 5cm in the cecum. (b) Surgical specimen reveals a type 2 cancer with a small elevation in the appendical side of the tumor.

a | b

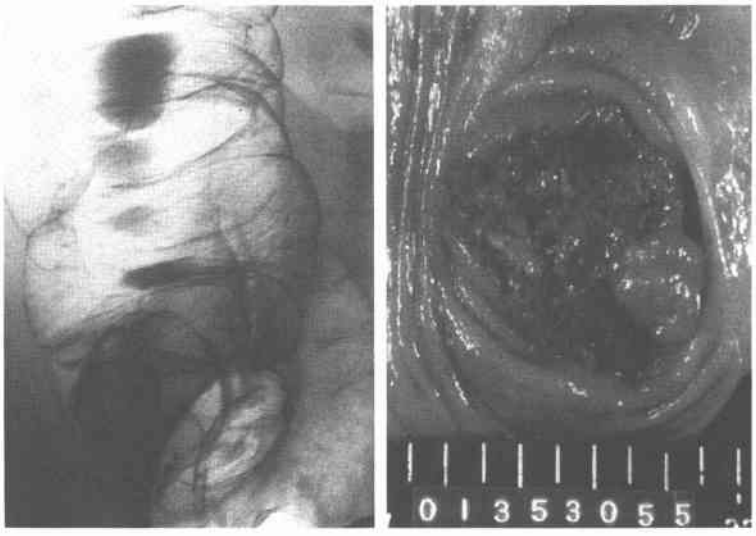

Fig. 2 (a) Primary tumor can be divided into two segments according to their pathological characteristics. (b) Undifferentiated carcinoma shows invasion to the subserosal soft tissue with rosette formation. (Neuroendocrine carcinoma) (H.E. stain, ×200) (c) Well to moderately differentiated adenocarcinoma shows invasion to the submucosal layer. (H.E. stain, ×40)

a

b | c

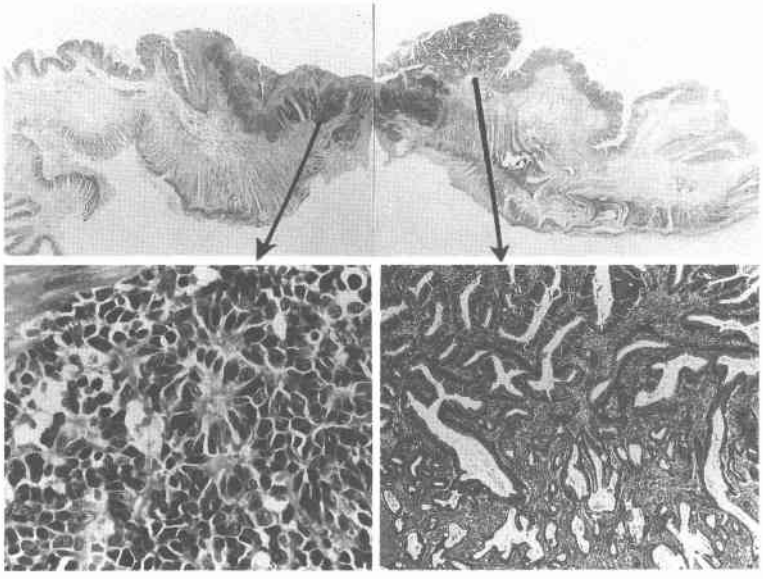

Fig. 3 Electron micrograph of the part of undifferentiated carainoma shows cytoplasmic densecore granules ranging in size from 200 to 400nm.

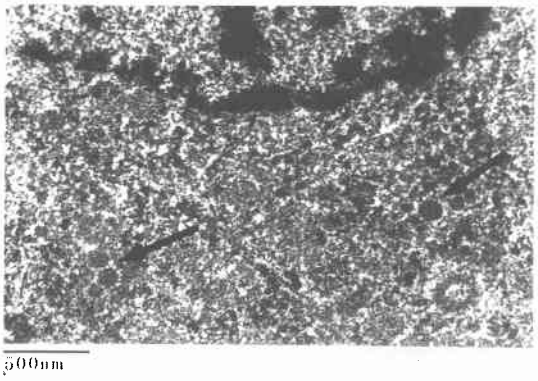

病理所見および診断：ルーペ像では，腫瘍肛門側から中心部にかけて濃染しているのに対し，虫垂側の周堤は染色性が淡く，区域性を認めた（**Fig. 2a**）．組織学的に，濃染部分では，粗造なクロマチン構造を示す不整形で大型の核を有した悪性細胞が充実胞巣状に増殖する未分化癌の像が主体で，脈管侵襲を高度に伴いつつ漿膜下組織まで浸潤，一部にロゼット形成を認めた（**Fig. 2b**）．一方，淡く染まった周堤部分は，粘膜下層まで浸潤する高分化から中分化の腺癌の像からなっていた(**Fig. 2c**)．免疫染色では，充実胞巣状に増殖する腫瘍細胞は neuron-specific enolase(以下，NSE と略記）にて陽性を示したものの，クロモグラニン A にて陰性であった．同部位の電子顕微鏡的検索を行ったところ，腫瘍細胞の細胞質内に密度は低いものの，直径200～400nm の内分泌顆粒が確認され（**Fig. 3**），内分泌細胞癌と診断した．なお，腺癌部分では periodic acid Schiff (PAS) 染色および CEA の免疫染色にて陽性所見が認められた．内分泌細胞癌内には多数の扁平上皮化生を形成する腫瘍胞巣を認めた．その構成細胞は内分泌細胞癌からの移行像を有し，また明らかな細胞異型を認めたため，内分泌細胞癌から扁平上皮癌への分化と考えた（**Fig. 4a**）．一方，内分泌細胞癌と腺癌の関係については，両者の接する部分を認めたが明らかな移行像は認められなかった（**Fig. 4b**）．切除された肝転移巣，および1群の転移リンパ節の組織像は内分泌細胞癌であり，組織学的進行度は H1P0n1ss stage IV（cur B）であった．

術後経過：平成8年4月門脈相 Angio-CT にて残肝（S5，S6，S7）に多発微小転移巣を認めた．肝転移巣は増加と急速な増大を示し，患者は術後9か月目に死亡した．

Fig. 4 (a) Squamous differentiations from neuroendcrine carcinoma are seen in its all areas. (H. E. stain, ×400). (b) Neuroendocrine carcinoma and adenocarcinoma are located closely without any evidence of transitional cell forms. (H.E. stain, ×400).

a | b

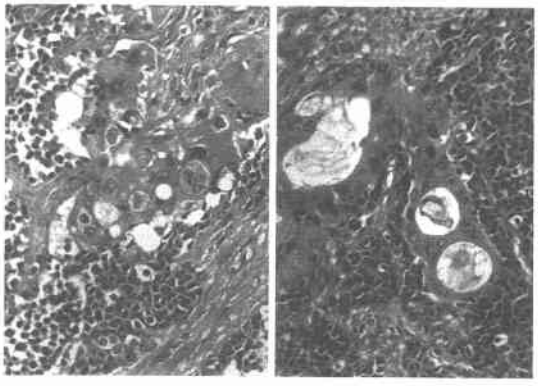

考　察

内分泌細胞癌は H-E 染色標本からは，低分化腺癌あるいは未分化癌に分類されることが多く，また以前は肺の小細胞癌と類似することから，小細胞癌としての報告が多かった．これに対し，1987年 Gould らは同腫瘍に対し電顕および生化学的検索を行い，光顕では肺小細胞癌に類似するものの，電顕で内分泌顆粒を証明でき，また臨床的に予後不良であるという性質を備えた癌を，内分泌細胞癌（neuroendocrine carcinoma）と命名した[5]．現在ではこの概念および名称が主流となっている．

今回，我々が経験した症例は，H-E 染色による組織学的検索において内分泌細胞癌の特徴的性質を有しており，さらに NSE 染色に陽性所見を示したため，内分泌細胞癌を強く疑った．内分泌細胞を証明するよい指標であるクロモグラニン A 染色では陰性であったが，電顕にて内分泌顆粒を認めたことで内分泌細胞癌と確定診断できた．

以前，内分泌細胞癌は，その H-E 染色上の類似性より，低分化腺癌や未分化癌の範疇に入れられることが多かったが，髄様型を示すものにおいては低分化腺癌や未分化癌と比較すると予後が非常に不良であることが明らかとなり[4]，内分泌細胞癌がこれから区別する

必要性が認識されつつある．しかし内分泌細胞癌の診断基準が規定されていないところから，電顕にて内分泌顆粒を確認してはじめて内分泌細胞癌の用語を用いた報告[1)3)6)~8)]や，電顕検索を実施しないか，または一部割愛している報告[9)~11)]が混在している．電顕検索は手間や費用がかかり，可能な施設も限られるため，全例に施行するのは実際上困難なことがある．しかし，免疫染色のみでは，NSE は specificity の点に問題があり，これのみでは内分泌細胞癌の確定診断までには至らない[12)]．また良好な specificity を有するクロモグラニン A は，染色性が内分泌顆粒の量に左右される[12)]ため，内分泌細胞癌であっても陽性率は約 2 割と低く[7)8)]，偽陰性が多くなることが指摘される．以上のごとく免疫染色のみでは問題が残り，今回の症例においても，電顕所見が最終診断の決め手となった．

このような背景を踏まえ，内分泌細胞癌の診断手順としては，低分化腺癌あるいは未分化癌の像を認め，銀染色や免疫染色にて内分泌細胞癌の可能性が示唆された場合には，電顕検索を実施して，内分泌顆粒を見つけ確定診断を下す，という方法が現在最も広く支持されているといえよう[4)13)]．しかしこの方法についても，銀染色では陽性率約 8 割[9)]，免疫染色のうち最も陽性率が高いと思われる NSE 染色でも陽性率約 9 割[7)8)]と報告されていることから，電顕検索以前に本症が見逃される可能性も否定できない．簡便でより sensitivity の高い免疫染色の出現が期待される所以である．

今回の症例では組織学的多様性が認められた．内分泌細胞癌の組織学的多様性は，すでに文献的にも報告されているが[3)]，本症例に関しては，特に扁平上皮癌と粘膜下に浸潤する腺癌の併存が特徴としてあげられる．今回検索しえた限りでは，小細胞癌として報告されているもののうち内分泌顆粒の認められている症例を内分泌細胞癌として扱うと，詳細に組織学的特徴が明示された報告は68例あり[1)7)~10)14)~18)]，そのうち腺腫の合併は17例（25%），腺癌の合併は 8 例（12%），扁平上皮化生の合併は19例（28%）にのぼった．しかし腺癌についてはそのほとんどが粘膜内癌であり，本症例のように粘膜下に浸潤しているものは 3 例にすぎなかった．さらに，扁平上皮化生については今回のように扁平上皮癌と明記された報告はなかった．また，腺腫成分および扁平上皮化生の両者の合併を認めたものは15%と低率であった．

今回の症例は内分泌細胞癌の組織発生やその分化の点からも示唆に富むものである．腺癌と内分泌細胞癌の関係については標本上 collision tumor の様相が強く，両者の接する部分を認めたが明らかな移行像は認めず，NSE 染色においても内分泌細胞癌部分は濃染するのに対し腺癌細胞部分は陰性であった．しかし腺癌あるいは腺腫が高率に内分泌細胞癌と同一腫瘍内に共存することや，カルチノイドと腺癌に移行帯のある症例が報告されていること[19)]を考えると，腺癌と内分泌細胞癌の間には何らかの関係があることが推測される．両者の関係については腫瘍発生の比較的早期に分化し，時間の経過とともにその性格の違いが明確化したとも考えられよう．一方，内分泌細胞癌と扁平上皮癌の関係については，本症例では，内分泌細胞癌内の表層から漿膜下に至るあらゆる部位に，多数の扁平上皮癌成分を認め，NSE 染色においても扁平上皮癌は内分泌細胞癌に接する部分で弱陽性，離れるに従い陰性を示していることから移行性が認められ，腫瘍化の後にもなお内分泌細胞癌から分化が生じていると推測される．

最も注目される腫瘍の発生母地に関しては，内分泌細胞，腺細胞，幹細胞など，諸説唱えられているが[3)]，岩渕らがすでに指摘するように[3)]，腺癌を伴った内分泌細胞癌の場合，先行する腺癌や腺腫の一部に悪性度の高いクローンが出現し，そこから内分泌細胞癌として浸潤増殖を繰り返した結果できあがった腫瘍と考えることができる．つまり今回の症例は，先行する腺癌もしくは腺腫の一部が脱分化し，その結果できあがった悪性度の高いクローンが内分泌細胞癌として増殖し，その幼若な細胞は所々で扁平上皮癌に再分化を示しつつ深層まで浸潤増殖してできあがったものと解釈することができる．本症例は，腫瘍の発生母地およびその分化の過程を考察するうえで非常に貴重な症例と考え報告した．

なお本論文の要旨は第51回日本大腸肛門病学会総会において発表した．

文　献

1) 岩渕三哉，渡辺英伸，野田　裕ほか：腸カルチノイドの病理．胃と腸　24：869—882，1989
2) 田原栄一：消化管の内分泌腫瘍．飯島宗一，石川栄世，影山圭三ほか編．現代病理学大系 17-B．中山書店，東京，1991，p407—447
3) 岩渕三哉，渡辺英伸，石原法子ほか：消化管のカルチノイドと内分泌細胞癌の病理—その特徴と組織発生—．臨床内科　5：1669—1681，1990
4) 大塚正彦，加藤　洋：大腸低・未分化癌の臨床病理学的検討—分類および内分泌細胞癌との関連について．日消外会誌　25：1248—1256，1992

5) Gould VE, Chejfec G: Neuroendocrine carcinoma of the colon. Am J Surg Pathol 2: 31—38, 1978
6) 真栄城剛，粟根康行：腸小細胞癌．上銘外喜夫 編．別冊日本臨床領域別症候群 3 消化管症候群(下巻)．日本臨床社，大阪，1994，p482—485
7) Staren ED, Gould VE, Warren WH et al: Neuroendocrine carcinomas of the colon and rectum: A clinicopathologic evaluation. Surgery 104: 1080—1089, 1988
8) Wick MR, Weatherby RP, Weiland LH: Small cell neuroendocrine carcinoma of the colon and rectum. Clinical, histologic, and ultrastructural study and immunohistochemical comparison with cloacogenic carcinoma. Hum Pathol 18: 9—21, 1987
9) Shimoda T, Ishikawa E, Sano T et al: Histopathological and immunohistochemical study of neuroendocrine tumors of the rectum. Acta Pathol Jpn 34: 1059—1077, 1984
10) Gaffey MJ, Mills SE, Lack EE: Neuroendocrine carcinoma of the colon and rectum. Am J Surg Pathol 14: 1010—1023, 1990
11) 鈴木　力，畠山勝義，武藤輝一：腸内分泌細胞癌．上銘外喜夫 編．別冊日本臨床領域別症候群 6 消化管症候群(下巻)．日本臨床社，大阪，1994，p533—536
12) Lloyd RV: Markers of the diffuse neuroendocrine system.病理と臨　10: 970—980, 1992
13) 内村正幸，木田栄郎，脇　愼治：肛門管内分泌細胞癌．上銘外喜夫 編．別冊日本臨床領域別症候群 6 消化管症候群(下巻)．日本臨床社，大阪，1994，p786—789
14) Hung SSJ: Small cell carcinoma of the colon. A case report and literature review. J Clin Gastroenterol 11: 335—339, 1989
15) 那須二郎，固武健二郎，小山靖夫：結腸内分泌細胞癌の1例．日本大腸肛門病会誌　49: 161—166, 1996
16) Damjanov I, Amenta PS, Bosman FT: Undifferentiated carcinoma of the colon containing exocrine, neuroendocrine and squamous cells. Virchows Arch 401: 57—66, 1983
17) Mills SE, Shanon AM, Cohen AR: Small-cell undifferentiated carcinoma of the colon. Am J Surg Pathol 7: 643—651, 1983
18) Palvio DHB, Sorensen FB, Klove-Mogensen M: Stem cell carcinoma of the colon and rectum. Dis Colon Rectum 28: 440—445, 1985
19) 友近　浩，小出欣和，小原　誠ほか：腺腫内癌との組織学的移行像を呈した直腸カルチノイドの一例—カルチノイドの組織発生上，示唆に富む Composite tumor の一例—．日本大腸肛門病会誌　48: 606—610, 1995

A Case of Cecal Neuroendocrine Carcinoma with Foci of Adenocarcinoma and Squamous Cell Carcinoma

Eiji Shinto, Hidetaka Mochizuki, Shintaro Terahata*, Yoshitaka Furuya, Tsuyoshi Uchida and Yu Sakai*
Department of Surgery I, National Defense Medical College
*Department of Laboratory Medicine, National Defense Medical College

We experienced a case of cecal neuroendocrine carcinoma with foci of adenocarcinoma and squamous cell carcinoma. Macroscopically it was a typical type 2 cancer, but microscopically it was divided into two areas, neuroendocrine carcinoma and adenocarcinoma. In the neuroendocrine carcinoma area, much squamous differentiation was observed. In immunohistochemical studies, the tumor was positive for neuron-specific enolase but negative for chromogranin A staining. Since definite diagnosis could not be obtained by immunohistochemical studies, electron microscopic study was added. It revealed dense-core granules, and we arrived at a final diagnosis of neuroendocrine carcinoma. The patient, a 63-year-old woman had a liver metastasis in segment No. 4 and underwent right colectomy (D2) and partial resection of the liver simultaneously. She died nine months after the operation because of remnant liver tumor recurrence. This poor outcome is very similar to that in other reports on neuroendocrine carcinoma. We reported this case because its pathological findings are very diverse and quite suggestive in terms of its origin and tumor cell differentiation.

Reprint requests: Eiji Shinto　Department of Surger I, National Defense Medical College
3—2 Namiki, Tokorozawa, 359 JAPAN