日消外会誌　30（11）：2215～2219，1997年

CA19-9産生性虫垂原発粘液嚢胞腺腫の1切除例

東国東地域広域国保総合病院外科
岸仲　正則　　籾井　眞二　　大里　　隆　　田畑　正久

症例は68歳の女性．右下腹部の腫瘤に気付いていたが放置していたところ，同部の疼痛が出現してきたため来院した．症状からは急性虫垂炎と考えられたが，血中CA19-9が高値で5cm径の腫瘤を触知したため腹部超音波検査，注腸造影X線検査，腹部CT検査を施行し，結果典型的な粘液瘤腫の所見を得たため盲腸を含む虫垂切除術を施行した．虫垂内には黄色の粘液が充満しておりCA19-9濃度は11,440U/mlであった．粘膜上皮は大部分で脱落し，残存粘膜は細胞の異型性が乏しくまた間質への浸潤傾向も見られず嚢胞腺腫と考えられた．CA19-9の免疫組織染色で上皮細胞の胞体内に陽性の顆粒を認め，CA19-9が術後速やかに正常値に戻ったことより虫垂の嚢胞腺腫がCA19-9を産生していたものと考えられた．

腫瘤を伴う急性虫垂炎では悪性も含めた虫垂mucoceleを考慮する必要があるが，腫瘍マーカーのみにより悪性との診断を下すには注意を要すると考えられた．

Key words: mucinous cystadenoma of the appendix, CA19-9 producing appendicular tumor, myxoglobulosis of the appendix

はじめに

虫垂原発性の嚢胞腺腫は術前診断が困難で，手術の際に初めて診断されることが多い[1]．今回，腹部超音波検査，腹部computed tomography（CT）検査により術前診断が得られた1例を経験した．さらに腫瘍マーカーであるcancer associated carbohydrate antigen 19-9（CA19-9）の産生を認めたまれな症例であるので，病態および腫瘍マーカーに関し若干の考察を加えて報告する．

症　例

患者：68歳，女性

主訴：右下腹部腫瘤および右下腹部痛

既往歴，生活歴，家族歴：特記すべきことなし．

現病歴：受診する2か月前頃より右下腹部の腫瘤に気付いていたが，症状もなく放置していた．平成8年6月より上腹部痛が出現した．その後次第に右下腹部に疼痛が限局してきたため，6月18日来院した．

入院時現症：身長157cm，体重43kg，体温36.1°C，血圧122/60，脈拍90/分，整．胸部には異常を認めなかった．腹部は平坦軟で右下腹部に自発痛および圧痛を認め，また同部に5cm径の腫瘤を触知した．腫瘤は比較的硬く，可動性に乏しかった．

入院時検査成績：血液検査では軽度の白血球増多と貧血を認めた．血液生化学検査では異常なく，その他術前一般検査でも異常を認めなかった．血中CA19-9が137.7U/mlと高値を示したが，carcinoembryonic antigen（CEA）は正常範囲であった．

画像診断：腹部超音波検査では回盲部が浮腫状で，

Fig. 1 Abdominal echo examination showing hypoechoic cystic degeneration of the appendix with partially irregular hyperechoic lesion.

＜1997年6月11日受理＞別刷請求先：岸仲　正則
〒873-02　大分県東国東郡安岐町大字下原1456　東国東地域広域国保総合病院外科

Fig. 2　a (left) : Barium enema study could not reveal the appendix (arrow). b (right) : Projecting into the inferior region of the cecum, smooth hemispherical defect was showed by the double contrast barium enema examination which resembled the submucosal tumor (arrowheads).

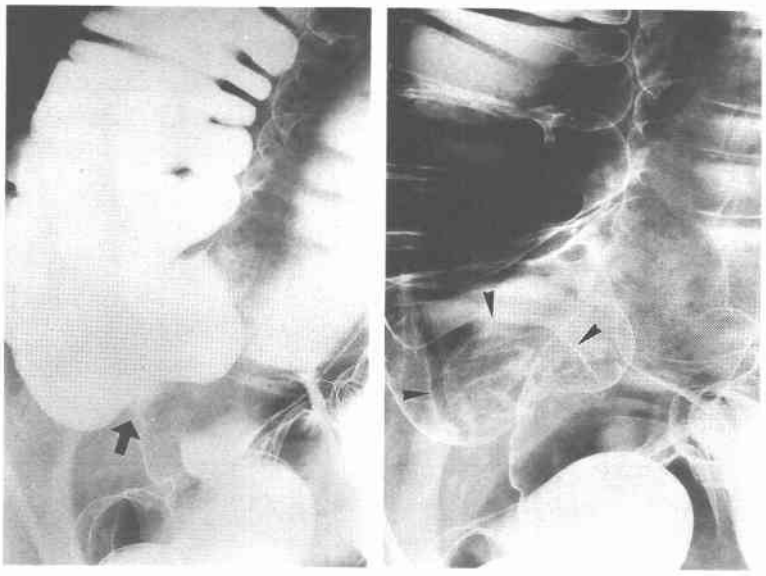

虫垂に一致して低エコーを示す嚢腫状の病変を認めた．また内部には1部不整な高エコーを呈する部分があった(**Fig. 1**)．注腸造影X線検査では虫垂は造影されず（**Fig. 2a**），また二重造影において盲腸の下極に粘膜下腫瘍を疑わせる表面が平滑な半球状の陰影欠損を認め，同部にははち巻きヒダを見ることができた(**Fig. 2b**)．腹部単純CT検査では右下腹部に，薄い壁により囲まれた内部が低吸収値を示す腫瘤性病変を認め，1部で壁の石灰化が見られた(**Fig. 3**)．しかし，リンパ節の腫脹や遠隔転移などはCT検査上，明らかではなかった．

虫垂原発の粘液瘤腫（mucocele）と診断し，切除術を施行した．

術中所見：硬膜外麻酔下に下腹部正中切開にて開腹した．腹水はなく，虫垂は9×3cmと著しく腫大し，表面はまだら状に白色を呈していた（**Fig. 4a**）．穿孔はしておらず腹膜偽粘液腫の所見も見られなかった．回盲部周辺のリンパ節の腫脹も認められず，虫垂を含む盲腸の部分切除を施行した．

摘出標本：虫垂は9×3cmと嚢腫状に拡張しており，切開すると内腔には血液を混じた黄色の粘液が充満していた．この粘液内に2つの粘液球が見られた．また虫垂粘膜はほとんど脱落しており，残存した粘膜は1部不整に隆起していた（**Fig. 4b**）．

Fig. 3　Abdominal plain CT scan showed low density cystic mass circumscribed with thin and partially calcified wall in the cecum.

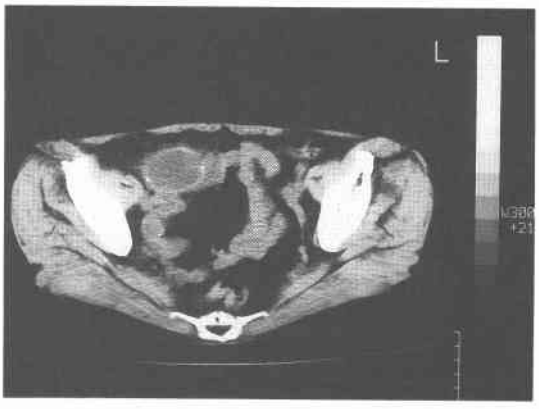

病理所見：上皮は大部分で脱落しており，残存していた上皮粘膜は円形の核を持つ丈の高い細胞により構成され，嚢胞壁を被うように1部乳頭状に増生していた．細胞の異型性は乏しくまた間質への浸潤傾向も見られず，組織学的には嚢胞腺腫と考えられた（**Fig. 5a**）．CA19-9の免疫組織染色(抗ヒトCA19-9マウスモノクローナル抗体；Novocastra社製）では上皮細胞

Fig. 4 a (upper) : Operative finding showing the swollen appendix of which surface was irregularly white (arrows). b (lower) : Resected specimen revealed expanded appendix possessing two myxoglobules. The mucosa was almost deciduated and the remaining mucosa was irregulary elevated (arrowheads).

Fig. 5 a (upper) : Histological finding showed that remaining epithelium was organized of columnar cell without malignant change. (H. E. ×100). b (lower) : Immunohistological staining revealed that epithelial cells contained granules of CA19-9. (×100).

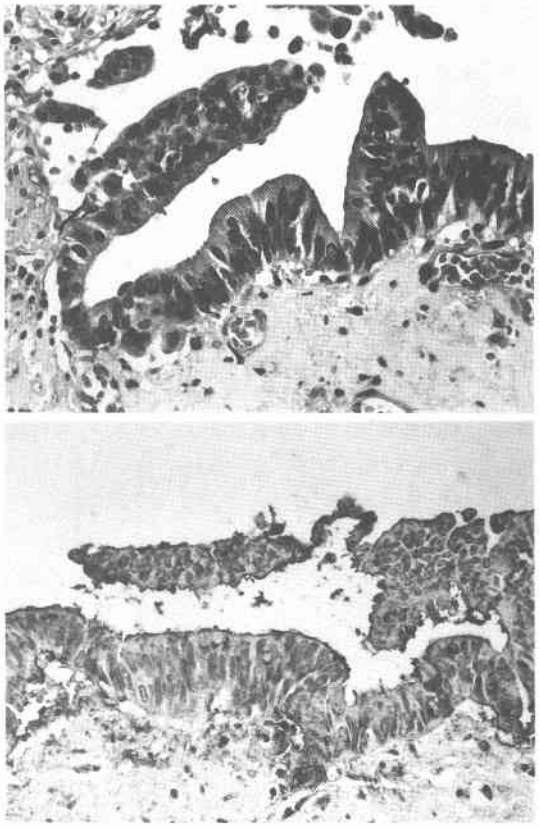

の胞体内に陽性の顆粒を認め（**Fig. 5b**），粘液中のCA19-9濃度は11,440U/mlであった．

術後CA19-9は速やかに正常値に戻った．経過は良好で7月31日に退院となった．

考　察

虫垂のmucoceleは比較的まれな疾患で，画像診断の進歩により最近報告例が散見されるようになったものの，いまだ術前に診断された例は少ない[1)~6)]．これは症例の多くが急性虫垂炎の症状で虫垂切除を施行される過程で発見され，術中に初めて診断されるためである．しかし，自験例は術前より右下腹部に腫瘤を触知し，腹部超音波検査およびCT検査で薄く拡張した虫垂壁とその中に低エコーあるいは低吸収値を示す内容を認め[2)3)5)~7)]，さらに壁の石灰化[2)3)5)7)]という特徴的な所見も見られたため比較的診断が容易であった．注腸造影X線検査や大腸内視鏡検査は急性虫垂炎症状をきたし緊急来院した症例では一般に施行し難いが，内視鏡検査で虫垂の開口部が確認されず[5)~7)]，注腸造影X線検査で虫垂が造影されない[2)3)5)~7)]場合で，盲腸の下極に粘膜下腸瘍を疑わせる表面が平滑な半球状の突出を認めればmucoceleを疑う必要がある[2)3)5)~7)]．文献的には内視鏡検査による虫垂粘膜の生検により悪性と診断された報告もある[8)]．自験例では内視鏡検査は施行しなかったが，注腸造影X線検査では上記の所見と粘膜下腫瘍に見られるはち巻ヒダが確認された[3)7)]．

mucoceleとは本来様々な疾患により虫垂根部が閉塞し虫垂内腔に無菌的に粘液が貯溜するか[1)2)]，あるいは長期間の畜膿のために膿汁内の細菌が死滅し粘液漿液性の内容物となった状態[4)]を包括的に示したもので，原因疾患によりさらに分類した報告もある[9)10)]．このことから虫垂内の粘液は元来虫垂粘膜より分泌されたものと考えられ，これが先に述べた画像診断における特徴的な所見となるものと思われる．自験例は粘液とともに粘液球（myxoglobule）[2)]を認める粘液球症（myxoglobulosis）と呼ばれるもので，非常にまれな1例と考えられた．

さてCA19-9は癌関連糖鎖抗原（cancer associated carbohydrate antigen）の1つであり，消化管や膵，胆道系の悪性腫瘍に対する腫瘍マーカーとしてCEAと共に臨床上広く利用されている[11)12)]．これら抗原は腫瘍細胞内で合成される糖鎖の中でその合成過程の乱れから異常な構造を持ったもので，そのためモノクローナル抗体により検出することができる[11)]．つまり癌関連糖鎖抗原は細胞質，細胞表面，分泌粘液内に存在する．中でもヒトにおける血液型抗原であるルイスA（Lewis A）にシアル酸が1つ結合した2-3シアリルルイスAと呼ばれる構造を持つものは，大腸癌培養細胞を免疫して作製したモノクローナル抗体であるN19-9（あるいはNS19-9）により認識されるためにCA19-9と呼ばれている[11)12)]．このため大腸癌でもしばしば高値を示す．虫垂mucoceleにおいて血液中の高レベルのCEAについては虫垂内腔に充満した粘液より静脈系へ流入したものであるという報告もあり[6)]，自験例でも術前の血中CA19-9が異常高値を示し虫垂摘出後に正常化した．また摘出した虫垂の残存する粘膜上皮にCA19-9の顆粒を確認でき，さらに既述のごとく虫垂より分泌されたと思われる内腔の粘液中に高濃度のCA19-9が認められた．以上より虫垂の嚢胞腺腫細胞がCA19-9を産生していたものと結論づけることができる．我々が調べた限りでは虫垂のmucoceleにおいて悪性であってもCEAの上昇をきたしたものはなく[2)3)8)]，逆にCEAが高値を示した症例は組織学的に良性であった[5)6)]．またCA19-9について言及している報告は少なく[5)]，自験例は組織学的に良性と診断された嚢胞腺腫であるにもかかわらず，CA19-9の産生を確認することができた．つまりCEAやCA19-9は腫瘍マーカーとして一般に悪性腫瘍の指摘とされているが，虫垂mucoceleにおいては必ずしも悪性を示唆するものではないということになる．これは虫垂におけるadenoma-adenocarcinoma sequence[3)]の特徴の1つとも考えられ，疾患の良悪性の確定診断は内視鏡検査時の虫垂粘膜生検が可能な場合のみである[3)]．自験例は虫垂のmucoceleに対し術前診断を下す上で，腫瘍マーカーの果たす役割を考えさせられる貴重な症例と思われた．今後経過を観察すると共に，さらに症例を重ね，検討を加えるつもりである．

急性虫垂炎症状を持ち同部に腫瘤を触知する場合には，各種画像診断により虫垂mucoceleという診断を得ることは比較的容易である．しかし腫瘍マーカーであるCA19-9が高値であっても悪性の診断を下すには注意を要し，術前の確定診断は大腸内視鏡での生検によるべきであると考えられた．今後このような症例に対し，可能なかぎり積極的に大腸内視鏡を行う必要があると思われた．

稿を終えるにあたり，御助言頂いた秋月真一郎先生（大分医大，病理学）に謝意を表す．

文　献

1) 松井則親，田中忠良，森史重一郎ほか：虫垂粘液嚢腫の二例．日臨外医会誌　45：83—87，1984
2) 谷岡千衣，春間　賢，隅井浩治ほか：画像診断により術前に診断し得た虫垂mucoceleの一例．日消病会誌　84：1679—1683，1987
3) 三谷郁生，岡崎幸紀，川野博章ほか：術前に診断しえた虫垂粘液嚢腫の一例．胃と腸　28：95—100，1993
4) 十川康弘，横山孝一，内田朝彦ほか：虫垂粘液腫の一例．日消外会誌　17：667—670，1984
5) Fujiwara T, Hizuka A, Iwagaki H et al: Appendiceal mucocele with concomitant colonic cancer. Dis Colon Rectum 39：232—236，1996
6) 赤坂義和，花村典子，木田英也ほか：高CEA血症を呈した虫垂粘液嚢腫の一例．日臨外医会誌 58：419—424，1997
7) 石川　勉，牛尾恭輔，縄野　繁ほか：虫垂腫瘤診断における画像診断の役割．胃と腸　25：1143—1154，1990
8) 遠野直成，荒木京二郎，公文正光ほか：早期虫垂癌の一例．胃と腸　31：547—551，1996
9) Higa E, Rosai J, Pizzimbono CA: Mucosal hyperplasia, mucinous cystadenoma, and mucinous cystadenocarcinoma of the appendix. Cancer 32：1524—1541，1973
10) Aho AJ, Heinonen R, Lauren P: Benign and malignant mucocele of the appendix. Acta Chir Scand 139：392—400，1973
11) 大倉久直：癌糖鎖抗原．内科　63：1129—1130，1989

12) 神奈木玲児，箱守仙一郎：モノクローナル抗体による糖鎖性癌抗原の分析．代謝 23(臨増)：141—154，1986

A Resected Case of a CA19-9 Producing Mucinous Cystadenoma of the Appendix

Masanori Kishinaka, Shinji Momii, Takashi Ohsato and Masahisa Tabata
Division of Surgery, Higashikunisaki Municipal General Hospital

We experienced a case, which underwent an appendectomy including part of the cecum because of mucinous cystadenoma of the appendix producing CA19-9. A 68-year-old woman was admitted to our hospital for right lower abdominal pain and a palpable tumor. Since the tumor size was 5 cm and the serum CA19-9 level was high, abdominal echography, barium enema examination, and abdominal CT scan were performed. Since the tumor was diagnosed as an appendicular mucocele from these studies, appendectomy including a part of the cecum was performed. The appendix was expanded and contained abundant yellow mucin. The mucin contained 11440 U of CA19-9 per ml. The mucosa of the appendix was almost deciduated and the remaining epithelium was organized in columnar cells indicating no malignant change. Histological findings were consistent with mucinous cystadenoma of the appendix. Immunohistological staining revealed that epithelial cells contained granules of CA19-9. The serum level of CA19-9 was decreaed to the normal range soon after the operation. Mucinous cystadenoma cells of the appendix were presumed to produce the CA19-9. To diagnose the malignancy of the appendicular mucocele, the colonoscopy was needed and the serum level of CA19-9 could not exclude it.

Reprint requests: Masanori Kishinaka Division of Surgery, Higashikunisaki Municipal General Hospital
1456 Shimobaru, Aki-machi, Higashikunisaki-gun, 873-02 JAPAN