日消外会誌　30（11）：2220～2224，1997年

上行結腸重複腸管から発生した後腹膜粘液癌の1治験例

沼隈病院外科，町立内海病院外科[1]，箕面市立病院外科[2]，同　病理[3]
水本　正剛　　桧谷　義美　　明石　英男[1]　　黒川　英司
山本　　仁　　樽井　武彦[2]　　岡野　錦弥[3]

われわれは上行結腸の重複腸管から発生した後腹膜の粘液癌の1治験例を経験した．症例は59歳の女性で，右腰背部腫脹，疼痛，発熱を主訴に来院した．膿瘍を疑い，エコーガイド下にドレナージした．持続的なドレナージにより炎症症状はおさまったが，後腹膜に腫瘤像が残存し，血中CEAが17ng/mlと高値であったため，原発巣の検索を行った．注腸造影で上行結腸からバリウムが憩室状に突出している像が得られた．肺，胆道，膵臓，大腸，卵巣などに異常を認めなかった．試験開腹術にて上行結腸内側よりの後腹膜に腫瘍壁が平滑筋からなり内部に粘液を蓄えた高分化腺癌を認め，重複腸管から発生した粘液癌と診断した．腫瘍を可及的，完全に掻爬したが，20か月後再発をきたしたため，あらためて右半結腸切除を伴う腰方形筋，腸骨筋，腸骨骨膜，大腰筋，右第4腰椎横突起を合併切除し，腫瘍を完全に摘出した．術後3年の現在，再発の徴候なく健在である．

Key words: duplication of the ascending colon, mucinous cancer, retroperitoneal tumor

はじめに

重複腸管はまれな疾患であり，1940年にLadd & Gross[1]が消化管に近接して発生する嚢腫状あるいは管状病変で，筋層壁を持ち，消化管のいずれかの上皮を有する病変を重複腸管と呼び，小児の18症例を集計している．そこに発生する重複腸管癌はきわめてまれな疾患である．1963年にWeitzel & Breed[2]が直腸に，1973年にはHeibergら[3]は右側結腸に発生した重複腸管に由来する腺癌の成人症例を報告している．上行結腸の重複腸管癌で，後腹膜に発生し，しかも腰背部膿瘍でみつかった症例は文献上見当らない．われわれはそのような症例を経験し，右半結腸切除，腰筋群，腸骨骨膜，腰椎横突起を合併切除して，腫瘍を完全に摘出した．文献的考察を加えて報告する．

症　例

患者：59歳，女性，主婦

主訴：右腰背部腫脹，疼痛，発熱

家族歴：特記すべきことなし．

既往歴：14歳時虫垂切除術

現病歴：平成3年7月頃，右腰背部痛と発熱あるも，歯科治療の影響と思い，歯科で処方された鎮痛解熱剤の内服で症状は軽快していた．平成3年12月末より右腰背部が腫脹し，右足がひきつるため，平成4年1月9日に箕面市立病院の外科を受診した．腹部computed tomography（以下，CT）にて右腰背部皮下，筋層から後腹膜にかけて亜鈴状に広がり，右大腰筋を圧排する腫瘤様陰影が認められた（**Fig. 1A**）．ドレナージのため緊急入院した．

入院時現症および検査結果：身長154cm，体重56kg，体温38.1℃であり，右腰背部に圧痛のある腫脹を認めた．血液生化学検査では，GPTが65U/lである以外はすべて正常であった．末梢血検査では白血球数が11,800/μlと高値を示した（**Table 1**）．

入院後経過および検査結果：後腹膜膿瘍を疑い，エコーガイド下で腫瘤を穿刺したところ，70mlの膿性排液を得た．ピッグテールカテーテルを留置し，膿瘍造影を施行し，持続的に膿瘍のドレナージを行った．膿汁の細菌培養では，ヘモフィルスとバクテロイデスが検出されたが，結核菌は検出されなかった．カテーテルからの抗生物質による洗浄とドレナージおよび抗生物質の全身投与により，発熱はおさまり，白血球は減少した．右下肢のひきつる感じは残っていた．免疫学的便潜血反応は陰性であったが，平成4年1月19日の注腸造影検査にて，上行結腸の内側にバリウムの突出している像が得られた（**Fig. 2**）．血中carcinoembryonic antigen（以下，CEA）が17ng/mlと高値であった．胸部単純X線検査，上部消化管造影X線検査，胆

＜1997年6月11日受理＞別刷請求先：水本　正剛
〒720-04　広島県沼隈郡沼隈町中山南469－3　沼隈病院外科

Fig. 1 A: Abdominal CT showed a dumbell shaped tumor like mass in the retroperitoneum and lumbar region (above). B: Abdominal CT 20 months after first operation revealed recurred tumor adhesive to pelvic bone and right transverse process of the 4th lumbar vertebra (below).

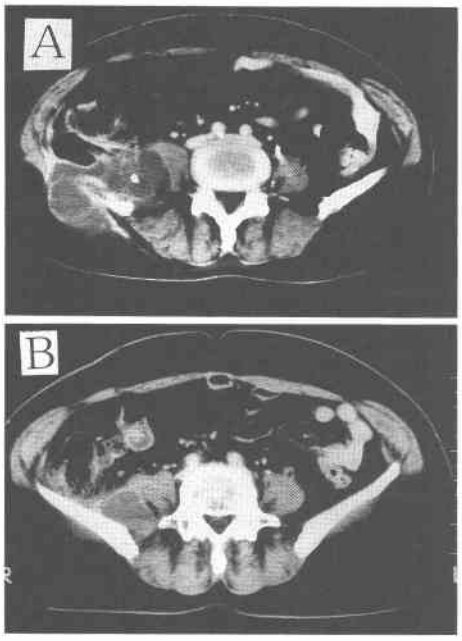

Table 1 Laboratory data on admission

Complete blood count		Total Bil.	0.4 mg/dl
WBC	11,800 /mm³	FBS	110 mg/dl
RBC	413×10 /mm³	Amylase	59 U/l
Hb	10.8 /dl	GOT	37 U/l
Ht	32.8 %	GPT	65 U/l
Pt	38.5×10 /mm³	CPK	43 U/l
Blood chemistry		CRE	0.6 mg/dl
Total protein	6.6 g/dl	Urinalysis	
Na	149 mEq/l	almost	normal
Cl	103 mEq/l	Tumor-marker	
K	3.7mEq/l	CEA	17 ng/ml
Ca	4.3 mEq/l	CA19-9	52 U/ml

道造影，腹部・骨盤 CT 検査，腎・尿路造影検査，婦人科診察，ガリウムシンチグラムなどで原発巣の検索を行ったが，肺，胃，胆嚢，膵臓，大腸，卵巣などに異常所見は認められなかった．瘻孔は自然閉鎖した．腹部 CT では皮下膿瘍は洗浄とドレナージにより消失したが，後腹膜の腫瘤陰影は残存した．血中 CEA 値が 26mg/ml と高値となったため，平成 4 年 2 月13日に試

Fig. 2 Preoperative barium enema revealed a small diverticulum of the ascending colon (arrows).

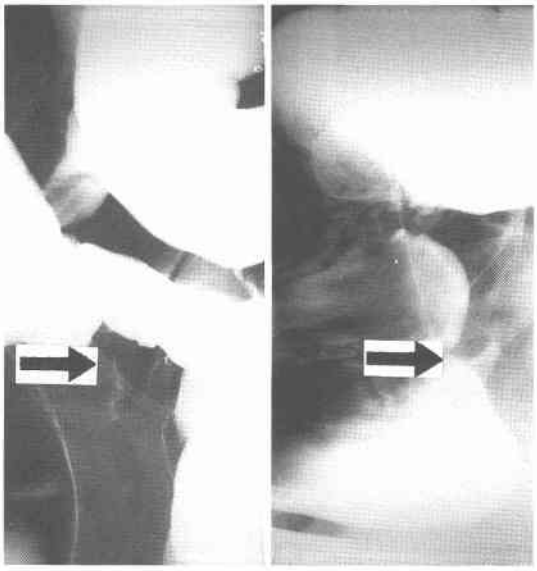

Fig. 3 A: Microphotograph of the mucinous tumor illustrating malignant epithelial glands and mucous lake (above). B: Microphotograph of the wall of mucinous tumor illustrating smooth muscle layers and invaded adenocarcinoma (below). (H.E., ×13)

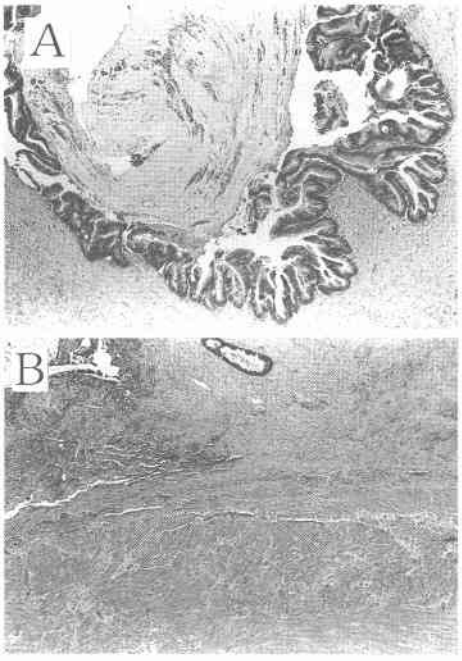

Fig. 4　A: The resected gross specimen showing dense adhesion of the tumor (arrow) to the ascending colon (right). B: Macroscopic appearance of the cut surface of the tumor filling with gelatinous substance (left).

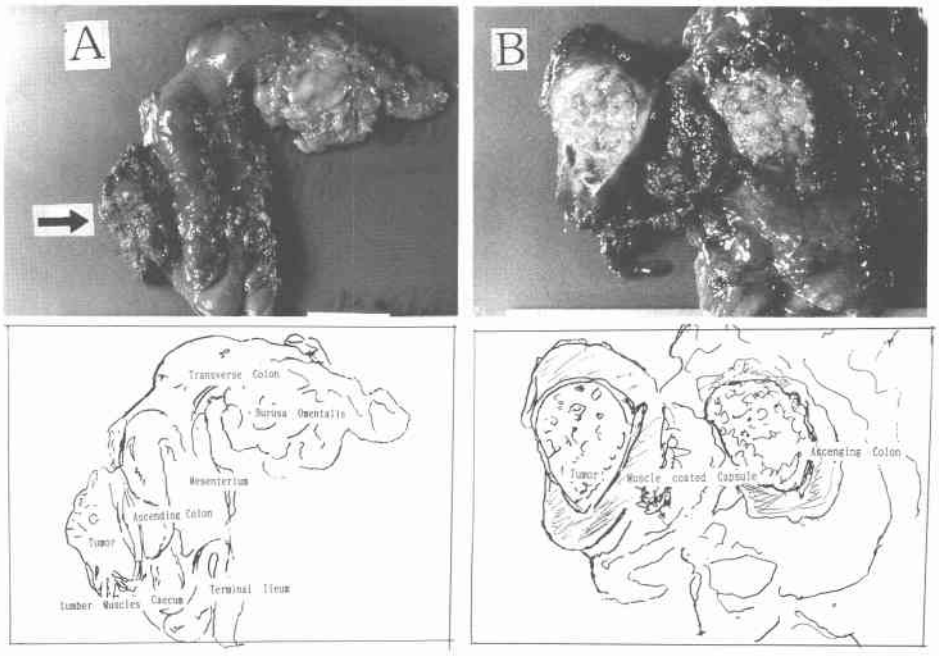

験開腹術を施行した．

第1回手術所見：腹部正中切開にて開腹する．胃，肝臓，胆嚢，膵臓，卵巣に異常を認めなかった．大腸肝彎曲部と回盲部を授動すると，上行結腸の背側内側で腎下極の近傍の後腹膜に径8cmの腫瘤があり，授動操作により腫瘤壁が破れ，ゼリー状の物質が腹腔内に流出した．肉眼的所見から粘液癌を疑った．腫瘤壁とともに術中迅速病理検査に提出し，粘液癌の確診を得た．腫瘍は炎症のため境界が不明瞭となっていた．可及的最大限に摘除掻爬したところ，腫瘍と最も強固に癒着していた上行結腸にピンホールの穿孔を来した．その部位は注腸造影でバリウムが突出し，小憩室状に造影された部位に相当していた．肉眼的には上行結腸と腫瘍は管腔の連続性はなく，この憩室状病変は腫瘍により結腸粘膜が牽引されたためと考えた．穿孔部腸管粘膜に癌が残存していないのを確認し，縫合閉鎖した．切除した腫瘍の病理組織検査では，繊維性結合組織や大腸固有筋層類似の平滑筋層中に多量の粘液をいれた粘液結節が認められた（**Fig. 3A, B**）．以上の所見から，後述のMacleodら[6]の診断基準に従い，この粘液癌は上行結腸の重複腸管から発生した癌であると診断した．シスプラチン100mgを腹腔内に投与し，閉腹した．術後CEAは1.8ng/mlと低下し，右下肢のひきつる感じも消失した．5FU 200mg/日の経口投与とシスプラチン100mgの間歇静脈投与を4回，6か月にわたって行ったが，血中CEA値が漸増し，腹部CTにて前回と同部位に後腹膜腫瘍を認めた（**Fig. 1B**）．平成5年9月CEA値が40ng/mlとなった．腫瘍の完全な摘出以外には根治治療はないと考え，平成5年10月19日再手術を施行した．

第2回手術所見および手術術式：前回の正中創を再切開す．まず，腫瘍周囲の後腹膜を上行結腸に付着させたまま，右半結腸切除術を行った．腫瘍から少し離して，腎下極のGerota筋膜から腫瘍の遊離を始め，腫瘍縁の外側に至り，右腰方形筋の一部を内側に向って合併切除した．尾側は腸骨稜に達し，腸骨筋を腸骨骨膜とともに剝離し，腫瘍の尾側まで十分に遊離し，腸骨筋と腸骨骨膜を腫瘍とともに切除した．腫瘍の内側は大腰筋と右第4腰椎横突起を巻き込んでいたため，大腰筋を鈍的に分離し，右大腿神経を露出し，神経を愛護的に温存しつつ，大腰筋の外側半分を切離し，その背側にある右第4腰椎横突起をその基部で切断し，腫瘍を包み込むように全摘出した（**Fig. 4A**）．回腸と横行結腸を端端吻合し，再建した．

肉眼所見および病理所見：切除標本の腫瘍は6×5×4cmあり，割面はゼリー状の物質で満たされていた(**Fig. 4B**)．病理組織学検査では，腫瘍は前回の病理組織と同様に，全て高分化粘液腺癌と粘液により占められており，腫瘍壁に2層の平滑筋が認められた(**Fig. 3A, B**)．術後経過は良好で，血中CEAは術後1週間で7.5ng/mlと低下し，術後1か月には血中CEA値は1.3ng/mlと正常化した．術後3年の現在，腹部CTや腹部エコーで再発を認めていない．血中CEA値も正常であり，右大腿神経の刺激症状もなく健在である．

考　察

重複腸管は新生児や乳幼児に発症するまれな先天性の異常と考えられてきた．しかしわれわれは最近の14年間に4例の成人の重複腸管を経験した．回盲部に1例，結腸に2例，直腸に1例[4)5)]の重複腸管を認め，その内2例に癌の発生を認めた．本症例はその内の1例である．他の1例は38歳男性の回盲部に発生した重複腸管癌であり，現在投稿準備中である．

1970年，Macleod & Purves[6)]は成人の重複腸管の症例を報告し，1) 消化管に少なくとも1か所強固に癒着していること，2) よく発達した平滑筋を有すること，3) いずれかの消化管上皮に似た上皮が存在すること，との診断基準を提唱している．われわれの症例はいずれもこの診断基準を満たしていた．1975年にOrr & Edwards[7)]は2例の大腸の重複腸管の腺癌を報告し，「大腸の重複腸管の上皮はMalignant potentialityを持っていると考えるべき」と述べている．1981年にHickey & Corsonら[8)]が横行結腸の重複腸管に発生した扁平上皮癌の1例を報告し，1985年にはRatanarapee & Lohsiriwat[9)]は直腸に発生した重複腸管の腺癌の報告と7例の直腸重複腸管腺癌の集計をしている．本邦では隈越ら[10)]や大桶ら[11)]の7例の直腸重複腸管に発生した腺癌の報告がある．1995年には上田らが後腹膜原発の粘液性嚢胞腺癌の1例を報告し，6例の良性，良・悪性境界，悪性の後腹膜粘液嚢腫病変を集計したが，その発生起源について，異所性卵巣説や中皮陥入説を支持している．Orr & Edwards[7)]の述べるように，重複腸管の上皮そのものがMalignant potentialityを持っていると考えれば，上田らの6例の症例は，たとえ後腹膜に腫瘍が存在しようと，重複腸管の癌化あるいはWeitzel & BreedらがEnterocystoma[2)]と呼んだ嚢胞化した病変と考える方がよいのではなかろうか．なおこの症例のように腰部膿瘍で発症した重複腸管癌は，直腸の痔瘻癌と鑑別が困難であった重複腸管癌[10)]を除いては文献を検索したかぎり最初の症例であった．膿瘍は腫瘍に感染を伴った結果と推測される．われわれの症例では，初回手術は術中に病理診断がついたにもかかわらず，炎症のため腫瘍部と非腫瘍部の境界が不明瞭で，掻爬手術になった．でき得れば初回手術のときに右半結腸切除を含めた広範かつ完全な腫瘍摘出術を行うべきであると反省している．われわれが経験した重複腸管癌2例はいずれも，術前の血中CEAが高値であった．画像診断が進んだ今日，同じような重複腸管癌が診断される機会が増してくると予想される．腹腔内に消化管に近接して腫瘍性，嚢腫性病変が見つかり，血中CEAが高値であれば，重複腸管癌をも疑い，近接する腸管を含めた広範かつ完全な腫瘍摘出術を施行することにより，良好な予後が得られると思われた．

文　献

1) Ladd WE, Gross RE: Surgical treatment of duplications of the alimentary tract, Enterogenous cysts, enteric cysts or ileum duplex. Surg Gynecol Obstet **70**: 295—307, 1940
2) Weitzel RA, Breed JR: Carcinoma arising in a recral duplication (enterocystoma). Ann Surg **157**: 476—480, 1963
3) Heiberg ML, Marshall KG, Himal HS: Carcinoma arising in a duplicatated colon. Br J Surg **60**: 981—983, 1973
4) Inoue Y, Nakamura H, Mizumoto S et al: Unusual manifestations of rectal duplication cyst. A case report. Radiat Med **12**: 177—178, 1994
5) Nakamura H, Hashimoto T, Akasi H et al: Distinctive CT findings of unusual mesenteric cysts. J Comput Assist Tomogr **11**: 1024—1025, 1987
6) Macleod JH, Purves JKB: Duplications of the rectum. Dis Colon Rectum **13**: 133—137, 1970
7) Orr MM, Edwards AJ: Neoplastic change in duplications of the alimentary tract. Br J Surg **62**: 269—274, 1975
8) Hickey WF, Corson JW: Squamous cell carcinoma arising in a duplication of the colon: Case report and literature review of squamous cell carcinoma of the colon and of malignacy complicating colonic duplication. Cancer **47**: 602—609, 1981
9) Ratanarapee S, Lohsiriwat D: Adenocarcinoma arising in a duplication of the rectum: A case report and review of the literature. J Med Assoc Thai **70**: 284—287, 1985

10) 隅越幸男，岡田光生，岩垂純一ほか：痔瘻癌．日本大腸肛門病会誌　34：467－472，1981
11) 大桶博美，柳田謙蔵，安士達夫ほか：直腸重複腸管に発生した腺癌の一治験例．日本大腸肛門病会誌　40：287－290，1987
12) 上田通雅，池田光之，西江　浩ほか：後腹膜原発粘液性嚢胞腺癌の一例．日臨外医会誌　56：1722－1726，1995

A Case of Retroperitoneal Mucinous Cancer Arising in a Duplication of the Ascending Colon

Seigoh Mizumoto, Yoshimi Hitani, Hideo Akashi[1], Eizi Kurokawa, Hitoshi Yamamoto, Takehiko Tarui[2] and Kinya Okano[3]
Department of Surgery, Numakuma Hospital
[1]Department of Surgery, Uchinomi Town Hospital
[2]Department of Surgery, Minoo City Hospital
[3]Department of Pathology, Minoo City Hospital

A 59-year-old Japanese woman complained of swelling and pain in the right lumbar region of the abdomen and intermittent high fever. She was admitted to the Department of Surgery, Minoo City Hospital. Abdominal computerized tomography revealed a retroperitoneal mass communicating with a subcutaneous mass. Echo-guided puncture and drainage were performed on this lesion on the suspicion of abscess formation. Seventy ml of purulent fluid was discharged. Despite continuous drainage, the retroperitoneal mass did not diminish. Laboratory data showed a high level of serum CEA (17 ng/ml). Further examinations were carried out on the lung, stomach, gallbladder, pancreas, large intestine and ovaries to detect the primary lesion. Nothing abnormal, however, was observed except a small diverticulum of the ascending colon revealed by a barium enema. An exploratory laparotomy revealed a retroperitoneal mucous tumor located in the postero-medial part of the ascending colon. Histological examination of the specimen revealed mucinous cancer arising in a duplication of the ascending colon. Curettage only was performed because of post-inflammatory adhesion. Her serum CEA level had normalized postoperatively, but gradually increased again. Twenty months later, the retroperitoneal tumor recurred. The tumor was curatively resected by the methods of right hemicolectomy, and resection of the right lumbar muscles, periostium of the iliac bone and the right transverse process of the IVth lumbar vertebra. The postoperative course was uneventful and the results of follow-up examinations were normal. The patient was healthy with no evidence of recurrens 3 years after the second operation.

Reprint requests: Seigoh Mizumoto　Department of Surgery, Numakuma Hospital
469-3 Nakasanna, Numakuma-chou, Numakuma-gun, Hiroshima, 720-04 JAPAN