日消外会誌　30（11）：2225～2229，1997年

大腸５多発癌と胃癌，腎癌を重複した７重癌の１例

市立貝塚病院外科，大阪大学医学部附属病院第２外科*

金　柄老　川崎　勝弘　先田　功　西　敏夫
相澤　青志　大植　雅之*　中野　芳明*　冨田　尚裕*
門田　卓士*　森　武貞

大腸５多発癌と胃癌，腎癌を重複した１例を経験したので報告する．症例は57歳の女性．36歳時に横行結腸癌にて横行結腸部分切除術，50歳時にＳ状結腸癌，横行結腸癌，胃癌，腎癌を同時性に発症しＳ状結腸切除，横行結腸切除，胃切除，右腎摘出術を他院で施行された．57歳時に下血にて当科初診，直腸癌と診断し直腸切断術を施行．フォローアップ中の60歳時，横行結腸癌を発見し横行結腸部分切除術を施行した．1997年３月，63歳現在再発，転移の徴候なく健在である．自験例の第７癌でDNA複製エラーが認められた．これは多重癌発生のリスクファクターであり，今後も慎重なフォローアップが必要である．

Key words： multiple primary cancer，colon cancer

はじめに

癌患者の治療にあたっては，その患者が第２癌，第３の癌に罹患する可能性があることを常に念頭におく必要がある．今回，われわれは大腸５多発癌と胃癌，腎癌を重複した１例を経験したので，若干の文献的考察を加えて報告する．

症　例

患者：57歳，女性

家族歴：両親，兄弟姉妹７人，子１人に癌を発症したものはいない．

既往歴：1971年１月，36歳時に横行結腸癌（中分化腺癌）にて横行結腸部分切除術を受けた（**Fig. 1a**）．

1984年，50歳時にＳ状結腸癌（２型，膀胱浸潤，中分化腺癌，P0H0sin0，stage IIIa），横行結腸癌（２型，中分化腺癌，P0H0ssn0，stage II），胃癌（２型，中分化腺癌，P0H0mpn0，stage Ib），腎癌（clear cell carcinoma，stage I）を同時性に発見され，Ｓ状結腸切除，膀胱合併切除，両側尿管皮膚瘻造設術，横行結腸部分切除，幽門側胃切除，右腎摘出術を大阪船員保険病院にて２期に分けて施行された（**Fig. 1b，c，2**）．

現病歴：1991年12月，57歳時に下血にて当科初診，注腸造影および大腸内視鏡検査にて直腸癌と診断．1992年１月直腸切断術を施行した．切除標本では，4.5×3.5cmの３型病変で病理組織学的には中分化腺癌であり，P0H0mpn1，stage IIIaであった（**Fig. 3**）．

1994年12月，60歳時にフォローアップの大腸内視鏡検査で横行結腸癌を発見し，1995年１月横行結腸部分切除術を施行した．切除標本では5.0×3.0cmの３型病変で病理組織学的には中分化腺癌であり，P0H0ssn0，stage IIであった（**Fig. 4**）．この腫瘍と正常大腸粘膜からDNAを抽出し，２つのマイクロサテライトマーカーを用いたPCR法により，この腫瘍においてDNA複製エラーが認められた．患者は1997年３月現在再発，転移の徴候なく健在である．

考　察

われわれは重複癌の定義を日本癌治療学会・癌規約総論[1]に従い，異なる臓器にそれぞれ原発性の癌が存在するものとし，同一臓器内に同じ組織型の癌が多発するものを多発癌とした．また，重複癌と多発癌とを併せて多重癌と称した．診断時期に関しては１年以内を同時性とした．自験例は初発より25年間にわたり大腸に５つの多発癌と胃癌，腎癌を重複した７重癌である．

重複癌の発生頻度は，文献的には0.87～3.64％と報告されている[2)~6)]．また高次重複癌になるに従って，その発生頻度は低くなる．日本病理剖検輯報によると1985年から1994年の10年間で，悪性腫瘍全症例数210,368例中４重癌は202例，５重癌は51例，６重癌以上は５例となっている[7)]．重複癌の組み合わせとして

<1997年６月11日受理>別刷請求先：金　柄老
〒597　貝塚市堀３－10－20　市立貝塚病院外科

Fig. 1 Histological findings of the transverse colon cancer in 1971 (a), the sigmoid colon cancer in 1984 (b) and the transverse colon cancer in 1984 (c); each finding shows moderately differentiated adenocarcinoma. (H & E, ×40)

a
b
c

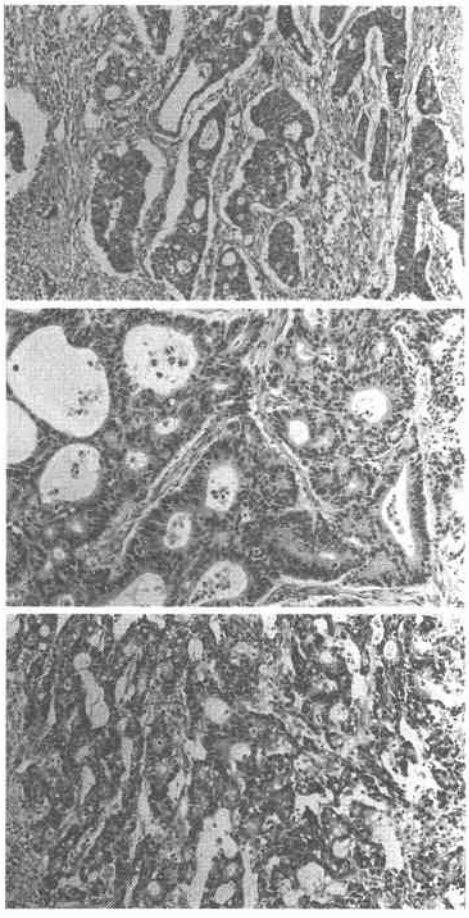

Fig. 2 Histological finding of the gastric cancer in 1984 shows moderately differentiated adenocarcinoma (a). Histological finding of the renal cell carcinoma in 1984 shows clear cell carcinoma (b). (H & E, ×40)

a
b

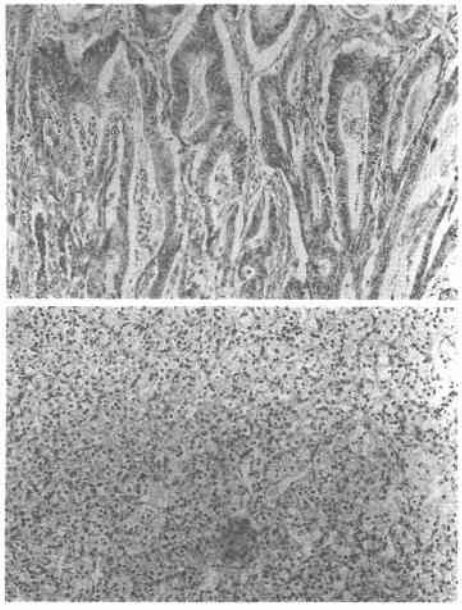

は，本邦では胃癌を中心とした消化器系癌の関わることが多いと報告されている[4)~6)]．当科における大腸と他臓器との重複癌を **Table 1** に示した（**Table 1**）．1981年より1996年5月までの当科で治療された大腸癌280例のうち，他臓器との重複癌は23例(8.2%)であった．大腸癌が他臓器癌を重複する頻度は，文献的には3.8～11.8%で重複他臓器癌としては胃癌が最も多く，次いで子宮癌や乳癌が続くと報告されている[8)~12)]．当科においても重複癌23例中14例(60.9%)が胃癌であった．また同時期の胃癌442例中，他臓器癌重複頻度は20例（4.5%）で，そのうち大腸癌は14例であった．

重複癌発生因子としては環境要因，医原性要因，ウイルス，そして遺伝的要因などがあげられる．環境要因として，自験例について何らかの環境因子が働いていたかどうかは不明である．医原性要因とは，医療行為が次の癌を引き起こすもので放射線照射や抗癌剤投与が挙げられる．自験例では第5癌の術後よりカルモフールを約4年間投与され，全期間を通じて放射線治療は受けていない．また，自験例は human T-cell lymphotropic virus type-1（HTLV-1）抗体陽性である．HTLV-1は成人T細胞性白血病（ATL）との関連が強く指摘されているが，ATL以外の悪性腫瘍への関与も示唆されている[13)]．自験例には1984年の第2～5癌の手術時に輸血歴があるが感染時期は不明である．

若年発症し，多重癌を伴う遺伝性疾患として遺伝性非ポリポーシス大腸癌（hereditary non-polyposis colorectal cancer; HNPCC）が知られている．自験例は，1）若年発症（36歳初発），2）大腸多発癌（横

Fig. 3 Resected specimen reveals type 3 tumor in the rectum (a). Histological finding shows moderately differentiated adenocarcinoma (b). (H & E, ×100)

a
b

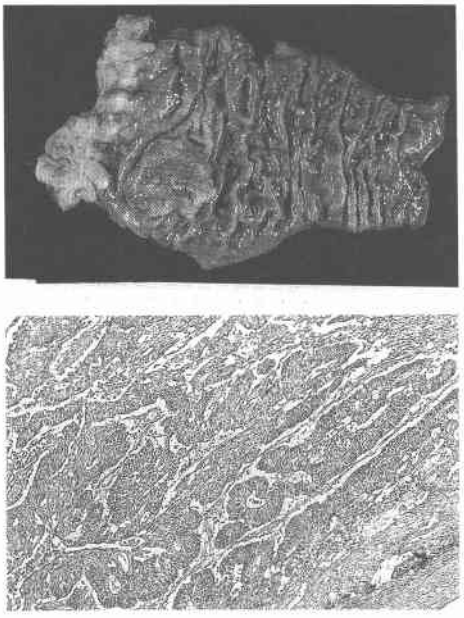

Fig. 4 Resected specimen reveals type 3 tumor in the transverse colon (a). Histological finding shows moderately differentiated adenocarcinoma (b). (H & E, ×100)

a
b

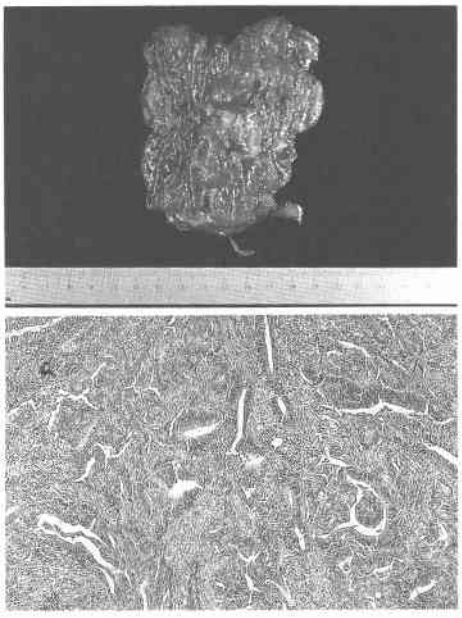

Table 1 Counterpart organs of double primary cancer involving colorectal cancer

Organ	Asynchronous Colorectal cancer prior	Synchronous	Asynchronous Colorectal cancer subsequent	Total
Stomach	6	4	4	14
Breast	2			2
Gall bladder	1		1	2
Ovary		1	1	2
Thyroid gland			1	1
Pancreas	1			1
Bone marrow			1	1
Total	10	5	8	23

行結腸，S状結腸，直腸)，3) 他臓器重複癌(胃癌，腎癌) という点で臨床的特徴が類似している．しかし自験例では，両親，兄弟，子に癌の集積がなくHNPCCの定義には当てはまらない．最近HNPCC患者の腫瘍組織にみられるDNA複製エラー (replication error; RER) が，多重癌患者においても高頻度で認められ，発癌のリスクファクターとして注目されている[14)~17)]．このRERは，DNA上に散在する反復配列(マイクロサテライトマーカー)の不安定性として検出可能である．自験例の第6癌ではRERについて検索

Fig. 5 Analysis of genetic instability in paired normal (N) and tumor (T) DNA at loci D2S123 and D2S1067. In tumor DNA, abnormal patterns are shown at each microsatellite locus.

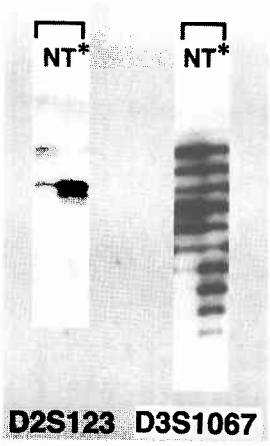

されていないが，第7癌について腫瘍と正常大腸粘膜からDNAを抽出し，2つのマイクロサテライトマーカーを用いたPCR法により不安定性の有無を判定した．その結果，2つのマーカーともに正常組織では見られない異常バンドが腫瘍組織で検出され，不安定性でありと判定された(**Fig. 5**)．複数のマイクロサテライトマーカーでRER(+)である癌の場合には，その患者において，ミスマッチ修復系になんらかの異常が存在し癌が生じやすい環境になっているものと考えられる．自験例について今後，さらに厳重なフォローアップが必要と考えられた．

最近の分子生物学の著しい進歩により，DNA診断による発症前診断や癌のハイリスク群の把握ということが可能になってきた．更なる発展により，その成果が一層臨床応用されることが期待される．

病理組織学的標本の一部について大阪船員保険病院泌尿器科中村隆幸先生よりご協力頂けましたことを心より深謝いたします．

文　献

1) 日本癌治療学会，癌の治療に関する合同委員会，癌規約総論委員会編：日本癌治療学会・癌規約総論．金原出版，東京，1991，p64
2) 赤崎兼義，若狭治毅，石館卓三：原発性重複癌について．日癌　19：1543—1551，1961
3) 中津喬義，大槻道夫，後藤政治：原発性重複癌について．臨外　19：457—468，1964
4) 中村恭二，相澤　幹：組み合わせよりみた重複癌の検討—重複癌1121例の分析—．癌の臨　18：662—666，1972
5) 小川隆文，竹田繁美：重複癌の統計的検討．衛検　29：1465—1470，1980
6) 及川郁雄，平田公一，奏　史壮ほか：原発性重複癌58例の検討．日臨外医会誌　45：1195—1199，1984
7) 日本病理学会編：日本病理剖検輯報．第28—37輯．杏林書院，東京，1986—1995
8) 関根　毅，須田雍夫：大腸と他臓器との重複癌の検討．日消外会誌　20：765—771，1987
9) 加藤知行，山内晶司，森本剛史ほか：大腸と他臓器の重複癌．日消外会誌　14：1099—1107，1981
10) 友田博次，古澤元之助，瀬尾洋介ほか：大腸と他臓器との重複癌．外科　51：596—599，1989
11) 大内明夫，佐久間晃，菅原　暢ほか：大腸重複癌症例の臨床病理学的検討．癌の臨　29：1424—1432，1983
12) 松本収生，松本好市，石島直人ほか：大腸癌と他臓器との重複癌の検討．日本大腸肛門病会誌　43：1409—1414，1990
13) 高月　清：ATLの病態分類．豊島久真男，高月清編．図説臨床癌シリーズNO. 9．メジカルビュー社，東京，1986，p10—16
14) Ionov Y, Peinado MA, Malkhosyan S et al: Ubiquitous somatic mutations in simple repeated sequences reveal a new mechanism for colonic carcinogenesis. Nature 363：558—561, 1993
15) Aaltonen LA, Peltomaki P, Leach FS et al: Clues to the pathogenesis of familial colorectal cancer. Science 260：812—816, 1993
16) Thibodeau SN, Bren G, Schaid D: Microsatellite instability in cancer of the proximal colon. Science 260：816—819, 1993
17) 中村祐輔，堀井　明，韓　恵程：DNAミスマッチ修復の異常とヒトのがん．細胞工学　13：683—689，1994

A Case Report of Asynchronous Multiple Cancers Including Quadruple Colon Cancers, Gastric Cancer, Renal Cell Carcinoma and Rectal Cancer

Heiro Kin, Katsuhiro Kawasaki, Isao Sakita, Toshio Nishi, Seishi Aizawa,
Masayuki Ohue*, Yoshiaki Nakano*, Naohiro Tomita*,
Takushi Monden* and Takesada Mori
Department of Surgery, Kaizuka Municipal Hospital
*Department of Surgrey II, Osaka University School of Medicine

A case of asynchronous multiple cancers including quadruple colon cancers, gastric cancer, renal cell carcinoma, and rectal cancer is described. The patient, a 57-year-old woman, was diagnosed as having transverse colon cancer at the age of 36 in 1970. In 1984 sigmoid colon cancer, transverse colon cancer, gastric cancer and renal cell carcinoma were found simultaneously. The rectal cancer was revealed in 1991, and the seventh cancer developed in the transverse colon in 1994. All carcinomas were resected radically. No sign of recurrence or metastasis has been seen since the last operation. Replication errors in DNA, which may play an important role in development of multiple primary cancers, were observed in the seventh tumor. The patient should be considered to have an increased risk of an additional primary cancer.

Reprint requests: Heiro Kin Department of Surgery, Kaizuka Municipal Hospital
3-10-20 Hori, Kaizuka City, 597 JAPAN