日消外会誌　30 (12)：2297～2301，1997年

胆嚢頸部癌に合併した自発性胆嚢皮膚瘻の1例

都留市立病院外科，山梨医科大学第1病理学*
紫藤　和久　　遠藤　則之　　白倉外茂夫　　吉田　洋二*

胆嚢癌に合併した自発性胆嚢皮膚瘻の症例を経験したので報告する．症例は94歳の男性で，既往歴に脳梗塞と慢性硬膜下血腫と慢性胆嚢炎を認めた．右上腹部に腫瘤形成性の瘻孔を生じ，緑灰色の胆汁様排液を認めるも瘻孔造影では胆道系との交通は認められなかった．排液の細胞診はclass IIであり，高齢であったため膿瘍切開・ドレナージ術のみを施行した．しかしその後も灰色の排液が続き瘻孔造影にて瘻孔と胆嚢との間に交通を認めたため，開腹下に瘻孔切除・胆嚢摘出術を施行した．術後病理診断にて胆嚢管から胆嚢頸部にかけての腺癌を認め，瘻孔を形成していた胆嚢底部には炎症細胞のみしかなかった．胆嚢管閉塞を契機にして胆嚢炎が生じ，胆嚢底部が穿孔し，それが腹壁に穿通したものと考えられた．胆道系疾患の既往のある場合，右季肋下の腫瘤形成瘻孔は胆嚢皮膚瘻であることがあり，その際胆石，胆嚢癌の存在に留意すべきである．

Key words：spontaneous cholecystocutaneous fistula，carcinoma of the gallbladder，high aged patient

はじめに

胆石症，胆嚢癌などの胆道系疾患に起因して，胆道外傷および胆道系に対する手術歴を伴うことなく，胆嚢が直接皮膚に自発的に穿孔する胆嚢皮膚瘻は極めてまれであり，本邦文献上，自験例も含めて36例にすぎない．

最近，我々は胆嚢癌，胆嚢炎に続発して胆嚢皮膚瘻を形成した症例を経験したので，文献的考察を加えて報告する．

症　例

患者：94歳，男性

主訴：右季肋部の疼痛と同部の腫脹

既往歴：脳梗塞，慢性硬膜下血腫，慢性胆嚢炎，腹部手術歴なし．

家族歴：とくになし．

現病歴：平成8年1月頃より右季肋部痛と食欲不振が出現したため，近医受診．胆嚢炎の診断のもとに抗生剤投与がなされていたが徐々に右季肋部の腫脹もみられてきたため，2月3日当科に精査加療目的にて入院した．

入院時現症：身長153cm，体重40kg，体温36.8°C，眼球結膜に貧血と黄疸を認めない．心肺異常なし．右季肋部に手拳大の硬結を触知し，同部に圧痛を認めた．

＜1997年9月9日受理＞別刷請求先：紫藤　和久
〒329-04　栃木県河内郡南河内町薬師寺3311　自治医科大学消化器一般外科

入院時検査所見：WBC 8,700/μl であったが，CRP 11.4mg/dl と炎症反応が陽性を示した．生化学検査では胆道系酵素であるALP，γ-GTPが高値を示した．腫瘍マーカーはCEA，CA19-9値の軽度上昇を認めた（**Table 1**）．

入院後経過：入院時の腹部超音波検査では胆嚢壁の肥厚と腹壁の膿瘍を認めた（**Fig. 1**）．また，腹部CT上胆嚢壁の肥厚と腹腔内および腹壁に膿瘍を認めた（**Fig. 2**）．腫脹部は徐々に大きくなり，発赤を帯び自潰傾向となったため，局所麻酔下に切開排膿を行った．

Table 1　Laboratory data on admission

CBC		Cr	0.7 mg/dl
WBC	8,700 /μl	BS	92 mg/dl
RBC	351×10⁴ /μl	Na	134 mEq/l
Hb	10.5 g/dl	K	4.1 mEq/l
Ht	32.8 %	Cl	99 mEq/l
Plt	20.6×10⁴ /μl	Serology	
Blood chemistry		TP	7.0 g/dl
GOT	43 IU/l	Alb	2.3 g/dl
GPT	27 IU/l	CRP	11.4 mg/dl ↑
T-bil	0.7 mg/dl	Urinalysis	
D-bil	0.3 mg/dl	Protein	(−)
LDH	252 IU/l	Sugar	(−)
ALP	813 IU/l ↑	Urobilinogen	(±)
γ-GTP	174 IU/l ↑	Tumor markers	
AMY	111 IU/l	CEA	3.0 ng/ml ↑
BUN	15.3 mg/dl	CA19-9	74 U/ml ↑

Fig. 1　Abdominal ultrasonography showed a wall thickness of gallbladder and a debris.

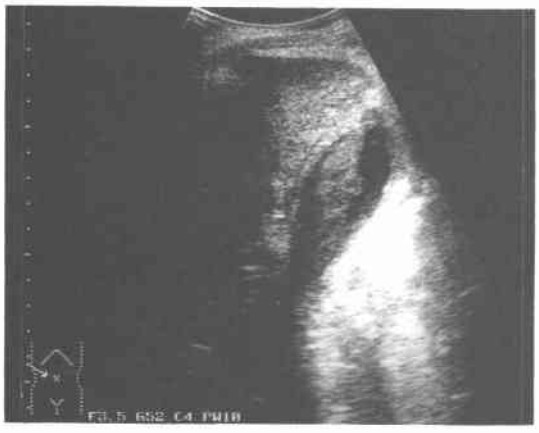

Fig. 2　Enhanced computed tomography showed a wall thickness and an abscess at the intraabdominal space and the abdominal wall.

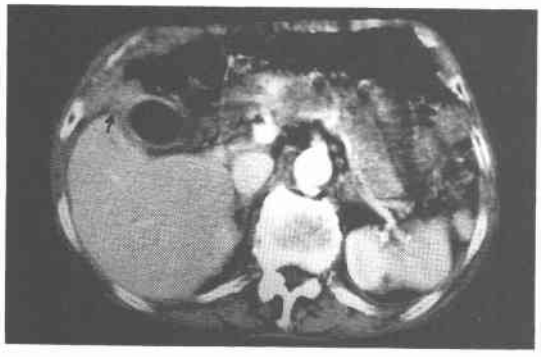

内容液は緑灰色で胆汁様であった．これを細胞診に提出するも class II であった．また細菌培養で Enterobacter cloacae が1＋であった．切開排膿後も排液が続き，瘻孔造影にて胆嚢への交通が認められなかったため3月14日膿瘍切除・ドレナージ術を施行した．しかし，その後も灰白色の排液が続き，4月3日の瘻孔造影で胆嚢との交通が認められたため(**Fig. 3**)，4月11日開腹下胆嚢摘出術・瘻孔切除術を施行した．

術中所見：全身麻酔下に，右肋骨弓下斜切開にて開腹した．腹腔内をみると，壁肥厚著明な胆嚢があり周囲に大網が炎症性に癒着していた．胆嚢底部より腹壁にかけて大網に囲まれた瘻孔が認められた．まず瘻孔部分を腹壁より切離した後，胆嚢に癒着していた大網を順次剝離していった．Calot 三角付近に炎症性変化を認めたが，悪性とは考えられなかった．型のごとく

Fig. 3　Fistulography performed on April 3, 1996 showed a communication between the skin and the gallbladder.

Fig. 4　Macroscopic findings of the resected specimen showed the diffuse wall thickness, the perforated site communicating to the fistula and the normal mucosa on the neck of the gallbladder.

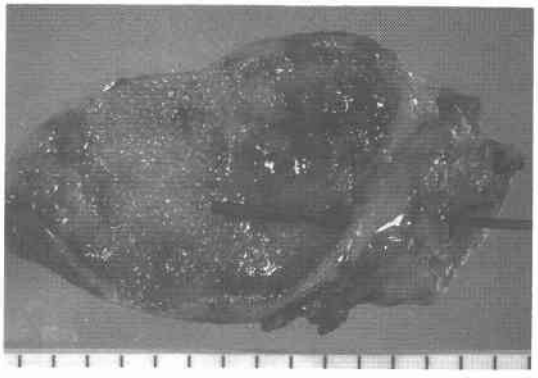

胆嚢を摘出し，ここで瘻孔部分とともに摘出されたことになった．

摘出標本所見：胆嚢壁が全体に渡って肥厚しており，底部に大きな穿孔部分を認め，ここと瘻孔部分が連続していた．胆嚢頸部は肉眼的にはほぼ正常な粘膜であった．また胆嚢管は摘出標本ではうまく開かれていなかった（**Fig. 4**）．

組織学的所見：胆嚢穿孔部分には炎症細胞，肉芽組

Fig. 5 Microscopic finding of the perforated site showed no cancer cell and the inflammatory cell. (H.E. ×40)



Fig. 6 Microscopic finding showed the well differentiated adenocarcinoma invading to the subserosa. The tumor originated from the cystic duct, and invaded to the neck of gallbladder. (H.E. ×40)

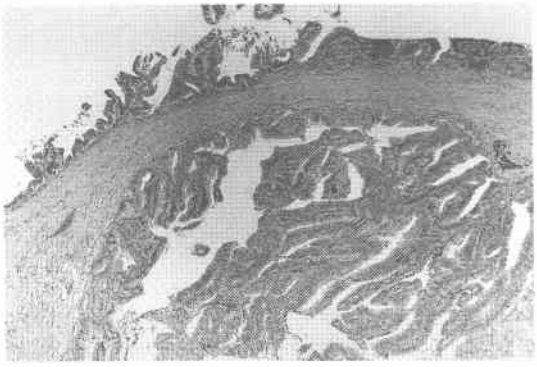

Fig. 7 Microscopic finding showed the perineural invasion. (H.E. ×200)

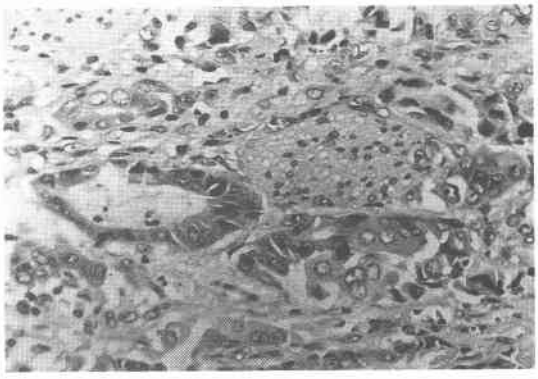

織のみで癌細胞は全く認められず慢性炎症の所見であった(**Fig. 5**). 胆嚢管原発と思われる高分化腺癌が胆嚢頸部にかけて粘膜下に進展しており, ss に達していた(**Fig. 6**). 胆嚢管は癌のためほとんど閉塞していた. また perineural invasion 陽性であり (**Fig. 7**), 組織学的には胆管断端陽性と考えられた.

術後経過：術後順調に経過し第16病日目に軽快退院した. 本来なら追加切除をしなければならない症例であるが, 年齢など考慮してそのまま経過観察しているが, 術後10か月経過した現在健在である.

考　察

自発性胆嚢皮膚瘻は, 手術などの侵襲を伴わずに, 胆石症や胆嚢癌などの胆道系疾患に起因して生じる胆嚢外瘻で極めてまれな疾患である[1]. 本邦ではこれまでに自験例も含めて36例の報告がある[2)~8)10)12)13)] (**Table 2**). 成因としては胆嚢底部と腹壁が炎症性に癒着した後穿通し腹壁膿瘍を形成する場合[9]と, 胆嚢底部に生じた壊死部分からまず腹腔内に穿孔して限局性膿瘍を形成した後腹壁に穿通する場合[1]がある. また解剖学的にみて胆嚢底部は血流が少なく阻血性壊死に陥りやすく, 瘻孔が多い部位とされている. また胆嚢癌を基礎疾患とする場合は壁側腹膜への直接浸潤により瘻孔が形成されることも考えられている[10]. 自験例の場合瘻孔部分に全く癌細胞が認められず, 胆嚢管がほとんど閉塞しており, また瘻孔周囲に大網の炎症性癒着を認めており, 恐らく胆嚢が穿孔し限局性膿瘍を形成しこれが皮膚へ自潰して生じたのではないかと考えられる. また自験例は94歳と高齢であり動脈硬化や慢性低心拍出量状態などが加わったために穿孔を助長したのではないか[11]と考えられる. 一般的に胆嚢癌は急速に膨張性に発育したり, リンパ節転移をきたしやすく, このようなことが起こる前に黄疸や肝床部浸潤などをきたすことが多いが, 自験例では高齢のため癌の発育は緩やかで, 徐々に胆嚢管を閉塞したために生じたのではないかと考えられる. また穿孔した時期と今回の瘻孔形成時期の間には時間差があるため胆嚢穿孔部位の炎症所見が乏しかったのではないかと考えられる.

基礎疾患としては胆嚢結石・総胆管結石が29例と大多数を占め, 胆嚢癌は6例にすぎず, このうち瘻孔部分に癌を認めなかったものは自験例も含めて3例[4)5)]である. 主訴としては腹部腫瘤が14例, 腹痛が13例と多い. 性別は男性12例, 女性21例と女性に多くみられ

Table 2 Summary of reported cases in Japan
(36 cases including our case)

1. Background (cases)

GB stone	26
GB & CBD stone	3
GB cancer	6
unknown	1

2. Sex　man : woman=12 : 21(unknown 3 cases)

3. Age　mean 61.4 y.o. (23~94 y.o.)

4. Chief complaint (cases)

abdominal tumor	14
abdominal pain	13
fistula	6
unknown	3

GB : Gallbladder　CBD : Common bile duct

5. Treatment (cases)

Fistulectomy & cholecystectomy	19
Fistula incision & drainage	8
Cholecystectomy	1
Extended cholecystectomy	1
others	2
unknown	5

6. Site of fistula (cases)

others	
Back	1
Chest	2
Unknown	2

ている．年齢は23歳から94歳に分布し平均年齢は61歳である．瘻孔開口部位としては右季肋部が21例と最多で，次に臍部が6例である．診断的には瘻孔より胆汁流出あるいは胆石の排出をみれば容易に診断できる．しかし，自験例のごとく胆嚢管の閉塞例で白色調で明らかな胆汁とはみなせない場合，瘻孔造影が有用であると考えられる．この場合本症を念頭に置いて繰りかえして，また十分圧を加えて施行することが重要である．また本疾患の基礎疾患として胆嚢癌もあるのでできればこの面についての精査も必要である．

治療法は本邦集計によれば(**Table 2**)瘻孔切除胆嚢摘出術が19例，瘻孔切開ドレナージが8例，胆嚢摘出術が1例，拡大胆嚢摘出術が1例であった．Henry ら[9]によると胆石例では20%が自然治癒したとされ，また瘻孔切開ドレナージで治癒せしめた例[8]もある．しかしながら自験例のごとく初回手術として瘻孔切開ドレナージを行うも治癒せず，2回目の瘻孔胆嚢摘出後に胆嚢癌が発見される例もあることから，状態が許せば姑息的手術によらず，瘻孔切除胆嚢摘出術を第1選択術式にすべきであると考える．なお本例では，繰り返し行った瘻孔造影で胆嚢管と胆管が造影されていなかったことと，灰白色胆汁が続いたことより，2回目の手術時においては胆嚢管の閉塞を十分考慮して胆嚢摘出術を行うことにした．術前に癌の診断はできなかったが，結果的にはこの手術を行ったことにより瘻孔が消失し退院することが可能となり，QOL などからみて良き選択であったと考えられた．

本論文要旨は1997年2月第49回日本消化器外科学会総会（福岡）にて発表した．

文　献

1) Fitchett CW: Spontaneous external biliary fistula. Trans South Surg Assoc **80**: 214—219, 1969
2) 横井　済：胆石症に継発せる腹膜外蜂窩織炎並びに胆汁性腹膜炎の一例．治療及処方　**6**：678—683，1925
3) 市川方三：胆石の腹膜外自潰の一例．日外会誌 **29**：532—533，1928
4) 筑紫清太郎：自発性胆嚢臍瘻の一例．臨外　**5**：97—98，1950
5) 黒須　靖：自発性腹壁瘻孔を形成せる胆石症(胆嚢癌)の一例．臨外　**13**：55—57，1958
6) 黒河　聖，阿部　敬，石橋文利ほか：胆嚢皮膚瘻の一例．釧路病医誌　**6**：122—127，1994
7) 菊池嘉一郎，飯田修平，萩原裕之ほか：胆嚢皮膚瘻と胆嚢汗管瘻を同時に認めた胆石合併胆嚢癌の一例．胆道　**9**：260—265，1995
8) 吉武泰夫，内山輝美，吉見博夫：胆嚢胸腹壁瘻の一例．日外宝　**27**：1582—1582，1958
9) Henry CL, Orr TG: Spontaneous external biliary fistulas. Surgery **26**: 641—646, 1949
10) 関川浩司，渡辺岩雄，川口吉洋ほか：自発性外胆膿瘻を形成した胆嚢癌症例．日消外会誌　**17**：2226—2229，1984
11) Roslyn J, Busuttil RW: Perforation of the gallbladder. Am J Surg **137**: 307—312, 1979
12) 安田慎治，堀田敦夫，深井泰俊ほか：自発性外胆嚢瘻の一治験例．日臨外医会誌　**47**：793—799，1986
13) 広畑佳秀，金川健治，渡辺　博ほか：胆嚢皮膚瘻の一症例．肝・胆・膵　**26**：1011—1015，1993

A Case of Spotaneous Cholecystocutaneous Fistula Associated with Carcinoma of the Neck of the Gallbladder

Kazuhisa Shitoh, Noriyuki Endoh, Tomoo Shirakura and Youji Yoshida*
Department of Surgery, Tsuru City Hospital

We encountered a patient with a spontaneous cholecystocutaneous fistula associated with carcinoma of the gallbladder. The patient, a 94-year-old man, who had had a cerebral infarction and chronic subdural hematoma and cholecystitis, was referred to our hospital for a tumor-forming skin fistula in the right hypochodrium. a gree-brownish discharge through this fistula resembled biliary juice, but fistulography did not reveal communication with the biliary tract. The cytological diagnosis of this discharge was class II. The patient received resection of the fistula and drainage because of his age. But after this operation the borwnish exudation did not cease, and repeated fistulography revealed communication between the skin and the gallbladder. Therefore cholecystectomy and fistulectomy were performed as the second operation. The postoperative pathological analysis revealed adenocarcinoma on the site between the cystic duct and the neck of the gallbladder, although it was not seen in the gallbladder base communicating with the fistula. We thought that in this case cholecystitis with obstruction in the cystic duct caused the perforation in the gallbladder based and the penetration into the abdominal wall. In patients with a past history of biliary tract problems, spontaneous cholecystocutaneous fistula should be considered if a tumor-forming fistula is encountered in the right hypochondrium, and also chlecystocholedocholithiasis and carcinoma of the gallbladder should be considered.

Reprint requests: Kazuhisa Shitoh The Department of Surgery, Jichi Medical School
3313 Yakushiji, Minamikawauchimachi Kawauchigun, Tochigi Pref., 329-04 JAPAN