日消外会誌　31（1）：61～65，1998年

症例報告

筋肉転移を来した食道類基底細胞癌の1例

横浜市立大学第2外科，同　病理*

三浦　靖彦　　国崎　主税　　舛井　秀宣

高橋　徹也　　大久保賢治*　　嶋田　　紘

症例は58歳の男性．左肩甲部腫瘤を主訴に当院整形外科に入院し，生検で転移性腫瘍と診断された．術前CTで下部食道壁の肥厚を，内視鏡検査で下部食道癌と診断された．左肩甲部腫瘤に対し整形外科で肩甲帯遊離術を施行．腫瘍は肩甲骨下の筋肉内に存在し，病理は低分化扁平上皮癌であった．2か月後，EiEaの食道癌に対して，右開胸開腹胸部食道切除術，2領域郭清，亜全胃管胸骨後再建術を施行した．術後経過良好であったが，6か月目に脳転移で再発した．病理組織は類基底細胞癌，a_2，v_2，ly_0，n_2であった．類基底細胞癌は本邦で30例の報告があるが，本症例は筋肉転移を来した．きわめてまれな症例であると思われた．

Key words： esophageal cancer, basaloid-squamous cell carcinoma, muscle metastasis

はじめに

食道類基底細胞一（扁平上皮）癌は，食道癌取扱い規約（8版）[1]によると扁平上皮癌と異なった上皮性悪性腫瘍の1型として分類されているが，その本邦報告例は検索しえた限りでは自験例を含めてわずか30例である．また，消化管悪性腫瘍の筋肉内への転移もまたまれ[2]である．我々は食道原発の類基底細胞癌に，筋肉転移を合併した1切除例を経験したので若干の文献的考察を加えて報告した．

症　例

患者：58歳，男性

主訴：左肩甲部腫瘤

既往歴，家族歴：特記すべきことなし．

現病歴：1996年2月に打撲後の左肩甲部腫瘤を主訴に近医を受診した．腫瘍性疾患を疑われて当院整形外科を受診し，生検で転移性腫瘍と診断された．CTで下部食道壁の肥厚を認め，内視鏡検査で下部食道癌と診断された．肩甲部腫瘤は食道癌の肩甲部転移の診断で，3月27日に整形外科において左肩甲帯遊離術を施行した．腫瘍は筋組織内に存在し，低分化型扁平上皮癌と診断され，食道癌の生検組織と一致した．4月15日に食道癌加療目的で当科に転科した．

現症：身長154cm，体重45kg，栄養状態不良．常食摂取．貧血，黄疸なし．

当科入院時血液生化学検査：Hgb 10.8g/dl と軽度の貧血を認めるが，他に異常所見なし．SCCおよびCEAなど腫瘍マーカーの上昇も認めなかった．

整形外科受診時体表写真：左肩甲部に圧痛を伴う18×15cmの巨大な腫瘤を認めた．硬さは弾性硬，表面は平滑で境界は比較的明瞭．腫瘤は徐々に増大した（**Fig. 1**）．

左肩甲部CT：腫瘍は大きさ12cm大の境界明瞭なlow density areaとして認められ，造影によって周囲

Fig. 1　This photograph was the surface of the left scapular region. The patient's left shoulder was extremely swollen.

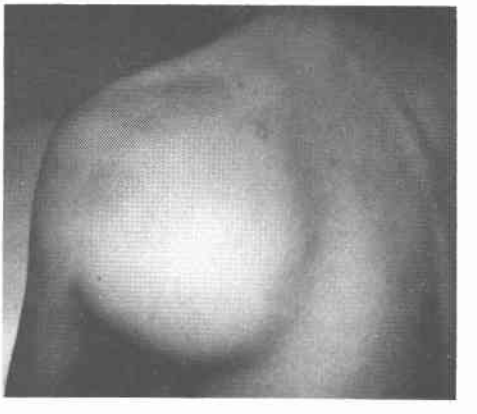

＜1997年9月9日受理＞別刷請求先：三浦　靖彦

〒236　横浜市金沢区福浦3－9　横浜市立大学第2外科

Fig. 2 Computed tomography showed a large mass (12cm in diameter) at the left scapular region (arrow), and it was suspected that the tumor invaded the scapular bone.

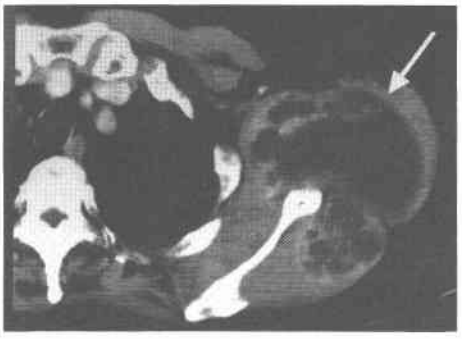

Fig. 3 Esophagogram showed an elevated lesion (6cm in diameter) at Ei-Ea region. The upper margin of the lesion was clear, but the lower was unclear. At the center of the tumor, there was a thin barium collection which indicated ulcer lesion (Left). The side view showed the tumor located at the anterior wall of the esophagus (Right).

Fig. 4 Resected specimen of the esophagus showed an elevated lesion with a shallow ulcer. The tumor margin of the oral side was clear but that of the anal side was unclear.

がenhanceされた（**Fig. 2**）.

食道造影：病変はEi一部Eaにかかる長径6.0cmの隆起性病変で，口側部分は境界明瞭であるが，尾側の隆起の境界は不明瞭であった．隆起の中央には浅いバリウムの溜まりを認め，造影上は前壁中心半周性の2型の腫瘍と診断した（**Fig. 3**）.

肩甲部腫瘍に関しては整形外科において肩甲帯遊離術（腫瘍切除，鎖骨外側および上腕骨頸部切断，人工骨頭置換）が行われた.

病理組織所見では，腫瘍は大部分筋組織および線維組織に覆われるように存在し，わずかに周囲組織に浸潤していた．強拡大では多角形の異型細胞が充実性胞巣を形成しており，腺管構造が明らかでなく，低分化癌の所見であった．食道原発の扁平上皮癌と診断した.

食道癌は術前診断A2，N2，M1で進行度IVと診断したが，遠隔転移巣を切除できたことより右開胸開腹胸部食道切除術，亜全胃管による胸骨後再建術を行った．リンパ節郭清は胸部腹部の2領域郭清を行った.

病理肉眼所見：腫瘍は口側端は境界明瞭だが，尾側端は不明瞭な6.5×4.2cmの降起型であった．隆起の中央は3.0×2.0cmの浅い陥凹面を有しており，肉眼形態は2型と診断した（**Fig. 4**）.

病理組織所見：腫瘍は小型の細胞が蜂巣状に，あるいは不規則な腺様，小嚢胞状，索状構造を形成している像が見られた（**Fig. 5A**）．強拡大像ではクロマチンが増量したN/C比の高い類円形の核を持つ，基底細胞に類似した細胞が密に存在する像が見られ，粘液様無構造物質が存在した．腫瘍の大部分は腺腔構造のない充実状胞巣または索状構造で構成されていたが

Fig. 5 A: The tumor cells were forming solid sheets, pseudo-glandular, microcystic and trabecullar pattern (×40). B: High power scopic findings revealed the basaloid cells existed densely and there were amorphous materials like mucin around the tumor cells. Most of the tumor lesion was consisted of solid and trabecullar pattern (×200). C: There was partially the microcystic lesion like the adenoid cystic carcinoma (×200). D: Immunohistochemical staining of S-100 protein at the microcystic lesion. S-100 protein was expressed in the nucleus (×200).

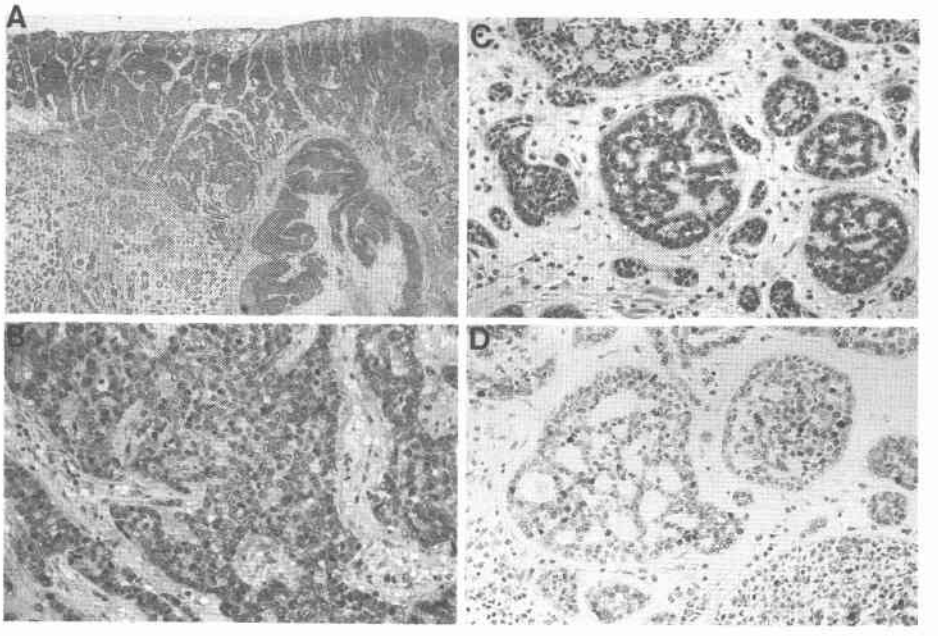

(**Fig. 5B**). 一部腺様嚢胞癌様の小嚢胞状構造が見られた(**Fig. 5C**). この部分はS-100染色で強く染色された(**Fig. 5D**). 病理診断は食道類基底細胞癌で, a_2, n_2, ly_0, v_2であった.

術後経過：患者は術後12日目より経口摂取を開始し, 25日目に退院した. 退院後, 他院に入院し, 予防的化学療法として, CDDP 75mg/m²×1日と5-FU 1,000mg/m²×4日の全身投与を施行した. 術後経過良好であったが, 6か月後に脳転移で再発した.

考　察

食道悪性腫瘍中の類基底細胞癌はまれな疾患とされている. その頻度はSuzukiら[3]の報告によると, 切除症例中の0.068%で, 剖検例中の0.4%とされている. 我々が検索しえた, 山本の報告[4]以降の症例は自験例を含めて30例である. 年齢, 性別は通常の扁平上皮癌と変わらず, 占居部位もImに最も多く見られている. 深達度はm, smの表在癌が多く報告されており, 類基底細胞癌が粘膜下腫瘍様の形態をとることが特徴であると考えられている. 自験例のような進行癌においては, 潰瘍を形成し扁平上皮癌と同様の形態をとるが, 腫瘍の辺縁に健常上皮に覆われている部分があるとされている[5]. 本例でも腫瘍尾側は食道胃接合部に位置し, 胃粘膜側へは粘膜下を潜り込むように進展していた. 遠隔転移に関しては, 肺転移が最も多く7例の報告があり, 次いで肝転移の6例だが, 類基底細胞癌で筋肉内に転移したという報告は過去にない(**Table 1**). 予後に関しては, Suzukiら[3]の全国集計では大部分が1年以内に死亡し, また奥島ら[5]も5年以上の生存例が17例中1例のみであり, 予後の悪さを強調しているが, 近年では早期癌症例[6]も報告されており, 早期発見例での予後は期待できると思われる.

類基底細胞癌の組織学的特徴は, 基底細胞に類似した小型の細胞が, 充実性ないし索状に配列して大型の癌巣を作って増殖し, 時に腺様の構造をとるとされている. しかし, 同様の形態は腺様嚢胞癌でも呈することがあり, 両者の鑑別は時に困難なこともある. 島ら[7]

Table 1 Summary of clinicopathologic findings of basaloid-squamous cell carcinoma of the esophagus in Japan (30cases)

Age	44-74(ave. 64)			
Sex	man : woman=25 : 5			
Location	Iu	2		
	Im	22		
	Ei	1		
	Ea	4		
	unknown	1		
Max. diameter	0.9-12.0cm(ave. 4.7cm)			
Depth of invasion	ep	1	a1	1
	mm	1	a2	9
	sm	12	a3	3
	mp	2	unknown	1
Lymph node metastasis	n0	14	n3	4
	n1	1	unknown	4
	n2	7		
Distant metastasis	Lung	7	Skin	1
	Liver	6	Muscle	1
	Bone	2	none	19

はbasaloid cellよりなる癌をbasaloid型食道癌と仮称し，その組織学的診断では，索状配列や扁平上皮癌との移行像を示した症例を類基底細胞癌，篩状構造や2層性腺管構造を示した症例を腺様嚢胞癌と判定し，さらに免疫組織学的にactin，vimentin，S-100などの筋上皮由来を示唆する抗体が陽性を示した症例を腺様嚢胞癌としている．また，落合ら[8]は染色により上皮性粘液と間質性粘液を判別し，腺様嚢胞癌には上皮性粘液が存在するとしている．しかし，症例によっては両者の混在したものも見られ，また扁平上皮癌との混在例も見られることより，これら三者の発生母地が共通であり，食道上皮基底細胞由来ではないかと述べている．本症例は腫瘍の大部分は索状または充実性胞巣状構造を示しているが，一部篩状構造を呈する部分も見られ，この部分はS-100による免疫染色で陽性となり腺様嚢胞癌との鑑別が問題となった．しかし，染色部位が一部に限られ，腫瘍の大部分はS-100陰性の充実性形態からなることより，最終的には類基底細胞癌と診断した．

悪性腫瘍の筋肉内転移はまれである．Menardら[9]は249例の筋肉転移症例のうち消化器系疾患は41例で，上部消化管悪性症例はそのうちの14例，全体の5.6%であったと報告している．筋肉転移を来たした食道癌の本邦報告例は食道癌術後1年目に左大腿部に転移を来たし，転移巣切除2週間後に肺転移を来たした1例のみである[10]．自験例は初発症状が左肩甲帯腫瘤で，はじめに転移巣が発見された．後に脳転移で再発したが類基底細胞癌の場合，リンパ行性よりも血行性転移が優位であり，予後不良とされる一因とも考えられている．

本例は他臓器転移を来たした食道癌症例であり，転移巣および原発巣ともに切除を行うことができた．遠隔転移のある食道癌症例にリンパ節郭清を加えた食道切除を行ったわけであるが，このような他臓器転移症例の食道癌の治療方針については藤田らは食道切除38例，非切除35例の検討を行っている．その結果，転移臓器の種類や数よりも，食道切除が行われたか否かが予後に影響を与え，リンパ節郭清は転移を遺残しない程度に必要であり，切除に制癌剤治療が併用された症例が非切除より予後の向上が期待できるとしている．しかし，他臓器浸潤例では非切除例と同じ予後であったとしている[11]．すなわち，他臓器浸潤と臓器転移の両方ある症例では食道切除の意義はないと述べている．本症例は術前にGaシンチなどで左肩甲部以外に転移がなく，さらに他臓器浸潤がないと診断し，リンパ節郭清を加えた胸部食道切除術を行った．術後に制癌剤の投与も加えたが，6か月目に脳転移で再発した．今後症例を重ね，本症例のような疾患に対する適切な手術方法と補助療法を検討する必要があると思われる．

文　献

1) 食道疾患研究会編：臨床，病理．食道癌取扱い規約．第8版．金原出版，東京，1992
2) Willis RA: Secondary tumors of voluntary muscle. The spread of tumor in the human body. 3rd ed. Butterworths, London, 1874, p281—282
3) Suzuki H, Nagayo T: Primary tumors of the esophagus other than squamous cell carcinoma surgical and autopsied materials in Japan. Int Adv Surg Oncol 3：73—109，1980
4) 山本　勇，塚田隆憲，白壁彦夫ほか：早期に広範な転移をきたした食道基底細胞癌の1例．日消外会誌　12：693—694，1979
5) 奥島憲彦，野原生史，渡嘉敷秀夫ほか：早期食道類基底細胞癌の1例．胃と腸　27：713—718，1992
6) 川口　晃，柴田純祐，内藤弘之：早期食道類基底細胞癌の1例．日消外会誌　27：892—896，1994
7) 島　一郎，掛川暉夫，山名秀明ほか：類基底細胞を特徴とした食道癌の臨床病理学的検討．日胸外会誌　41：2067—2074，1993
8) 落合登志哉，板橋正幸，廣田映五ほか：食道原発線

様嚢胞癌と類基底細胞癌の病理組織学的関係について．癌の臨 40：486—492，1994
9) Menard O, Parache RM: Muscle metastases of cancers. Ann Med Interne Paris 142：423—428，1991
10) 島貫公義，宮田道夫，佐竹賢仰ほか：食道癌根治術後に筋肉転移をきたした1例．日臨外医会誌 54：1911—1916，1993
11) 藤田博正，掛川暉夫，山名秀明ほか：臓器転移を有する進行食道癌の治療．消外 16：1825—1835，1993

A Case of Basaloid-squamous Cell Carcinoma of the Esophagus with Muscle Metastasis

Yasuhiko Miura, Chikara Kunisaki, Hidenobu Masui, Tetsuya Takahashi, Kenji Ohkubo* and Hiroshi Shimada
The Second Department of Surgery and *The Department of Pathology, Yokohama City University School of Medicine

We experienced a case of basaloid-squamous cell carcinoma of the esophagus with muscle metastasis. A 58-year-old man was admitted to the department of Orthopedic Surgery with a left shoulder tumor. It was diagnosed as a metastatic shoulder tumor by biopsy. Moreover, thickening of the wall of the lower esophagus was detected by computed tomography, and carcinoma of the esophagus was diagnosed by endoscopy. A curative operation for the shoulder tumor was performed. Two months later, he was operated on for esophageal cancer in our department. The patient had been well for 6 months after surgery, but brain metastasis was occurred after that. Histopathologically the tumor was basaloid-squamous cell carcinoma of the esophagus. About 30 cases of this carcinoma have been reported in Japa. We think that our case is very rare because of the muscle metastasis.

Reprint requests: Yasuhiko Miura The Second Department of Surgery, Yokohama City University School of Medicine
3-9 Fukuura, Kanazawa-ku, Yokohama City, 236 JAPAN