日消外会誌　31（1）：105～108，1998年

Meckel憩室による絞扼性イレウスの1例

藤沢湘南台病院外科
長　晴彦　塩澤　学　深野　史靖
田村　功　鈴木紳一郎

症例は66歳の男性．腹痛を主訴に近医を受診，ショックとなったため当院紹介受診．来院時腹部は著明に膨満しており，筋性防御を認めた．腹部CT，血液ガス所見より絞扼性イレウス，小腸壊死を疑い開腹術を施行した．術中所見では，頸部が長く頂部が嚢状を呈する憩室が回腸係蹄を結ぶように取り巻き絞扼していたため，回腸部分切除術を施行した．病理組織学検査で異所性胃粘膜は認めなかったが，憩室の発生部位よりMeckel憩室と診断した．Meckel憩室はさまざまな合併症を呈するが，今回の症例のように憩室に索状物や炎症を伴わずに，長い憩室自体が結び目をつくり，その中に小腸係蹄を絞扼するように取り巻いていた例は今回検索した範囲では本邦では本症例を含めて2例のみであり，極めてまれと考えられた．

Key words: knot in Meckel's diverticulum, strangulated ileus, intestinal necrosis

はじめに

Meckel憩室の合併症として，出血，穿孔，腸重積，腸閉塞などが報告されている[1)2)]．今回，われわれは憩室に癒着や索状物を伴わず，憩室自体が小腸係蹄を絞扼し，小腸壊死をきたしていた症例を経験したので，文献考察を加え報告する．

症　例

症例：66歳，男性

主訴：腹部膨満感，腹痛

既往歴，家族歴：特記すべきことなし．

現病歴：1996年11月22日朝より腹痛，腹部膨満感出現したため近医受診．症状軽快せず，ショックとなったため，同日当院紹介．

入院時現症：身長162cm，体重54kg，体温35.4°C，血圧90/40mmHg，脈拍94/分，整．眼瞼結膜に貧血を認めた．胸部所見は異常なし．腹部は全体的に膨隆し，上腹部を中心に圧痛，筋性防御を認めた．腸蠕動音は聴取しなかった．

入院時検査所見：白血球数が22,900/mm³と著明に増多，ヘモグロビン値は7.1g/dlと低下していた．CPKやカリウム値は異常を認めなかったが，血液ガス所見でpHが7.302，BEが−10.9mmol/lと著明な代謝性アシドーシスを認めた（**Table 1**）．

Table 1　Laboratory data on admission

WBC	22,900 /mm³	CPK	80IU/l
RBC	458×10⁶ /mm³	Glu	308 mg/dl
Hb	7.1 g/dl	Na	131 mEq/l
Ht	26.6 %	K	4.7 mEq/l
plt	41.9×10⁴ /mm³	Cl	102 mEq/l
CRP	6.1 g/dl	ABG	
BUN	19 mg/dl	pH	7.302
Cr	1.1 mg/dl	PaO_2	102.3 mmHg
GOT	18 IU/l	$PaCO_2$	28.3 mmHg
GPT	1 IU/l	BE	−10.9 mmol/l
AMY	61 IU/l		

腹部単純X線像：上腹部に多量の小腸ガス像を認めた（**Fig. 1**）．

腹部CT所見：腸管の拡張と腹水の貯留を認めた．腹腔内遊離ガス像は認めなかった．

以上より，絞扼性イレウスによる小腸壊死と診断し，開腹手術を施行した．

手術所見：全身麻酔下に開腹，淡血性の腹水を認めた．腹腔内を観察すると，回腸が約90cmにわたり絞扼されており，壊死に陥っていた（**Fig. 2**）．憩室は回腸末端より65cmの腸間膜反対側に発生し，頸部は細長く，頂部は嚢状を呈していた．炎症や索状物は認めず，長い憩室自体が結び目をつくり，その中に小腸係蹄を絞扼するように取り巻いていた（**Fig. 3**）．壊死腸管は憩室とともに切除した．

＜1997年10月1日受理＞別刷請求先：長　晴彦
〒252　藤沢市高倉2345　藤沢湘南台病院外科

Fig. 1 Abdominal X-ray at the onset showing distended intestine.

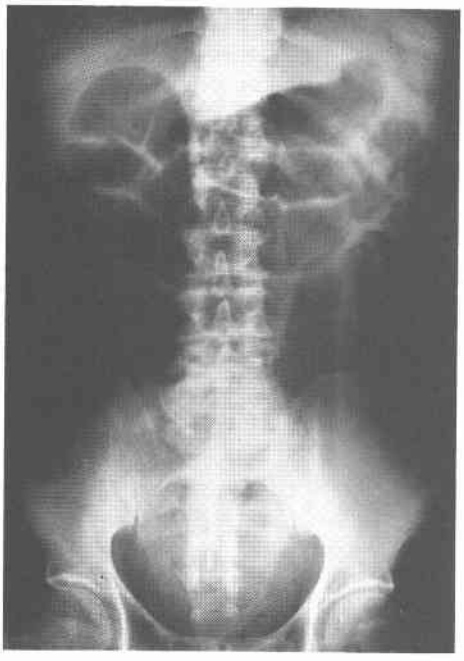

Fig. 2 Necrotic intestine was seen at 65cm from ileumend. It was strangulated by a long neck of diverticulum (↑). The ampulla (⇧) was a distal end of the diverticulum.

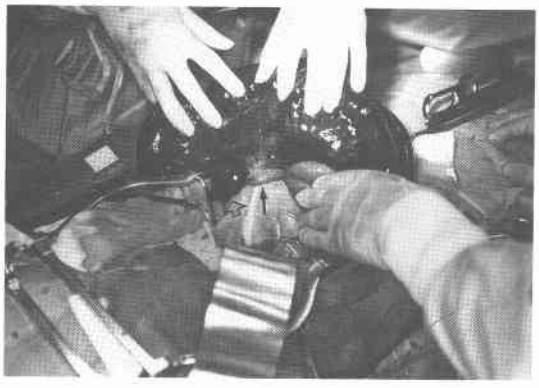

切除標本肉眼所見：憩室は全長約10cm で，長さ約5 cm，径約2cm の頸部を伴っていた（**Fig. 4**）．

病理組織学的所見：異所性粘膜は認めなかったが，腸管の全層を有していた（**Fig. 5**）．後天性の憩室が筋層を欠くのに対し，本症例では全層を有し，また，憩室が回腸末端に発生し，単発であることから，Meckel 憩室と診断した．

Fig. 3 The neck of diverticulum tied a loop of ileum and the loop was gangrenous in a tight knot.

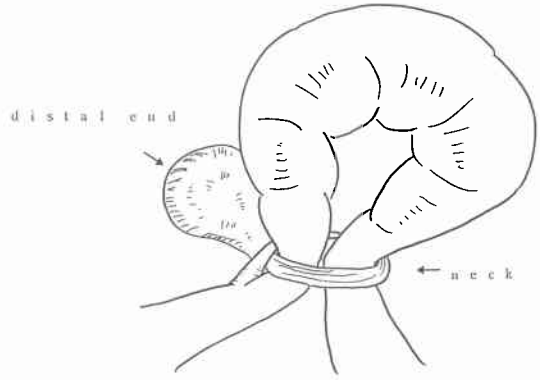

考　察

Meckel 憩室は通常では胎生6週頃に消失する卵黄腸管の遺残であり，その剖検上の頻度は1～2％と言われる[3]．合併症を呈する率は報告により異なり，対象年齢が低いほど高い傾向にある．Michas[4]は Meckel 憩室を有する症例のうち合併症を有する率は，10歳以下では75％，31～50歳では16.6％であったとしている．合併症の内訳でも年齢層により差異が見られる．全年齢層を対象とした山口ら[5]の報告では，腸閉塞が38.0％と最も多く，出血は11.3％であったとしている．一方，小児を対象とした山本ら[6]の報告では，出血が30.0％を占め，腸閉塞は12.0％であったとしている．

小児で出血が多い原因として，異所性粘膜の迷入頻度の差によるものが考えられている．一般に異所性粘膜の迷入率は小児で高く，山本らの報告では全体の52.0％に認められるとしている．成人で迷入率が低い理由としては，年齢とともに迷入した粘膜が退縮することなどが考えられるが，詳細な機序は不明である．

合併症を有する際，まず全身状態を正確に把握することが重要である．本邦では腸閉塞の合併が多く，中でも絞扼性イレウスは腸管壊死を起す可能性もあり，緊急手術の対象となりうる．腸管壊死の目安として疋田ら[7]は，臨床症状，画像診断に加え，生化学検査として pH 7.37以下，BE −6mEq/l 以下，CPK 500IU 以上，LDH 1,500IU 以上のいずれかを有する症例では腸管壊死の可能性が高いとしている．本症例では CPK 値の上昇は認めなかったが，pH 7.302，BE −10.9 mEq/l であったため，壊死を疑い開腹術を選択した．

通常，メッケル憩室に伴う絞扼性イレウスは周囲と

Fig. 4 The diverticulum was seen at the anal end of the necrotic intestine. It possessed a long neck and an ampulla at its distal end. No adhesion or a cord was seen.

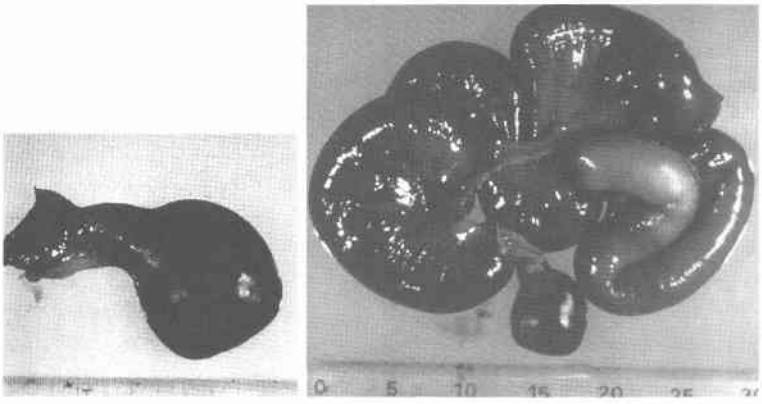

Fig. 5 Photomicrograph showing diverticulum with all layers of ileum. No ectopic mucosa was seen (HE stain ×100).

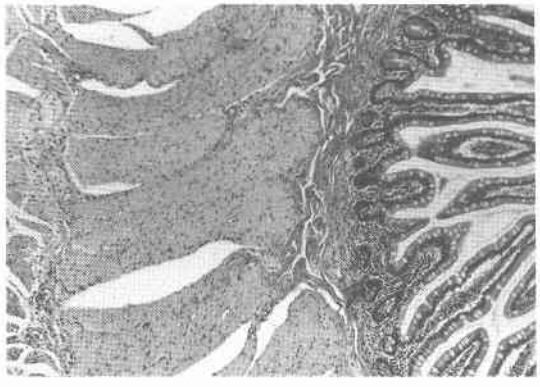

の癒着や索状物によるものが多くを占めている．今回の症例のように，長い憩室自体が結び目をつくり，その中に回腸係蹄を絞扼するように取り巻いていた例は非常にまれである．成書にその記載はあるものの，実際に症例として報告されているものは，本邦では1995年に高橋ら[8]が同様の1症例を，海外では Walsh[9]が6例を集計しているにすぎない．このような症例の特徴として Walsh は，憩室が長く，可動性があり，頂部が嚢状を呈していることを挙げている．高橋らの報告でも，ほぼ同様の特徴が見られる（**Table 2**）．

Meckel 憩室はこのように多彩な合併症を有し，今回の症例のように腸管壊死を起こすこともあるため，急性腹症の際には本症の存在も念頭に置くべきと考えられた．

Table 2 Two cases of strangurated ileus caused by a knot in Meckel's diverticulum

Reporter		Takahashi (1995)	Cho (1996)
Age		7	66
Sex		M	M
Complaint		nausea abdominal pain	abdominal pain abdominal distention
Abdominal CT		ascites, intestinal wall thickening	ascites
WBC (/mm³)		28,200	22,900
LDH (IU/l)		98	—
CPK (IU/l)		—	80
K (mEq/l)		5.3	4.7
pH		7.359	7.302
BE (mmol/l)		−6.8	−10.9
strangurated intestine		160cm	90cm
diverticulum	length	15cm	10cm
	location	30cm from ileumend	65cm from ileumend
	top	ampulla	ampulla
	neck	long	long (5cm)
	band	(−)	(−)
	adhesion	(−)	(−)
	ectopic mucosa	?	(−)

文　献

1) Johns TNP, Johns TNP, Wheeler JR, Johns FS: Meckel's diverticulum and Meckel's diverticulum disease. A study of 154 cases. Ann Surg **150**：241—256, 1959
2) Moor T, Johnston AOB: Complication of Meckel's diverticulum. Br J Surg **63**：453—454, 1976
3) 清成正智：卵巣出血を伴えるメッケル憩室の一例と自験例四例を含めて本邦に於けるメッケル憩室の統計的観察．日消病会誌　**61**：199—204, 1964
4) Michas CA: Meckel's diverticulum. Should it be excised incidentally at operations? Am J Surg **129**：682—685, 1975
5) 山口宗之，竹内節夫，村国　均ほか：99mTc により診断し得たMeckel憩室の1例と本邦報告例580例の統計的観察．臨外　**31**：1647—1651, 1976
6) 山本　弘，西　寿治，大浜用克ほか：Meckel 憩室の合併症—特に急性腹症を中心に—．小児外科 **27**：58—64, 1995
7) 疋田茂樹，掛川暉夫，溝手博義：術後イレウスの手術とそのタイミング．消外　**14**：1647—1656, 1991
8) 高橋茂樹，高橋浩司，川瀬弘一ほか：稀な形態をとったメッケル憩室による絞扼性イレウスの1例—絞扼の機序についての考察—．日小児外会誌 **31**：804—807, 1995
9) Walsh A: Knot in Meckel's diverticulum causing acute intestinal obstruction. Br J Surg **37**：475—476, 1950

A Case of Intestinal Obstruction due to a Knot in Meckel's Diverticulum

Haruhiko Cho, Manabu Shiozawa, Fumiyasu Fukano,
Isao Tamura and Shinichirou Suzuki
Department of Surgery, Fujisawa-Shounandai Hospital

A 66-year-old man with upper abdominal pain was admitted to the hospital. Abdominal CT and arterial blood gas data suggested the possibility of strangulated ileus and intestinal necrosis. During surgery, a diverticulum tied a loop of ileum and caused intestinal necrosis. Histopathological examination showed a diverticulum with all layers of the ileum. No ectopic mucosa was seen. Strangulation by a knot is the least known method of complicating Meckel's diverticulum. Such a type of diverticulum is characteristic in that it has a long neck and an ampulla at its distal end.

Reprint requests: Haruhiko Cho　Department of Surgery, Fujisawa-Shounandai Hospital
2345 Takakura, Fujisawa, 252 JAPAN