日消外会誌　31（5）：1057～1064，1998年

食道・胃接合部癌の臨床病理学的検討
―特に扁平上皮癌と腺癌の比較―

大分医科大学第2外科
村上　信一　　野口　　剛　　橋本　　剛
武野　慎祐　　平岡　善憲　　内田　雄三

切除された食道胃接合部癌のうち扁平上皮癌15例と腺癌36例を臨床病理学的に比較検討した．腫瘍の主な占居部位は扁平上皮癌ではEC 7例（46.7%）であり，腺癌ではCE 25例（69.4%）であり，腺癌の占居部位は扁平上皮癌のそれに比べて有意にCE領域に多かった（$p<0.01$）．扁平上皮癌の癌の食道側の距離は腺癌のそれに比べて有意に長かった（$p<0.01$）．左開胸・開腹症例の癌口側端から食道断端までの距離は開腹のみのそれよりも有意に長かった（$p<0.001$）．リンパ節転移では扁平上皮癌と腺癌ともに主に下部縦隔から腹部リンパ節に転移を認めた．扁平上皮癌の5年生存率は32.3%，腺癌のそれは16.1%で予後不良であった．癌の食道側の距離が食道裂孔を超える浸潤型の食道胃接合部癌に対しては，組織型を問わず左開胸・開腹による下部食道切除と胃全摘を行い，下部縦隔から腹腔内リンパ節を重点的にかつ合理的に郭清することが重要と思われた．

Key words: carcinoma of esophagogastric junction, squamous cell carcinoma, adenocarcinoma

はじめに

食道胃接合部癌の臨床病理学的検討の報告[1)~8)]は過去にも幾つかなされているが，扁平上皮癌と腺癌を詳細に比較検討した報告はほとんど無い．また，組織型，癌の食道側の長さおよびリンパ節転移の分布により開胸の必要性が問題となるところである．術式に関しても開腹のみで行うかまたは左開胸開腹まで行うかは施設によりさまざまで，その術式については，まだ一定の結論は出ていない．今回，食道胃接合部の扁平上皮癌と腺癌を臨床病理学的に比較検討することによって食道胃接合部癌の術式を検討した．

対象と方法

本検索においては，食道癌取扱い規約で定義された癌の粘膜浸潤部の中心が食道胃境界部より1cm以内に位置する癌を食道胃接合部癌とした．扁平上皮癌は食道癌取扱い規約[9)]に，腺癌は胃癌取扱い規約[10)]に基づいて組織学的分類を行った．

対象症例は1982年1月から1995年12月までに当教室で切除されたいわゆる食道胃接合部癌であり，スキルス胃癌の食道浸潤例は検索対象から除外した．その組織学的内訳は扁平上皮癌15例，腺癌36例の合計51例であった．

組織型を問わず上部消化管造影で癌の食道進展が食道裂孔を超える症例に対しては開胸開腹術を，食道裂孔を超えない症例に対しては開腹術を行った．しかし，癌の食道進展が食道裂孔を超える症例でも低肺機能で開胸できない症例に対しては開腹術を行った．さらに，開胸開腹術の中で癌の非連続性食道進展（すなわち壁内転移）を示す症例または術前検査（CTまたは超音波内視鏡検査）でNo. 105リンパ節に転移が疑われる症例に対しては右開胸開腹術を，それ以外の症例に対しては左開胸開腹術を行った．扁平上皮癌の術式は左開胸開腹10例（66.8%），右開胸開腹3例（20.0%），開腹のみ1例（6.6%），開腹・食道抜去1例（6.6%）であった．腺癌の術式は左開胸開腹15例（41.7%），右開胸開腹3例（8.3%），開腹のみ18例（50.0%）であった．扁平上皮癌では左開胸開腹が多かったのに対して，腺癌では開腹のみの術式が扁平上皮癌に比べて有意に多かった（$p<0.05$）（**Table 1**）．なお，開腹・食道抜去と開腹のみの手術を行った扁平上皮癌の2例は癌の食道側の距離が食道裂孔を超えていたが，低肺機能のため開胸を行うことができなかった症例である．

なお，累積生存率はKaplan-Meier法により計算し，

＜1998年2月12日受理＞別刷請求先：村上　信一
〒879-5593　大分県大分郡挾間町医大が丘1－1　大分医科大学第2外科

それぞれ一般化 Wilcoxon を用い検定した．また，有意差検定には t 検定または χ^2検定を用いた．

結　果

(1) 年齢，性差

扁平上皮癌の平均年齢は65.9±5.8歳 (mean±SD) であり，腺癌の平均年齢は69.0±9.0歳であった．扁平上皮癌の男女比は男15例中11例(73.3%)，女15例中4例 (26.7%) であり，腺癌の男女比は男36例中29例 (80.6%)，女36例中7例 (19.4%) であった．年齢，性差ともに扁平上皮癌と腺癌との間に有意差はなかった．

(2) 占居部位

扁平上皮癌の腫瘍の占居部位は EC 15例中7例 (46.7%)，E=C 15例中5例 (33.3%)，CE 15例中3例 (20.0%) であり，腺癌の腫瘍の占居部位は EC 36例中6例 (16.7%)，E=C 36例中5例 (13.9%)，CE 36例中25例 (69.4%) であった．腺癌では扁平上皮癌に比べて有意に CE を占める症例が多かった ($p<0.01$) (**Table 2**)．

(3) 癌の肉眼的大きさおよび肉眼型

扁平上皮癌の大きさの平均は7.4±1.8cm (mean±SD) であり，腺癌の大きさの平均は6.3±2.1cm であり，両者間に有意差を認めなかった．扁平上皮癌の肉眼型は1型15例中1例 (6.7%)，2型15例中9例 (60.0%)，3型15例中4例 (26.6%)，O-IIc 15例中1例 (6.7%) であった．一方，腺癌の肉眼型は1型36例中2例 (5.6%)，2型36例中15例 (41.6%)，3型36例中19例(52.8%)であり，両者間に有意差を認めなかった (**Table 2**)．

(4) 組織学的壁深達度

扁平上皮癌では a1～a2までの比較的深い症例が15例中11例 (73.3%) と多かったのに対して，腺癌では t2までの比較的浅い症例が36例中19例 (52.8%) と多かった ($p<0.05$) (**Table 2**)．

(5) リンパ管侵襲と静脈侵襲および浸潤増殖様式

リンパ管侵襲は扁平上皮癌で15例中11例 (73.3%)，腺癌で36例中34例 (94.4%) で腺癌のリンパ管侵襲の頻度が有意に高かった ($p<0.05$) (**Table 2**)．リンパ管侵襲の局在を食道側と胃側に分けてみると，扁平上皮癌では EC と E=C 症例において11例中2例に食道側のみにリンパ管侵襲が認められた．一方，腺癌では CE 症例において34例中12例に胃側のみにリンパ管侵襲がみられた(**Table 3**) (**Fig. 1A, 1B**)．静脈侵襲は扁平上皮癌で15例中6例(40.0%)，腺癌で36例中18例 (50.0%) で両者間に有意差を認めなかった (**Table 2**)．浸潤増殖様式は扁平上皮癌で INFα 15例中4例 (26.7%)，INFβ 15例中9例 (60.0%)，INFγ 15例中2例 (13.3%)，腺癌で INFα 36例中5例 (13.9%)，INFβ 36例中20例 (55.6%)，INFγ 36例中11例 (30.5%) であった．

(6) リンパ節転移

リンパ節転移陽性例は扁平上皮癌では15例中9例 (60.0%) であったのに対して，腺癌では36例中31例 (86.1%)であり，腺癌のリンパ節転移は扁平上皮癌に比べて有意に高率であった ($p<0.05$) (**Table 2**)．

術式別にリンパ節転移の分布をみると，扁平上皮癌のリンパ節転移は右開胸・開腹および左開胸・開腹ともに No. 111，110の下部縦隔リンパ節と腹部リンパ

Table 1　Operative procedure of carcinoma of esophagogastric junction

Operative procedure	SCC	Adeno
	$p<0.05$	
Left thoracotomy	10(66.8)	15(41.7)
Right thoracotomy	3(20.0)	3(8.3)
Blunt dissection	1(6.6)	0(0.0)
Trans-abdominal	1(6.6)	18(50.0)

SCC, Squamous cell carcinoma : Adeno, Adenocarcinoma

Table 2　Clinicopathological features of carcinoma of esophagogastric junction

Location / ly(+)	EC		E=C		CE		Total
	SCC	Adeno	SCC	Adeno	SCC	Adeno	
Esophagus・Stomach	5	6	2	5	2	11	31
Esophagus	1		1				2
Stomach						12	12
Total	6	6	3	5	2	23	45

SCC, Squamous cell carcinoma ; Adeno, Adenocarcinoma

Table 3 Lymph vessel invasion of each carcinoma accor ding to location

	SCC(%)	Adeno(%)
Location	p<0.05	
EC	7(46.7)	6(16.7)
E=C	5(33.3)	5(13.9)
CE	3(20.0)	25(69.4)
Tumor size(cm)		
mean	7.4±1.8	6.3±2.1
Macroscopic type		
1	1(6.7)	2(5.6)
2	9(60.0)	15(41.6)
3	4(26.6)	19(52.8)
0-II c	1(6.7)	0(0.0)
Tumor depth	p<0.05	
ep～sm(t_1)	1(6.7)	0(0.0)
mp(t_2)	2(13.4)	19(52.8)
a_1～a_2(t_3)	11(73.2)	12(33.3)
a_3(t_4)	1(6.7)	5(13.9)
Lymph vessel invasion	p<0.05	
ly(−)	4(26.7)	2(5.6)
ly(+)	11(73.3)	34(94.4)
Vein invasion		
V(−)	9(60.0)	18(50.0)
V(+)	6(40.0)	18(50.0)
Lymphnode metastasis	p<0.05	
n(−)	6(40.0)	5(13.9)
n(+)	9(60.0)	31(86.1)

SCC, Squamous cell carcinoma ; Adeno, Adenocarcinoma

(主に No. 1, 2, 3, 7リンパ節)に転移を認めた．その中で癌の食道側の距離が食道裂孔を超える症例は下部縦隔リンパ節と腹部リンパ節に，食道裂孔を超えない症例は腹部リンパ節のみに転移を認めた(**Fig. 2**)．一方，腺癌のリンパ節転移は右開胸・開腹および左開胸・開腹ともに食道への壁内転移を示し左 No. 104と No. 108リンパ節に転移を認めた1例を除けば No. 111, 110の下部縦隔リンパ節と腹部リンパ節(主に No. 1, 2, 3, 7, 11リンパ節)に転移を認めた．開腹のみの症例においても主に No. 1, 2, 3, 7リンパに転移を認めた．その中で癌の食道側の距離が食道裂孔を超える症例は下部縦隔リンパ節と腹部リンパ節に，食道裂孔を超えない症例は腹部リンパ節のみに転移を認めた(**Fig. 3**)．

(7) 癌の肉眼的食道側の距離

癌の肉眼的食道側の距離は連続性（すなわち壁内浸潤）または非連続性（すなわち壁内転移）の2つに分類される．組織別の癌の肉眼的連続性食道側の距離は，扁平上皮癌3.3±1.16cm (mean±SD, n=15)，腺癌2.4±1.01cm (mean±SD, n=35) で，扁平上皮癌の食道側の距離は腺癌のそれに比べて有意に長かった ($p<0.01$) (**Fig. 4**)．一方，腺癌の1例に壁内転移を示した症例を認めた．

Fig. 1 Microphotographs of the tumors (H.E. stain) represent lymph vessel invasion of 12 cases of 36 cases which was located only in the stomach. Primary tumor (A) was diagnosed as mucinous adenocarcinoma. Lymph vessel invasion was seen in submucosal layer of the stomach (B). (A: ×50, B: ×130)

A
B

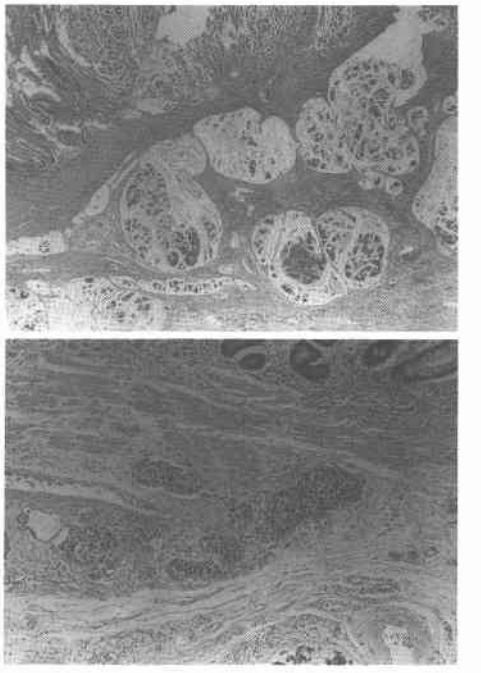

(8) 癌の口側端から食道断端までの肉眼的距離とow

扁平上皮癌と腺癌ともに左開胸・開腹を行った症例の癌の口側端から食道断端までの肉眼的距離は4.8±1.71cm (mean±SD, n=25) で，開腹のみのそれは2.3±0.66cm(mean±SD, n=19)であった．したがって，癌の口側端から食道断端までの肉眼的距離は左開胸・開腹を行った症例の方が開腹のみよりも有意に長かった ($p<0.001$) (**Fig. 5**)．なお，浸潤型で癌浸潤が食道裂孔を超えている扁平上皮癌症例に対して，塵肺による低肺機能のため経腹的に食道切除を行った1例が ow (+) であった．

Fig. 2 Rate of lymph node metastasis of squamous cell carcinoma according to operative procedure.
RT, right thoracotomy ; LT, left thoracotomy ; TA, trans-abdominal approach ; BD, blunt dissection
number in open circle indicates the percentage of lymph nodes which are positive to metastasis.

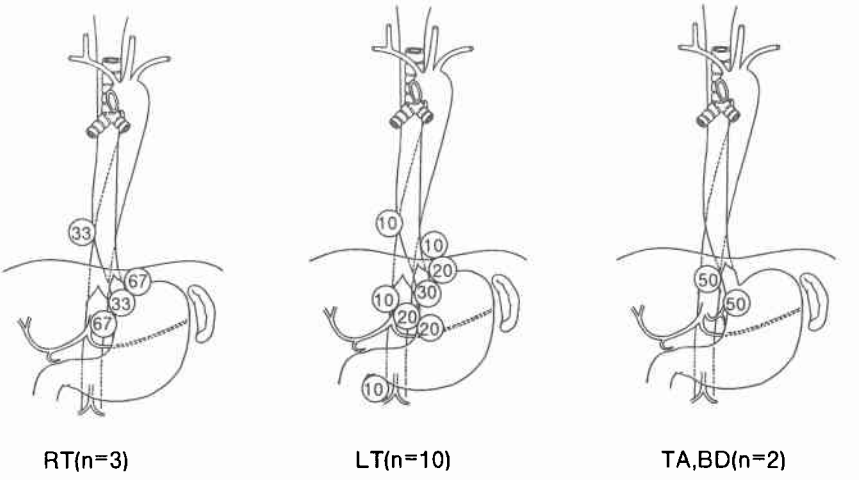

Fig. 3 Rate of lymph node metastasis of adenocarcinoma according to operative procedure.
RT, right thoracotomy ; LT, left thoracotomy ; TA, trans-abdominal approach
number of open circle ; %

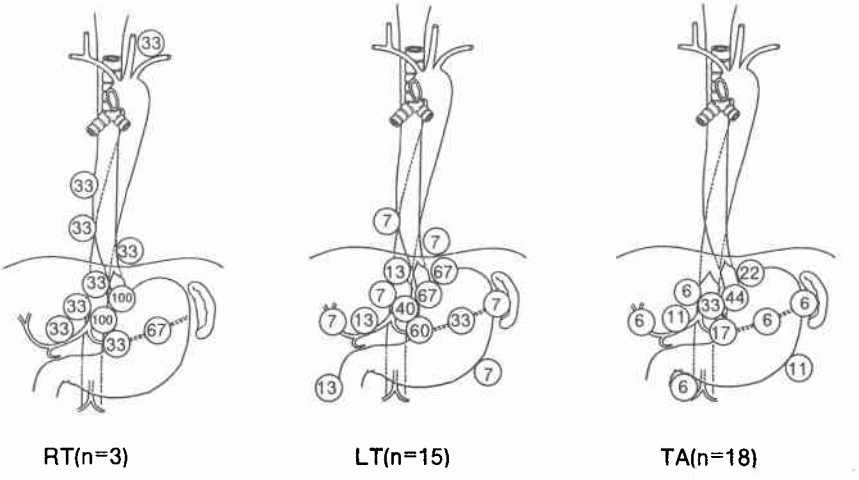

(9) stage

扁平上皮癌はstage 0が1例，stage I 1例，stage II 2例，stage III 9例，stage IV 2例であるのに対して，腺癌はstage Ib 5例，stage II 4例，stage IIIa 10例，stage IIIbが4例，stage IVa 4例，stage IVb 9例であり，統計学的に有意差を認めなかった．

(10) 切除度

扁平上皮癌の切除度はC0 2例，CI 1例，CII 3例，CIII 9例であるのに対して，腺癌の切除度はA 9例，B 19例，C 8例であった．扁平上皮癌の治癒切除例はCIIとCIIIの12例，非治癒切除例はC0とCIの3例であり，腺癌の治癒切除例はAとBの38例，非治癒切除

Fig. 4 Macroscopic length of esophageal development in carcinoma of esophagogastric junction according to histological type.
Patients with squamous cell carcinoma had significantly longer esophageal development of carcinoma than those with adenocarcinoma.
SCC, Squamous cell carcinoma; Adeno, Adenocarcinoma

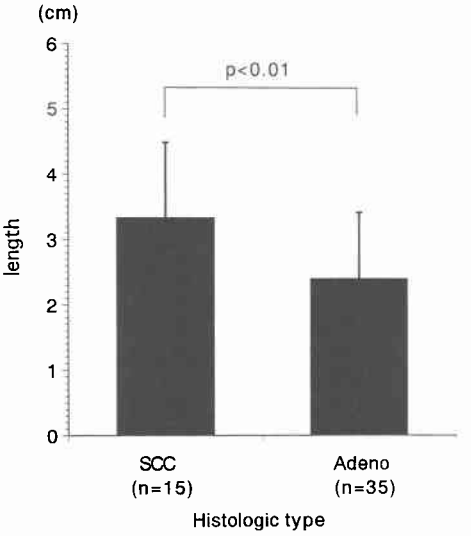

Fig. 5 Macroscopic length from proximal site of carcinoma to esophageal edge according to operative procedure.
Patients with left thoracotomy had significantly longer normal esophagus than those with trans-abdominal approach.
LT, Left thoracotomy; TA, Trans-abdominal approach

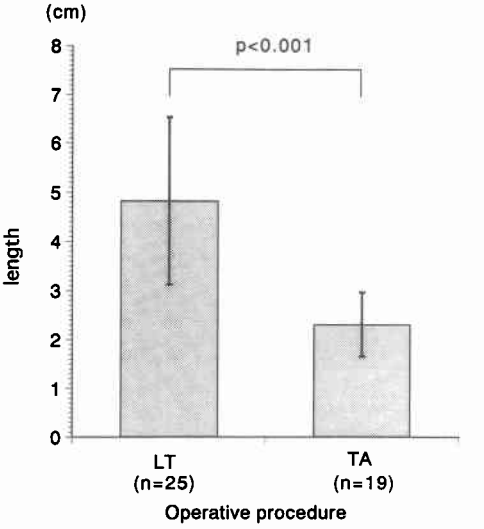

例はCの8例であり，統計学的有意差を認めなかった．

(11) 予後

扁平上皮癌の5年生存率は32.3%，腺癌の5年生存率は16.1%であり統計学的には有意差を認めなかったが扁平上皮癌の5年生存率は腺癌に比べて高い傾向にあった(**Fig. 6**)．同様に，深達度，リンパ節転移，stage，根治度で扁平上皮癌と腺癌の5年生存率を比較検討したが統計学的有意差は認めなかったが，扁平上皮癌の5年生存率が腺癌のそれに比べて高い傾向にあった．

Fig. 6 Cumulative survival curves of the patients with carcinoma of esophagogastric junction according to histological type.
N.S.; not significant

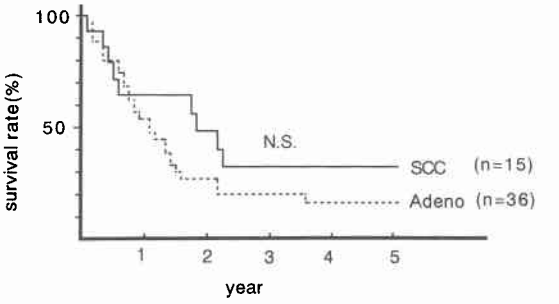

考　察

西ら[1)~3)]によれば，癌の中心が食道粘膜と胃粘膜との接合部の上下1cm以内のものを食道胃境界部癌とし，癌の中心が接合部より2cm以内のものを噴門部癌としている．また，食道胃接合部癌の名称は食道癌取扱い規約[9)]では食道胃接合部(噴門部)にまたがる癌と定義し，癌腫の占める割合によりEC，E=C，CEとすると記載されている．

占居部位は扁平上皮癌ではEC領域に多い傾向があり，腺癌では扁平上皮癌に比べて有意にCE領域に多く認められた．このことは食道胃接合部癌の組織発生を考える際，扁平上皮癌は食道扁平上皮より発生し，腺癌は胃噴門腺より発生する可能性を示唆する上で興味ある所見と思われた．肉眼型は諸家の報告例[4)5)]と一致して扁平上皮癌では2型が15例中9例と限局型が多いのに対して，腺癌ではBorrmann 3型が36例中19例と浸潤型が幾分多い傾向にあった．一方，深達度では扁平上皮癌では諸家の報告例[5)6)]と同様にa1～a2まで

の比較的深い症例が15例中11例（73.3%）と多かったのに対して，腺癌では36例中19例（52.8%）がt2までの比較的浅い症例であった．また，脈管侵襲についても熊谷ら[6]の報告例と同様に扁平上皮癌および腺癌ともにリンパ管侵襲を高頻度に認め，扁平上皮癌は食道側で，腺癌は胃側でリンパ管侵襲が多くみられた．

三戸ら[7]によれば，食道胃境界部の扁平上皮癌では右噴門リンパ節のみか腹腔動脈リンパ節のみに認められたと報告している．また，五島ら[11]は下部食道癌(ECまたはE=C）の45%に下部縦隔リンパ節と腹腔内リンパ節に転移を認めたと報告している．我々の症例も同様に扁平上皮癌と腺癌ともにそのリンパ節転移は腹腔内リンパ節と，癌の食道側の距離が食道裂孔を超える症例では壁内転移を示して腺癌の1例を除いて下部縦隔リンパ節に限局していた．したがって，食道胃接合部癌症例では組織型を問わず腹部リンパ節と下部縦隔リンパ節(No. 110, 111, 112)を重点的に郭清する必要があると思われた．

切除経路を決定する場合，癌の食道側の距離および縦隔リンパ節転移の有無が問題となる．内田ら[12]によれば，噴門部癌の食道側の距離は連続性（すなわち壁内浸潤）と非連続性（すなわち壁内転移）にわけて考えるのが妥当であるとしている．連続性症例では，口側切断部位は肉眼的に限局型のものでは腫瘍縁より約3cm，浸潤型で約5cmとするのが妥当であり，十分な食道の切離を行うには心肺機能が良好であれば開胸が必要となる場合があると報告している[12]．我々の症例において扁平上皮癌の食道側の距離は腺癌のそれに比べて有意に長かった．このことは特に組織型が扁平上皮癌である場合，腺癌よりも長い食道の切除が必要であり，開胸が必要となる場合が多いことが示唆された．さらに，我々の症例においては組織型を問わず扁平上皮癌と腺癌ともに左開胸・開腹の方が開腹のみよりも有意に長く正常食道を切除することができたため，浸潤型の癌でも左開胸・開腹症例ではow（+）症例は1例も見られなかった．しかし，内田ら[13]および北島[14]は噴門部癌の術式として開胸および過大の侵襲をできるだけ避ける目的で本術式にさらに追加して胸骨縦切開・経横隔膜的または後縦隔経路の術式を提唱している．我々の症例において癌浸潤が食道裂孔を超えた症例は1例を除いて肺機能が良好であったため積極的に左開胸・開腹を行い十分な長さの食道を切除したことでow（+）症例はなかった．しかし，浸潤型で癌浸潤が食道裂孔を超えている扁平上皮癌症例に対して経腹的に食道切除を行った1例がow（+）であった．本症例は低肺機能で開胸できなかった症例であるが，ow（−）にするためには内田ら[13]が提唱しているように胸骨縦切開・経横隔膜的に食道切除を行うべき症例であったと思われた．

しかし，その内田ら[12][13]の報告は噴門部癌の食道進展のみからみた術式しか論じておらず，リンパ節転移については検討していない．今回われわれが検討したリンパ節転移状況からみると扁平上皮癌と腺癌ともに癌の食道側の距離が食道裂孔を超える症例のみに下部縦隔リンパ節に転移を認めた．以上より，食道胃接合部癌の術式を決定する重要な因子は癌の食道側の距離と縦隔リンパ節転移の有無であると思われた．したがって，癌の食道側の距離が食道裂孔を超える食道胃接合部癌症例では，扁平上皮癌と腺癌ともにow（+）症例をなくすためにも開胸が可能であれば左開胸・開腹下に下部食道切除と胃全摘を行い下部縦隔リンパ節と腹部リンパ節を重点的に郭清することが望ましいと思われた．一方，癌の食道側の距離が食道裂孔を超えない食道胃接合部癌症例では組織型を問わず経腹的に腹腔内リンパ節を重点的に郭清することが重要であると思われた．

また内田ら[8][15]によれば，非連続性症例では術後の残存食道壁内の癌の再発を認めたことより，右開胸下に食道癌症例と同様の切除，郭清を行う必要があると報告している．今回右開胸・開腹を行った6例中1例はIu領域まで食道の壁内転移を認めた腺癌症例であった．本症例は右開胸・開腹下に食道切除・再建と3領域郭清を行うことにより，術後残存食道壁内に癌の再発を認めず良好な術後経過を得た．なお本症例は左No. 104とNo. 108に組織学的なリンパ節転移が見られた．一方，豊田ら[16]によれば，癌の食道側の距離が2cm以上の食道胃境界領域癌の胸腔内リンパ節転移率はNo. 107が33.3%，No. 108が31.3%であったと報告している．また，内田ら[8]によれば肉眼的にNo. 108リンパ節への転移が疑われる症例ではNo. 105リンパ節まで郭清する必要性を報告している．以上より，術前にNo. 107, 108, 105を含めた中部から上部縦隔リンパ節に転移が疑われる症例では右開胸・開腹を行い中部から上部縦隔リンパ節を郭清する必要があると思われた．しかし，今回の検討では右開胸・開腹を行った6例中5例に術前のCTまたは超音波内視鏡でNo. 105リンパ節に転移が疑われ右開胸・開腹を行ったが，中部から上部縦隔リンパ節は組織学的には全例転移陰

性であった．したがって，右開胸・開腹を行った6例中5例に中部から上部縦隔リンパ節に組織学的にはリンパ節転移が見られなかったことより，癌の食道側の距離が食道裂孔を超える食道胃接合部癌の術式は右開胸・開腹よりも左開胸・開腹下に下部縦隔リンパ節と腹部リンパ節を重点的に郭清する術式のほうがより合理的であると思われた．

さらに，磯野ら[17]によれば，口側断端の癌遺残例は限局型に比べて浸潤型の方が多いと報告しているが，我々の症例でも浸潤型で癌浸潤が食道裂孔を超えている症例に対して経腹的に食道切除を行った1例がow(+)であった．また，リンパ節転移の分布は今回の検討では扁平上皮癌と腺癌ともに主に腹腔内リンパ節と下部縦隔リンパ節に限局していたことより，癌の食道側の距離が食道裂孔を超えている食道胃接合部癌では肺機能が開胸に耐えうるならば，組織型を問わず，扁平上皮癌と腺癌ともに左開胸・開腹による下部食道切除と胃全摘を行い下部縦隔リンパ節と腹部リンパ節を郭清する術式は合理的な術式の1つと思われた．その手術方法として西ら[18]，秋山ら[19]および三輪[20]は左胸腹連続切開法を推奨している．一方，扁平上皮癌の場合多発食道癌の報告例[21]があることから，口側食道における副病巣の有無を術前に色素内視鏡で確認する事が重要であると思われた．我々の教室でも，全例に色素内視鏡を行っており，副病巣を完全に切除することを心がけていることで，今までに全例に副病巣の遺残を認めていない．

Sogaら[22]によれば食道胃接合部癌の5年生存率は28.1%と不良であり，我々の症例でも扁平上皮癌の5年生存率32.3%，腺癌の5年生存率16.1%と同様に予後不良であった．その理由として西ら[3]はこの領域はリンパ管が豊富なため完全郭清は困難であり，さらに開胸・開腹による過大侵襲のため直死率および術後合併症の頻度が高いことを挙げている．また，種村ら[23]によれば噴門部癌の食道浸潤症例の予後は23.0%と不良であるが，それは縦隔リンパ節の郭清を徹底的に行わなかったことによると報告している．したがって，食道胃接合部癌の予後向上のためには癌の食道側の距離が食道裂孔を超え，肺機能が開胸に耐えうる症例に対しては，組織型を問わず，扁平上皮癌と腺癌ともに左開胸・開腹による下部食道切除と胃全摘を行い，下部縦隔から腹腔内リンパ節を重点的にかつ合理的に郭清することが重要と思われた．

なお，本論文の要旨は第44回日本消化器外科学会総会（1994年7月，富山市）において発表した．

文　献

1) 西　満正，加治佐隆，阿久根務ほか：噴門癌について—食道胃境界部癌の提唱—．外科診療　15：1328—1338，1973
2) 西　満正，太田恵一朗，土屋繁裕：食道・胃境界部癌．外科診療　28：1299—1307，1986
3) 西　満正，野村秀洋，加治佐隆ほか：食道・胃境界領域癌の外科的治療の問題点．胃と腸　13：1497—1507，1978
4) 村山　公，佐藤博信，武谷克重ほか：食道胃接合部癌(E=C)の検討—扁平上皮癌と腺癌の対比について—．日大医誌　48：691—695，1989
5) 母里正敏，高田俊夫，石橋経久ほか：食道胃接合部癌(C=E)の臨床病理学的検討．外科　46：1531—1534，1984
6) 熊谷一秀，卜部元道，林田康男ほか：食道胃接合部癌(C=E癌)の臨床病理学的検討—食道側および胃側浸潤形態からみて—．臨外　40：1739—1742，1985
7) 三戸康朗，中村輝久，井口　潔：食道噴門境界部癌の臨床病理学的特性について．日外会誌　72：1328—1330，1971
8) 内田雄三，調　亟治：右開胸開腹による食道浸潤胃癌の手術．消外　11：1595—1607，1988
9) 食道疾患研究会編：臨床・病理　食道癌取扱い規約．第8版．東京，金原出版，1992
10) 胃癌研究会編：胃癌取扱い規約．改訂第12版．東京，金原出版，1993
11) 五島英迪，和田達雄，小泉博義ほか：下部食道噴門癌の外科的治療．日消外会誌　9：670—705，1976
12) 内田雄三，三浦敏夫，原田嘉英ほか：噴門部癌の食道進展に関する検討．外科　33：1132—1139，1971
13) 内田雄三，小武康徳，松尾和彦ほか：噴門部癌の手術術式—とくに胸骨縦切開・経横隔膜的経路の適応に関する検討—．外科　39：965—969，1977
14) 北島政樹：胸骨縦切開，縦隔経路による食道噴門部癌の手術．外科　54：965—969，1992
15) 内田雄三，小武康徳，羅　向ほか：術後再発からみた上部胃癌の食道壁内非連続性進展巣の意義—とくに外科治療上の問題点について—．外科診療　20：72—79，1978
16) 豊田澄男，太田博俊，大橋一郎ほか：食道胃境界領域癌の外科治療—とくに胸腔内リンパ節転移について—．日消外会誌　13：165—171，1980
17) 磯野可一，佐藤　博，植松貞夫ほか：手術術式と予後，予後を左右する因子．消外　2：1449—1462，1979
18) 西　満正，太田恵一郎：左斜め胴切り胸腹連続切開(斜胴法)による食道浸潤胃癌の手術．消外　11：1582—1593，1988
19) 秋山　洋，鶴丸昌彦，小野由雅ほか：左胸腹連続切

開法による食道浸潤胃癌の手術．消外 11：1571—1580，1988
20) 三輪晃一：腹部食道・噴門部癌に対する標準術式．外科治療 70：510—517，1994
21) 溝淵俊二，加藤抱一，日月裕司ほか：多発食道癌の臨床病理学的検討．日消外会誌 24：2320—2325，1991
22) Saga J, Ohyama S, Suzuki T et al: Carcinomas involving the esophagogastric junction. Int Surg 75：205—207，1990
23) 種村広巳，田中千凱，伊藤隆夫ほか：噴門部癌切除症例の検討．胃と腸 19：1699—1705，1986

Clinicopathological Study of Carcinoma of Esophagogastric Junction —Comparison of Squamous Cell Carcinoma and Adenocarcinoma—

Shin-ichi Murakami, Tsuyoshi Noguchi, Tsuyoshi Hashimoto, Shin-suke Takeno, Yoshinori Hiraoka and Yuzo Uchida
Department of Surgery II, Oita Medical University

Clinicopathological studies of carcinoma of the esophagogastric junction were performed in comparison with 15 cases of squemous cell carcinoma and 36 cases of adenocarcinoma. Tumors of 7 patients with squamous cell carcinoma (46.7%) were located in the esophagus mainly located involving the esophagogastric junction (EC), and those of 25 patiens with adenocarcinoma (69.4%) were distributed in the stomach mainly located involving the esophagogastric junction (CE). The incidence of adenocarcinomas located in the CE was significantly higher than for that of squemous cell carcinomas ($p<0.01$). Patients with squamous cell carcinoma had significantly longer esophageal distance of carcinoma than those with adenocarcinoma ($p<0.01$). In so patients receiving left thoracotomy the distance from the proximal edge of the carcinoma to the resected esophageal edge was significantly longer than that in those operated on by the trans-abominal approach ($p<0.001$). The majority of patients with tumors with characteristics intermediate between squamous cell carcinoma and adenocarcinoma had metastasis of the lower mediastinal and abdominal lymph nodes. The 5-yer survival rates for patients with squamous cell carcinoma and adenocarcinoma were 32.3% and 16.1%, respectively, and both had a poor prognosis. Therefore,it is important for patients with carcinoma of the esophagogastric junction involving the esophageal hiatus that lower esophagectomy and total gastrectetomy with left thoracotomy and laparatomy are preformed regardless of the histological type, along with intensive and reasonable lymph node dissection of lower mediastinal and abdominal lymph nodes.

Reprint requests: Shin-ichi Murakami Department of Surgery II, Oita Medical University
Hasama-machi, Oita 879-5593, JAPAN