日消外会誌　31（5）：1073～1077，1998年

開胸開腹下肝切除例における術後合併症の検討

鹿児島大学医学部第1外科
北薗　正樹　　田辺　　元　　浜之上雅博
上野　信一　　愛甲　　孝

開胸開腹下の肝切除における術後合併症の発生状況と，合併症発生に関与する因子についてretrospectiveに検討した．対象は過去5年間の肝細胞癌肝切除114例中，右葉系の切除を行った開腹例45例，開胸腹例（右開胸腹連続切開）32例である．両群の年齢，臨床病期，腫瘍径に差はなかったが，切除部位は開胸腹群で上区が多かった（$p<0.01$）．術後合併症の発生率，内容も両群間に差はなかった．開胸腹群の術後合併症発生状況をA群（合併症なしを含む；n＝24），B群（ビリルビン値10mg/dl以上またはDIC発生；n＝8）とし，比較すると，B群は，A群に比べ年齢が高く（$p<0.01$），腫瘍が肝静脈根部と近接する症例が多く（$p<0.01$），肝門部阻血未施行例が多かった（$p<0.05$）．開胸腹下肝切除においては，高齢者や肝静脈根部腫瘍近接症例では術後重症合併症をきたしやすく，術中肝静脈よりの出血コントロールが重要である．

Key words: hepatic resection, thoraco-abdominal approach, postoperative complication

はじめに

肝切除に際し，局所への易到達性や切除後残肝への侵襲軽減を企図し，開胸開腹アプローチで術野を展開することはまれではない．しかしながら，開腹のみのアプローチに比べ，呼吸・循環機能への悪影響による術後合併症増加も懸念される[1]．そこで，開胸開腹下肝切除例における術後合併症発生状況を開腹アプローチ例と比較し，さらに開胸開腹肝切除における重症合併症の発生に関与する因子をretrospectiveに検討した．

対象および方法

1991年～1995年までの5年間に鹿児島大学第1外科にて切除された肝細胞癌症例は，絶対非治癒切除21例を除く114例であった．それらの症例中，右葉系の切除を行った開腹のみのアプローチ（開腹群）45例，開胸開腹アプローチ（開胸腹群）32例を対象とした．検討項目は，①開腹群と開胸腹群における背景因子と術後合併症の比較，②開胸腹群における術後重症合併症の発生に関与する因子である（開胸腹群中，経過良好または術後軽度合併症併発例をA群，重症合併症併発例をB群とし，両群を比較した）．

開胸腹アプローチの適応は，腫瘍占居部位，血液生化学検査に加え，右葉切除を想定した場合のvolumetry[2]（40％以上），予後得点[3]（50点以上），histological activity index（HAI）score[4]（6点以上）による肝予備能評価から，右葉切除不能で縮小手術の必要な症例とした．開胸法は第7または8肋間開胸の右開胸開腹連続斜切開で，横隔膜を10～15cm切開した．術後合併症の定義は，術後血清総ビリルビン値10mg/dl以上の上昇，またはdisseminated intravascular coagulopathy（DIC）を併発した場合を重症，他を軽症または経過良好とした．統計学的解析はχ^2検定およびWilcoxon検定を適宜用い，危険率5％未満を有意とした．

結　果

1．開腹群と開胸腹群の比較

① 背景因子

両群を比較すると，年齢，Child分類，腫瘍径では差はみられなかった（**Table 1**）．切除部位では，前後区域ごとの差はなかったが，右葉上区の関与は開胸腹群に有意に多かった（$p<0.01$）．

② 術後合併症の発生頻度と内容

術後合併症の発生頻度は開腹群45例中22例（49％），開胸腹群32例中17例（53％）と両群間に差はみられなかった（**Table 2**）．術後合併症の内容は，高ビリルビン血症，術後出血，肺炎，膿瘍形成，胸腹水，胆管炎，DICなどみられたが，両群間に差はみられなかった．

＜1998年1月14日受理＞別刷請求先：北薗　正樹
〒890-0075　鹿児島市桜ヶ丘8－35－1　鹿児島大学第1外科

Table 1 Background factors of abdominal or thoraco-abdominal approach in cases with hepatic resection associated with right lobe

Factors	Abdominal approach n=45	Righr thoraco-abdominal approach n=32	p
Age	61.2	60.0	NS
Child's classification (A/B)	(41/4)	(25/7)	NS
Tumor size(cm)			NS
< 5	29	25	
5～10	11	7	
>10	5	0	
Site of resection			NS
Anterior segment	14	9	
Posterior segment	11	10	
Anterior+Posterior	20	13	
Association of segment			<0.01
Ⅶ and/or Ⅷ			
Yes	33	31	
No	12	1	

NS : not significant

Table 2 Comparison of postoperative complications between abdominal and right thoraco-abdominal approach in cases with hepatic resection associated with right lobe

	Abdominal approach n=45	Right thoraco-abdominal approach n=32	p
Postoperative complication			NS
No	23(51%)	15(47%)	
Yes	22(49%)	17(53%)	
(minor complication)	17	9*	NS
hyperbilirubinemia (less than 10mg/dl)	1	0	
postoperative bleeding	4	6	
pneumonia/atelectasis	1	1	
abscess	1	1	
thoraco-abdominal effusion	9	7	
cholangitis	1	3	
(major complication)	5	8	NS
hyperbilirubinemia (equal or more than 10mg/dl)	3 (10%)	2 (25%)	
DIC	2	6	

NS : not significant
DIC : disseminated intravascular coagulopathy
* : including patients who have multiple complications.

また，重症術後合併症は，開腹群10%，開胸腹群25%と開胸腹群で多い傾向があり，とくにDIC併発が多かった．

2．開胸腹群における術後重症合併症発生に関与する因子

開胸腹群中，経過良好または術後軽度合併症併発例

をA群，重症合併症併発例をB群とし，両群を比較した(**Table 3**)．年齢はA群58.3歳，B群64.8歳でB群が有意に高かった($p<0.01$)．Child分類，ICGR15，総ビリルビン値，stage，腫瘍径については両群間に差はみられなかった．

肝静脈との関連をみると，B群で腫瘍が肝静脈と近接する症例が有意に多かった($p<0.01$)．また，Pringle操作の有無は，B群で未施行例が有意に多かった($p<0.05$)．術中出血量はB群で4,000ml以上が4例と多かった．術中出血量と術前ICGR15，および腫瘍と肝静脈との近接の有無についてみると，出血量5,000ml以上，ICGR15 15%以上および肝静脈近接例に重症合併症が多い傾向がみられた（**Fig. 1**）．

Table 3 Comparison of various factors between Group-A (uneventful or minor postoperative complication) and Group-B (major postoperative complication)

	Group-A (n=24)	Group-B (n=8)	p
Age	58.0±7.1	65.3±5.4	<0.01
Child's classification (A/B)	(20/4)	(5/3)	NS
ICGR 15			NS
<10%	5	2	
10～20%	12	2	
>20%	7	4	
Total bilirubin (mg/dl)	0.78±0.36	0.81±0.31	NS
Stage* (I/II/III/IV_A)	(0/12/10/2)	(1/4/2/1)	NS
Tumor size			NS
< 5 cm	20	5	
5～10cm	4	2	
>10cm	0	1	
Site of resection			NS
anterior segment	5	2	
posterior segment	9	3	
anterior+posterior	10	3	
Close relation to confluence of hepatic vien			<0.01
No	23	2	
Yes	1	6	
Pringle's maneuver			<0.05
No	4	5	
Yes	20	3	
Intraoperative blood loss			NS
≦2,000ml	13	3	
2,000～4,000ml	7	1	
≧4,000ml	4	4	

*: according to TNM classification
NS: not significant

Fig. 1 Relation of Intraoperative blood loss, ICGR15 and close relation to confluence of hepatic vein.
○: Group A (uneventful or minor postoperative complication). ●: Group B (major postoperative complication). ➜: case with the tumor adjacent to hepatic vein

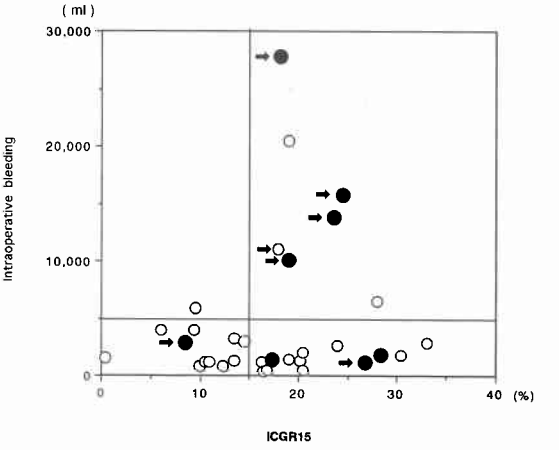

B群8例の背景を**Table 4**に示す．ICGR15は中等度上昇例が7例で，肝静脈への近接は6例であった．残肝保護のためPringle操作を5例で行っていなかった．症例1～4は直死し，5～8は軽快例である．直死例はいずれも肝予備能不良のため小範囲切除を行っており，そのうち3例は腫瘍が肝静脈と近接し，肝静脈露出温存時に大量出血をきたしていた．

考　察

開胸開腹肝切除について諸家ら[5)~7)]は，①肝右葉の腫瘍で横隔膜に近接する場合，②肝機能不良例で，肝の脱転が困難な症例について適応としている．当科においてもほぼ同様であるが，HAI scoreなどによる肝予備能評価などよりlimited resectionを要する症例が対象としている．

局所への易到達性や残肝保護を目的として，既報のごとく[5)8)9)]開胸開腹とすることで，手術操作を容易にすることができ，肝臓への侵襲を最小限に抑えることが可能である．瀬川ら[10)]も残肝保護という立場から，肝の脱転操作を最小限に抑え，肝血流を減少させないように努めるためにも開胸開腹操作は有用であると述べ，肝硬変合併肝細胞癌症例においても，同様の報告がみられる[11)]．さらに，肝脱転操作による，癌細胞の門脈内へのもみだしの可能性も指摘されており，脱転操作を軽微なものにとどめることは再発防止にも役立つ

Table 4　Eight cases with major complication after hepatic resection by thoraco-abdominal approach

case No.	Age	ICGR15 (%)	Tumor size (cm)	Adjacent hepatic vein	Extent of resection	Pringle's maneuver	Exposure of hepatic vein during resection	Intraoperative blood loss (ml)	Postoperative complication	Outcome
1	70	18.5	8	RHV MHV	S874	Yes	Yes	27,680	DIC, HB	POD1 died
2	55	24.6	4.5	RHV	S7	Yes	Yes	15,600	DIC, HB	POD3 died
3	71	24.5	3	RHV MHV	S8	No	Yes	14,175	DIC, HB	POD12 died
4	66	26.5	1	RHV	S8	No	Yes	1,084	PB, HB	POD26 died
5	67	19.0	3.1	RHV	S67	No	No	10,500	DIC	survived
6	62	16.3	5	(−)	S5678	No	No	1,200	HB	survived
7	65	9.5	16	MHV	S5678	Yes	No	3,950	HB, ileus	survived
8	66	28.5	4.4	(−)	S6	No	Yes	1,400	DIC, PB	survived

DIC : disseminated intravascular coagulopathy, HB : hyperbilirubinemia, PB : postoperative bleeding

と考えられる[10]．

一方，開胸腹アプローチの欠点としては，①外側区域の視野が得られない[12]，②肝門部の解剖学的把握に経験を要する，③術中呼吸管理に注意を要する，④術後開胸側無気肺や胸水貯留，などがあげられる．しかしながら，今回の検討では開腹群と開胸開腹群での術後合併症の発生率，内容とも差はみられなかった．とくに最も危惧された肺炎，無気肺，胸水などの呼吸器合併症は両群とも少なく，開胸操作による呼吸器への影響は既報と同様に軽微であった[1)6)12)]．我々は，術後早期の良好な酸素需要の維持を目的とし，開腹群，開胸腹群とも術当日は積極的に気管内挿管したままで呼吸管理を行っている．このことが開胸腹群でも呼吸器合併症併発が少ない一因とも考えられる．

開胸腹群中の重症合併症併発例の背景をみると，腫瘍が肝静脈根部に近接する症例が多く，肝静脈温存露出時に大量出血をきたした症例が多く，このことがDICや高ビリルビン血症の引き金となっている[13]．手術操作の稚拙が一番の原因と思われるが，残肝機能を考慮し肝門部阻血を行わなかったこと，開胸レベルが低く肝静脈根部を直視下にとらえることが意外に困難な症例があったこと，開胸による肝静脈圧の上昇などが術中大量出血に結びついたと推測される．開胸を要し，肝静脈露出が必要な症例ではPringle操作や片葉阻血による丹念な肝切離に加え，total vascular exclusion[14)15)]やballoon occlusion technique[16)17)]などの導入による肝静脈よりの出血コントロールが重要と思われる．

文　献

1) 島津元秀：肝切除術前後の心肺動態に関する臨床的検討．日外会誌　85：160—174，1984
2) 高橋　健：肝硬変併存肝癌の切除術式の選択基準—安全性，根治性を考慮に入れた切除範囲の調節とそれに必要な手術手技の工夫—．日消外会誌　19：1881—1889，1986
3) Okamoto E, Kyo A, Yamanaka N : Prediction of the safe limits of hepatectomy by combined volumetric and functional measurements in patients with impaired hepatic function. Surgery 95：586—592，1984
4) 吉留伸郎，田辺　元，塗木健介ほか：肝細胞癌切除例における肝生検組織像を用いた術前リスク評価—HAI scoreの有用性—．日消外会誌　29：800—805，1996
5) 岡本英三，田中恒雄，山中若樹ほか：肝切除における開胸開腹アプローチの有用性．手術　47：1205—1210，1993
6) 鬼束惇義，安田博之，宮田知幸ほか：S8肝癌に対する開胸開腹アプローチの有用性．岐阜大医紀　41：1012—1016，1993
7) 佐藤　勤，浅沼義博，面川　進ほか：肝癌に対する右開胸経横隔膜的肝切除術の3例の経験．日臨外医会誌　52：1344—1347，1991
8) 高崎　健：開胸経横隔膜経路による肝右区域(後区域)切除術．外科治療　66：383—388，1992
9) 野浪敏明，平岡英策，高木　弘ほか：肝切除における右斜め胴切り開胸開腹アプローチ．手術　48：1245—1248，1994
10) 瀬川　徹，井沢邦英，山本正幸ほか：肝硬変併存肝癌(S_7，S_8)に対する開胸開腹アプローチによるNon Isolation Techniqueを用いた肝切除術．外科　53：1078—1082，1991
11) 鳶原康行，山岡義生，森敬一郎ほか：肝予備能からみた肝切除術の問題点．外科治療　56：624—630，1987

12) 竜　崇正，渡辺一男，藤田昌宏ほか：経胸的アプローチによる肝切除．Karkinos 4：329—333，1991
13) Tanabe G, Sakamono M, Akazawa K et al: Intraoperative risk factors associated with hepatic resection. Br J Surg 82：1262—1265，1995
14) Yamaoka Y, Ozawa K, Kumada K et al: Total vascular exclusion for hepatic resection in cirrhotic patients. Arch Surg 127：276—280，1992
15) Habib N, Zografos G, Dallaserra G et al: Liver resection with total vascular exclusion for malignant tumors. Br J Surg 81：1181—1184，1994
16) Yanaga K, Soejima Y, Yoshizumi T et al: Selective balloon occlusion of the portal tree through the umbilical vein for hepatic resection. Br J Surg 82：1421，1995
17) Okuda K, Nakayama T, Taniwaki S et al: A new technique of hepatectomy using an occlusion balloon catheter for hepatic vein. Am J Surg 163：431—434，1992

Postoperative Complication after Hepatic Resection by the Right Thoraco-abdominal Approach

Masaki Kitazono, Gen Tanabe, Masahiro Hamanoue, Shin-ichi Ueno and Takashi Aikou
First Department of Surgery, Faculty of Medicine, Kagoshima University

To clarify the factors concerned with postoperative complications after hepatic resection by the right thoraco-abdominal approach (TAA), charts of 114 patients who had undergone hepatic resection for hepatocellular carcinoma between 1991 and 1995 were reviewed retrospectively. Among the patients, 45 received hepatic resection associated with right lobe by the abdominal approach (AA) and 32 by TAA, and various comparisons were made between AA and TAA. No difference was found in age, clinical stage, tumor size, morbidity and kinds of postoperative complications between the two approaches. But a number of patient in TAA had a resection of upper section ($p<0.01$). Then, risk factors concerned with major complications after TAA such as hyperbilirubinemia more than 10 mg/dl and and/or disseminated intravascular coagulopathy were investigated. Elder age ($p<0.01$), bearing the tumor adjacent to the confluence of the hepatic vein ($p<0.01$), and liver transection without Pringle's maneuver ($p<0.05$) were risk factors of major complications after TAA. These results suggest that careful intraoperative hemostasis during hepatic resection is important to avoid the occurrence of major complications after TAA.

Reprint requests: Masa Kitazono First Department of Surgery, Kagoshima University
8-35-1 Sakuragaoka, Kagoshima, 890-0075 JAPAN