日消外会誌　31（5）：1078～1083，1998年

肝動脈化学塞栓療法（TACE）の肝細胞癌治療効果判定における dynamic MRI の有用性

熊本大学医学部第2外科，NTT九州病院外科*

別府　透　小川　道雄　大原　千年　片渕　茂
増田　吉弘　工藤　俊介　土居　浩一　松田　貞士
山中　剛*　佐野　収*

肝細胞癌を対象として，magnetic resonance imaging（MRI）による肝動脈化学塞栓療法（TACE）の治療効果判定を行った．治療効果良好例に特徴的な単純MRI所見は，T1強調画像における信号強度の増加とT2強調画像における低信号腫瘍の出現であった．各種画像診断から算出した腫瘍壊死率はdynamic CT 86%，dynamic MRI 66%，DSA 64%であった．Dynamic MRIはリピオドールの集積部位においても組織学的な腫瘍壊死効果を正確に反映していた．Dynamic MRIから算出した腫瘍壊死率と腫瘍縮小率との間には有意な正の相関を認めた（$r=0.47$, $p<0.05$）．今回の検討から，dynamic MRIによりTACEの治療効果判定が正確かつ早期に可能であることが明らかとなった．

Key words: magnetic resonance imaging, dynamic MRI, hepatocellular carcinoma, therapeutic effects in transcatheter arterial chemoembolization, tumor necrosis ratio

はじめに

肝動脈化学塞栓療法（transcatheter arterial chemoembolization：以下，TACEと略記）は肝細胞癌（以下，肝癌と略記）の治療法として広く行われている．その治療成績はlipiodol化制癌剤の導入により著しく向上した[1)2)]．長期生存例が増加するにつれて，いかに正確に腫瘍のviabilityを判定し，必要最小限の治療を行うかが現在のTACEにおける重要な課題である．

従来，TACEにおける抗腫瘍効果の判定は腫瘍縮小率[3)]からなされてきたが，臨床的には治療効果が認められているにもかかわらず腫瘍の縮小がみられない症例をまれに経験する．そのような症例における効果判定は腫瘍壊死効果から行うのが妥当と考えられる[4)]．造影computed tomography（以下，CTと略記）によるTACE後の腫瘍内の非濃染部は切除標本の組織学的壊死部に相当するとされる[5)]．このために腫瘍壊死率の算定はおもに造影CTによってなされてきた．しかし，TACEの際のlipiodolの使用がルチーン化されるにつれて，腫瘍に取り込まれたlipiodolがartifactとなり，症例によっては造影CTによる腫瘍濃染の判定が困難となる．一方，magnetic resonance imaging（以下，MRIと略記）における腫瘍の信号強度は腫瘍の組織学的変化を反映するとされ，dynamic MRIを行えばlipiodolの存在部位においても造影効果の判定が可能である[6)~9)]．

以上の背景からわれわれはlipiodolを併用したTACEにおける，①治療効果別の単純MRI像の変化，②dynamic MRIの腫瘍壊死効果判定能，③dynamic MRIより算出した腫瘍壊死率と腫瘍縮小率との相関，を検討した．

I．対象と方法

熊本大学第2外科およびNTT九州病院においてTACEを行った肝癌40例を対象とした（**Table 1**）．全例にアクラルビシン含有ポリ乳酸マイクロスフィアとリピオドール中シスプラチン懸濁液の併用によるTACEを行った[1)]．肝癌の診断は，エコー下生検組織あるいは手術標本より組織学的に行った．原則としてTACE後1，2，3，6か月目にMRIを施行した．内25例ではdynamic MRI，dynamic CT，digital subtraction angiograpy（以下，DSAと略記）が同時期に撮影可能であったため，各検査法における腫瘍壊死率の比較を行った．

＜1998年2月12日受理＞別刷請求先：別府　透
〒860-0811　熊本市本荘1－1－1　熊本大学医学部第2外科

MR imaging はGE社製1.5T Signaによって行い，T1，T2強調画像の撮影後にdynamic studyを施行した．dynamic MRIは，Flash法(SE 50/10，flip angle 40°，256×256 matrix，1NEX)にて，Gd-DTPA(0.1 mmol/kg b.w.)の静注に引き続き30秒間隔で行った．Dynamic studyの終了後に造影後T1強調画像(SE 600/15，192×256 matrin，2NEX)を撮像した．Dynamic CTはIopamidolの1.2〜1.5ml/kg b.w.の急速静注の後に，1.2〜1.5ml/kg b.w.の0.5ml/sでの点滴静注を行い撮影した．DSAは0.2〜0.6ml/kg b.w.のIopamidolの肝動脈内注入により行った．

Table 1 Clinical characteristics of patients(n=40)

Average age in yr(range)	63.8(44〜80)
Gender(male : female)	36 : 4
Stage*(I : II : III : IV)	1 : 6 : 20 : 13
Clinincal stage*(I : II : III)	8 : 26 : 6

*According to the general rules for the clinical and pathological study of primary liver cancer in Japan[10]

MRIにおける腫瘍部の信号強度は，周囲の肝実質と比較し，低信号・等信号・高信号の3段階で評価した．なお腫瘍内に占める割合が高い部分の信号強度を，その腫瘍における信号強度とした．Dynamic MRIにおいて治療後に造影効果が完全に消失した症例を治療効果良好群，造影効果が引き続き認められた症例を不良群と分類した．治療効果良好群と不良群の典型例を示す(**Fig. 1**)．

腫瘍壊死率は腫瘍の最大割面に対する濃染陰性部面積の百分率とし，プラニメーターにて算出した．Dynamic CTではlipiodolの取り込まれた部分は濃染なしと仮定して算出した．Dynamic CTにて壊死率100%と診断され，dynamic MRIあるいはDSAにて濃染を認めた12例では，濃染部分のviabilityの確認を切除標本3例あるいは肝生検組織9例から行った．肝生検はエコー下にdynamic MRIで明らかに造影される部分を目標に施行した．腫瘍壊死率は3か月以内，腫瘍縮小率は6か月以内の最大効果とした[4]．

II. 成　績

1. TACE前の信号強度

TACE前の腫瘍部の信号強度を示す(**Fig. 2**)．T1強調画像における信号強度は40例中低信号20例，等信号9例，高信号11例であった．一方T2強調画像では，等信号を示した1例以外の全例が高信号を呈した．造影後T1強調画像では，低信号12例，等信号12例，高信号16例であり，腫瘍周囲のリング状造影を73%に認めた．

2. 治療効果別のTACE後の信号強度

Dynamic MRIにおける造影効果から，治療効果良好群(excellent) 22例と治療効果不良群(insufficient) 18例に分類された．治療効果別のTACE後の信号強度を示す(**Fig. 3**)．T1強調画像では，効果良好群において低信号2例，等信号5例，高信号15例であり，効果不良群において低信号8例，等信号4例，高信号6例であった．一方，T2強調画像では，効果良好群において低信号8例，等信号1例，高信号13例であり，効果不良群において低信号はなく，等信号1例，高信号17例であった．治療効果良好群におけるT2強調画像での低信号腫瘍の出現が特徴的であった．

治療効果別のTACE前後における信号強度の変化を示す(**Fig. 4**)．T1強調画像では，効果良好群において低下3例，不変6例，増加13例であり，効果不良群において低下2例，不変14例，増加2例であった．一方，T2強調画像では，効果良好群において低下8例，不変12例，増加2例であり，効果不良群において低下3例，不変15例で増加症例は認めなかった．T1強調画像では治療効果良好群において信号強度の増加した症例が13例(59%)と過半数を占め，不良群の2例(11%)と比較して高率であった．

3. 検査法別の腫瘍壊死率の比較

同時期に3検査が施行された25例における検査法別の腫瘍壊死率を示す(**Fig. 5**)．平均壊死率はdynamic CT 86.4%，dynamic MRI 65.6%，DSA 63.8%であった．Dynamic CTにて造影効果が全く認められなかった14症例中12例(86%)では，dynamic MRIあるいはDSAにて腫瘍濃染が認められ，内10例では組織学的にviable cellが確認された．

4. 腫瘍壊死率と腫瘍縮小率の比較

Dynamic MRIから算出した腫瘍壊死率と腫瘍縮小率との間には有意な正の相関を認めた(**Fig. 6**)．

III. 考　察

肝癌に対するTACEの治療成績は，lipiodol化制癌剤の導入や選択的塞栓のルチーン化により著しく向上した．長期生存のためにはTACEを繰り返し行う必要があるが，肝機能やfeeding arteryの温存という観点からはTACEを必要最低限の回数にとどめる必要がある．そのためには腫瘍のviabilityの正確な判定が必須となる．われわれはMRIが組織学的な壊死効果を反映し，dynamic studyを行うことにより血流の判定

Fig. 1　Dynamic MRI imagings after TACE excellent case (top), insufficient case (bottom)

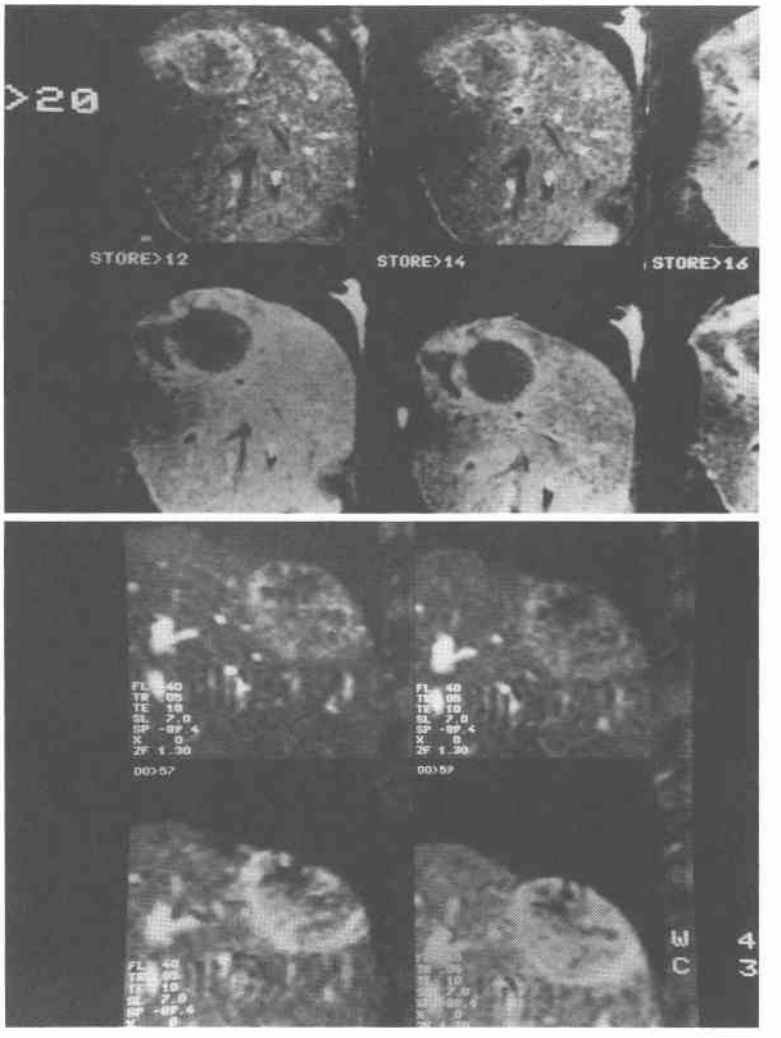

が可能であることに着目し，MRI による TACE の抗腫瘍効果判定を試みた．

単純 MRI における信号強度の増加は液状変性や壊死に伴う出血を，信号強度の低下は凝固壊死を反映し，良好な治療効果に伴って起こるとされる[11]．T1強調画像における検討では治療効果良好群で13例（59%）が TACE 後に信号強度が増加した．内11例は極めて高い信号強度を示し，治療部位に再発を認めなかった．この所見は塞栓効果が十分である証拠であると考えられた．T2強調画像における検討では，治療効果良好群における８例の低信号腫瘍の出現が特徴的であった．治療前あるいは治療効果不良群では低信号腫瘍を１例も認めなかった．T2強調画像において低信号を示すものは壊死性肝癌以外には存在しないとされ[7]，TACE 後に低信号となった症例には局所再発を認めなかったとする報告[10]も考え合わせると，これらの症例では凝固壊死が完成されたものと考えられた．TACE 後の造影後 T1強調画像において腫瘍周囲のリング状造影を73%に認めた．この造影効果は腫瘍の被膜と周囲の肝組織腫瘍周囲の炎症性の肉芽形成によるとされ[6][7]，dynamic MRI 後期から出現した．この炎症性の造影効果と腫瘍の残存部の造影効果とを区別するためには，単純 MRI や CT にて腫瘍の範囲を確認のうえで読影する必要がある．

Fig. 2 Signal intensities before TACE on plain MRI (n=40)

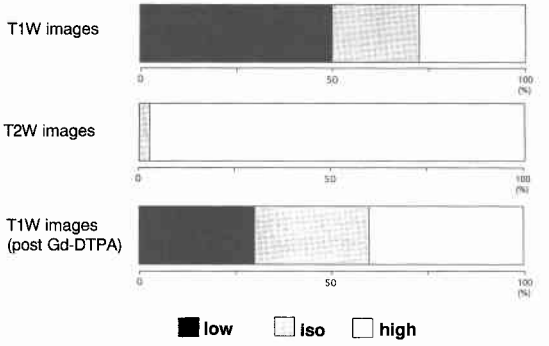

Fig. 3 Signal intensities after TACE on plain MRI according to the therapeutic effects

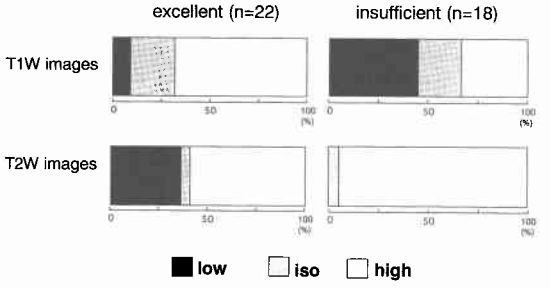

Fig. 4 Changes in signal intensities pre and after TACE on plain MRI according to the therapeutic effects

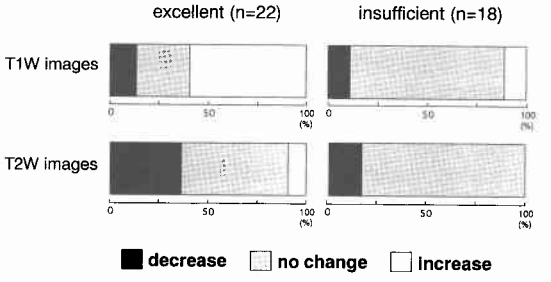

Lipiodol を使用したリンパ管造影では，lipiodol の集積したリンパ節において T1値の短縮と T2値の延長がみられ，T1，T2強調画像で高信号を呈すると報告されている[12]．それに対し，Kadoya ら[11]は TACE 後に腫瘍部に取り込まれた lipiodol は信号強度にほとんど影響しないと報告しており，これは集積する lipiodol の量的な違いによると考察している．本研究において，治療前の T1強調画像で高信号を示す腫瘍

Fig. 5 Tumor necrosis ratio calculated by various diagnostic imagings (n=25)
Dy CT : dynamic CT, Dy MRI : dynamic MRI

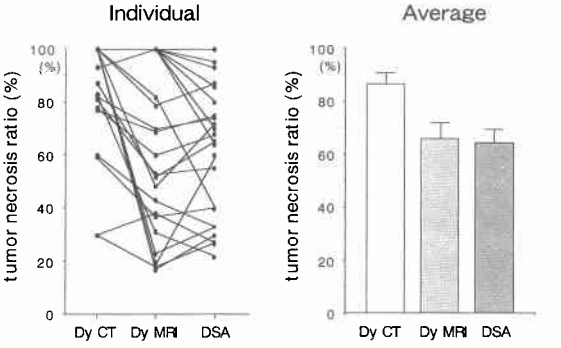

Fig. 6 Correlation between tumor necrosis ratio calculated by dynamic MRI and tumor regression

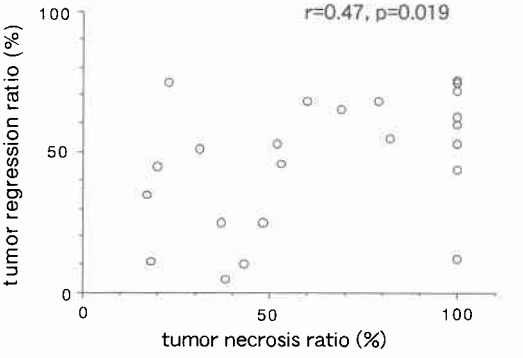

の中には lipiodol が腫瘍全体に取り込まれているにもかかわらず，TACE 後に等・低信号となる腫瘍が3例存在した．また T2強調像においても，lipiodol の取り込みが良好であっても低信号を呈する腫瘍を8例認めた．これらの所見から TACE 後の信号強度は lipiodol の取り込みの程度ではなく，腫瘍の組織学的変化を反映していると推察された．

検査法別の腫瘍壊死率は，dynamic CT 86%，dynamic MRI 66%，DSA 64%と，dynamic CT で高値であった．その原因は lipiodol の集積した部分を腫瘍壊死と判定したことによると思われた．lipiodol が腫瘍全体に集積し，dynamic CT にて造影効果を全く認めなかった14例中，12例において dynamic MRI や DSA では明らかな腫瘍濃染を認めた．これら12例中10例では組織学的に腫瘍の残存が確認された．TACE 後の CT にて lipiodol の集積を認める部分は壊死とみなしてよいと報告[5]され，肝癌治療直接効果判定基準[4]に

も治療後1か月以降のCTでlipiodolの停滞した領域を壊死効果ありと判定するとの記載がある．しかし，今回の検討からは，CTにおけるlipiodolの良好な取り込みが必ずしも腫瘍壊死を反映していないことは明白である．CTにはlipiodolの取り込みにより腫瘍の範囲が明確となり，そのwash outにより再発を診断できる長所はあるが，dynamic CTによる腫瘍のviabilityの判定は不正確と言える．それに対して，dynamic MRIやDSAではlipiodolの存在部位においても腫瘍濃染の有無の正確な判定が可能であった．DSAの腫瘍壊死判定能はMRIとほぼ同等であったが，その侵襲性を考慮するとdynamic MRIを中心として腫瘍壊死効果を判定するのが妥当と思われる．

日本肝癌研究会による新しい肝癌治療直接効果判定基準[4]では腫瘍治療効果度を従来の腫瘍縮小効果に腫瘍壊死効果を加味して判定しようと提案されている．今回の検討にてTACE後の腫瘍壊死率と腫瘍縮小率との間に有意の相関が認められ，腫瘍壊死率は治療効果判定に有用と思われた．腫瘍壊死効果は3か月以内に算出するため，腫瘍縮小効果による判定より早期に治療効果の把握が可能である．同案によると腫瘍縮小効果と壊死効果のうち優れているほうを腫瘍治療効果度とするとしているが，実際には腫瘍壊死率100％を目標として治療を繰り返すために，腫瘍壊死効果を加味した奏効率は高率となる．今回の対象症例において新しい判定基準から算出した奏効率は83％であり，従来の腫瘍縮小効果のみから算出した奏効率60％と比較すると極めて高率であった．腫瘍縮小効果と生存率とは密接な関係にあることがすでに報告されている[13]が，新しい判定基準が長期予後を反映するかどうかは今後の検討課題である．

文　献

1) Beppu T, Ohara C, Yamaguchi Y et al: A new approach to chemoembolization for unresectable hepatocellular carcinoma using Acarubicin microspheres in combination with Cisplatin suspended in iodized oil. Cancer **68**: 2555—2560, 1991
2) 別所　透，小川道雄，片渕　茂ほか：小肝細胞癌に対する肝動脈化学塞栓療法(TACE)の適応と方法．消外　**18**：451—460，1995
3) 肝癌化学療法判定基準作製委員会：肝癌化学療法判定基準．癌と化療　**13**：3081—3092，1986
4) 日本肝癌研究会　肝癌集学的治療効果判定基準作製委員会：肝癌治療直接効果判定基準．肝臓 **35**：99—111，1994
5) 高安賢一，若尾文彦，古川敬芳ほか：肝細胞癌におけるLipiodol-TAE療法—CTを用いた効果判定について—．腹部画像診断　**13**：738—743，1993
6) Yamashita Y, Yoshimatsu S, Sumi M et al: Dynamic MR imaging of hepatoma treated by transcatheter arterial embolization therapy. Assessment oftreatment effect. Acta Radiol **34**: 303—308, 1993
7) 吉岡寛康，進藤　啓，小野幸彦ほか：肝細胞癌に対する化学塞栓療法のMR像による効果判定．日磁気共鳴医会誌　**11**：103—111，1991
8) Murakami T, Nakamura H, Hori S et al: Detection of viable tumor cells in hepatocellular carcinoma following transcatheter arterial chemoembolization with iodized oil. Pathologic correlation with dynamic turbo-FLASH MR imaging with Gd-DTPA. Acta Radiol **34**: 399—403, 1993
9) 別府　透，工藤俊介，土居浩一ほか：肝癌に対するTACE療法の効果判定(2)—dynamic MRを中心に—．外科治療　**70**：317—328，1994
10) 日本肝癌研究会：臨床病理　原発性肝癌取扱い規約．第3版．金原出版，東京，1992
11) Kadoya M, Matsui O, Takashima T et al: Hepatocellular carcinoma: Correlation of MR imaging and histopathologic findings. Radiology **183**: 819—825, 1992
12) Buckwalter KA, Ellis JH, Baker DA et al: Pitfall in MR imaging of lymphadenopathy after lymphangiography. Radiology **161**: 831—832, 1986
13) Bruix J, Castelis A, Montanya X et al: Phase II study of transarterial embolization in European patients with hepatocellular carcinoma: Need for controlled trials. Hepatology **20**: 943—950, 1994

Clinical Evaluation of Magnetic Resonance Imaging (MRI) Assessing Therapeutic Effects in Transcatheter Arterial Chemoembolization (TACE) for Hepatocellular Carcinoma

Toru Beppu, Michio Ogawa, Chitoshi Ohara, Shigeru Katafuchi, Yoshihiro Masuda, Shunsuke Kudo, Koichi Doi, Teishi Matsuda, Tsuyoshi Yamanaka* and Osamu Sano*
Department of Surgery II, *NTT Kyusyu Hospital

We evaluated the efficacy of magnetic resonance imaging (MRI) in assessing the therapeutic effects of transcatheter arterial chemoembolization (TACE) for hepatocellular carcinoma. In the patients with excellent therapeutic effects, the signal intensities of the tumor were increased on T1-weighted images and low-intensity tumors were encountered on T2-weighted images after TACE. The average tumor necrosis ratio after TACE was calculated as 86% on dynamic CT, 66% on dynamic MRI and 64% on DSA. The histological necrotic changes were correctly assessed with dynamic MRI, even in the are with good lipiodol accumulation. In addition, the tumor necrosis ratio in dynamic MRI was significantly correlated with the tumor regression ratio ($r=0.47$, $p<0.05$). In conclusion, wer recommend dynamic MRI as a modality for assessing the therapeutic effects of TACE using lipiodol.

Reprint requests: Toru Beppu Department of Surgery II, Kumamoto University Medical School
1-1-1 Honjo, Kumamoto-shi 860-0811 JAPAN