日消外会誌　31（5）：1102～1106，1998年

症例報告

十二指腸原発悪性絨毛上皮腫の1例

北里大学外科
島田　謙　高橋　毅　中山　伸一
吉田　宗紀　比企　能樹　柿田　章

症例は68歳の男性で，腹部膨満感を主訴に来院した．検査所見では高度の貧血と便潜血陽性を認め，上部消化管造影および内視鏡検査にて十二指腸第2部に壁外発育の著しい巨大な腫瘍を認めた．十二指腸癌の診断で手術を施行した．開腹所見では，腫瘍は巨大で肝下面に真接浸潤しており膵頭十二指腸切除術および肝部分切除術を施行した．病理組織学的には腫瘍の壁外性発育が著明で，胆嚢漿膜下層および肝床部，胃幽門部漿膜下層へ直接浸潤していた．HCGの免疫組織学的染色では腫瘍部は異型の強い多核の腫瘍性巨細胞を形成するsyncytiotrophoblastが認められ，悪性絨毛上皮腫と診断された．

消化管原発悪性絨毛上皮腫，なかでも十二指腸に原発する悪性絨毛上皮腫は極めてまれな疾患である．以上，十二指腸原発悪性絨毛上皮腫の1例を経験したので文献的考察を加えて報告する．

Key words: choriocarcinoma, duodenum, human chorionic gonadotropin

I. はじめに

悪性絨毛上皮腫は通常胎盤絨毛上皮より発生する悪性腫瘍である．卵巣や睾丸といった生殖器や，奇形腫の一部として松果体，縦隔，後腹膜などにも発生することが報告されている[1)~3)]．このような性器外原発の悪性絨毛上皮腫のうち消化管原発のものは胃が最も多く[4)5)]，食道，小腸，大腸原発のものはまれである[6)~8)]．われわれは今回，極めてまれな十二指腸原発悪性絨毛上皮腫を経験したので文献的考察を加え報告する．

II. 症　例

患者：68歳，男性

主訴：腹部膨満感

家族歴：母，胃癌，父・兄，喉頭癌

既住歴：19歳，虫垂切除術，58歳，高血圧

現病歴：1996年5月頃より腹部膨満感が出現，症状軽快しないため6月28日近医を受診した．便潜血陽性で軽度貧血をみとめ，上部消化管内視鏡検査の結果，十二指腸癌が疑われ，精査目的にて8月28日当院入院となった．

入院時現症：身長164cm，体重59kgで，眼瞼結膜に貧血を認めたが，眼球結膜には黄疸をみとめなかった．胸部，腹部の聴打診，触診上特に異常所見はなかった．

入院時検査所見：末梢血液検査ではHb 6.7g/dlと貧血を認め，血液生化学検査ではLDHが678IU/lと高値を示した．CEAが6.0ng/mlと上昇していたが，他の腫瘍マーカーは正常範囲内であった．human chorionic gonadotoropin（以下，HCG）その他のホルモン学的検査は施行しなかった．便潜血（免疫法）は2＋であった．

上部消化管造影所見：十二指腸球部前壁を中心とした腫瘤形成が肛門側へ約7cmの長さにわたりみられた．後壁側は長軸方向に島状の隆起を形成していた．胃幽門部にはこの腫瘍から連続して丈の低い隆起性病変が圧迫像にて認められた（**Fig. 1**）．

上部消化管内視鏡所見：胃幽門部には表面無構造で，粘膜下腫瘍様の発赤を伴う隆起をみとめた．この隆起は十二指腸球部の腫瘍と連続し，球後部では管腔の2/3周を占める易出血性の腫瘍を形成していた（**Fig. 2**）．

腹部超音波所見：右肋骨弓下走査で肝右葉下面，膵頭部と接する部位に93×78mm大の辺縁不整，内部等～高エコーの腫瘍陰影をみとめた．一部，肝との境界が不明瞭で直接浸潤が疑われた（**Fig. 3**）．

腹部CT所見：十二指腸球部から第2部にかけて巨大な腫瘍をみとめた．腫瘍の内部は不均一で腸管内腔

＜1998年2月12日受理＞別刷請求先：島田　謙
〒228-8520　相模原市麻溝台2－1－1　北里大学東病院消化器疾患治療センター外科

と思われる low density もみられた（**Fig. 4**）.

生検材料の組織診断では低分化型腺癌が疑われ，1996年9月17日手術施行となった.

手術所見：腹水は認めず，腫瘍は最大径8cm で十二指腸第2部を主座に存在し，肝下面および胃幽門部前壁小彎側に直接浸潤していた．膵頭十二指腸切除術および肝 S4下 S5切除術を施行した.

摘出標本肉眼所見：十二指腸球部～第2部にかけて3.3×3.2×1.2cm 大の腫瘍を認めた．腫瘍は2型様で4.3×2.0cm 大の周堤を伴う潰瘍形成を認めた．腫瘍は壁外性に著明に発育しており，大きさは12.6×8.5×8.0cm 大であった．（**Fig. 5**）.

Fig. 1 Upper gastrointestinal fluoroscopy demonstrated a tumor existing in the second portion of the duodenum.

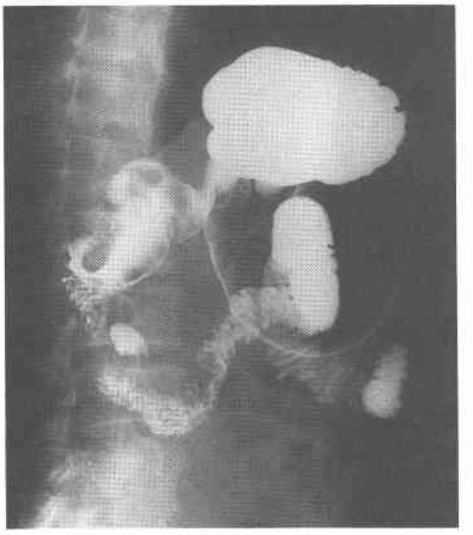

病理組織学的所見：腫瘍は胆嚢漿膜下層および肝床部，胃幽門部漿膜下層へ直接浸潤し，anaplastic cell のシート状増生と腫瘍性多核巨細胞が多く混在する悪性絨毛上皮腫であった．HCG の免疫組織学的染色では異型の強い多核の巨細胞を形成する syncytiotrophoblast が腫瘍部には強陽性であった（**Fig. 6**）．膵・肝十二指腸間膜・肝外胆管・胆嚢管，ファーター乳頭部には腫瘍の浸潤を認めなかった.

術後経過：術後睾丸の検索を行ったが異常所見を認めず，女性化乳房や前立腺腫大も認めなかった．その他，原発と思われる腫瘍の存在は確認できず，十二指腸原発と考えられた．術後の血中 HCG 値は正常であった.

術後より安定して経過していたが，第11病日に突然腹腔内出血をきたし，緊急血管造影検査を施行した．右肝動脈にリンパ節郭清が原因と思われる仮性動脈瘤を認め，同部より血管外漏出像を認め，transcatheter arterial embolization にて止血しえた．しかし，出血性ショックから多臓器不全となり第33病日に死亡した.

III. 考　察

消化管原発悪性絨毛上皮腫は比較的まれな疾患である．一般に絨毛上皮腫といえば胎盤絨毛上皮を起源として発生してくるものが大部分であり女性に特有の悪性腫瘍ではあるが，性器外絨毛上皮腫のうち消化管に限っていえば男性に多くみられる[4)5)9)~11)].

部位別にみると胃が最も多く，深田ら[5)]によると1991年までの本邦報告例は67例である．本邦では胃以外の報告はほとんど無く，わずかに Kubosawa ら[8)]が

Fig. 2 Submucosal growth of the tumor with bleeding tendency was observed by upper gastrointestinal fiberscopy.

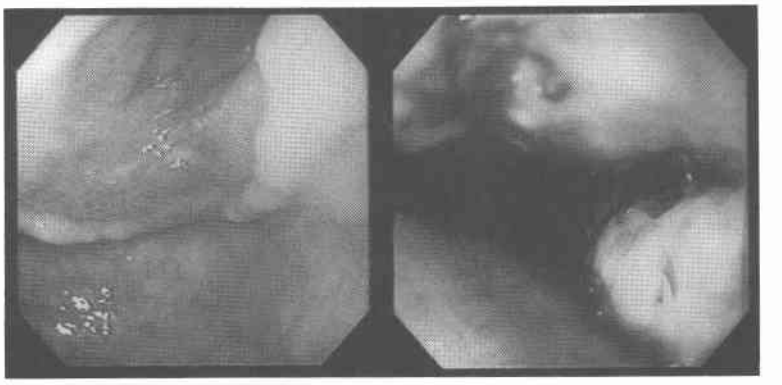

Fig. 3　Abdominal ultrasonography detected aniso-high echogenic mass measuring 93×78mm which was located beneath the right hepatic lobe.

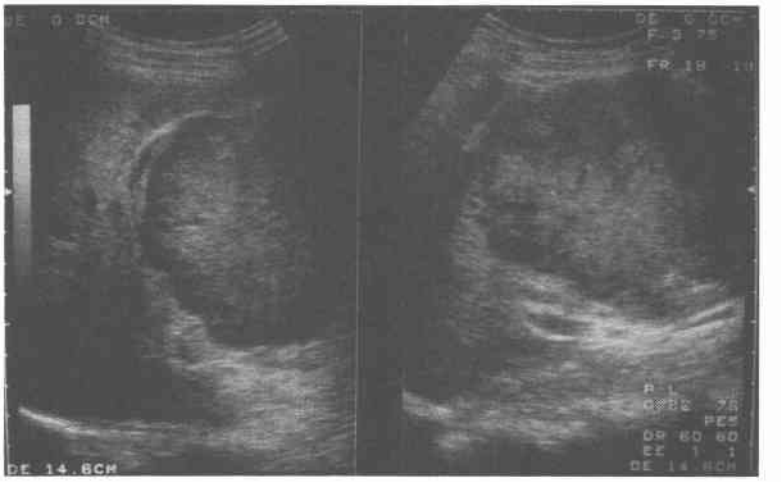

Fig. 4　Computed tomography of the abdomen displayed the tumor beinglocated between the bulbus and the second portion of the duodenum.

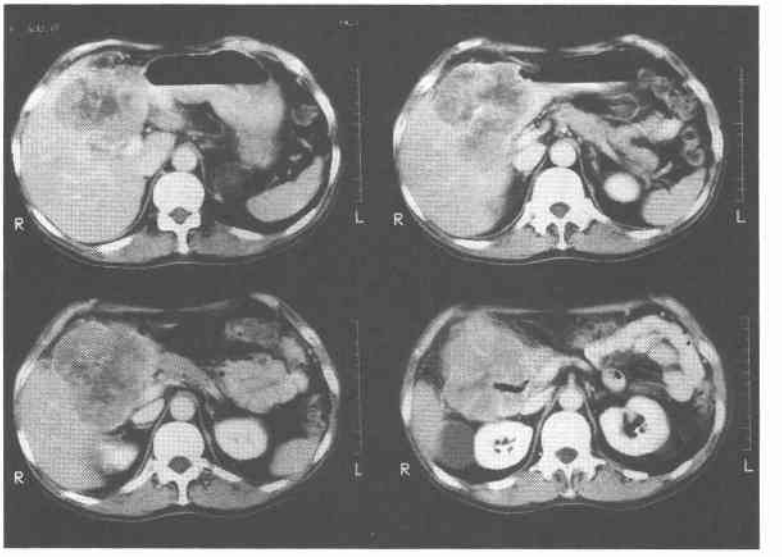

S状結腸に腺癌と悪性絨毛上皮腫が共存してみられた1例を，青沼ら[12]が食道悪性絨毛上皮腫の1剖検例を報告しているのみである．本邦における十二指腸原発悪性絨毛上皮腫は，われわれが検索しえた限りではみられず，本症例が第1例目と思われた．欧米でも十二指腸原発例としてはEngelら[13]が1979年に報告した1例のみであった．

胃原発悪性絨毛上皮腫の報告例によると，本症のほとんどが摘出標本によって診断されている．術前に生検組織にて絨毛上皮腫と診断されたのは3例のみで[14][15]，低分化癌や未分化癌と診断されたものが多く，術前診断が困難なことが伺われた．確定診断のためには，組織学的にcyotrophoblastとsyncytotrophoblastと呼ばれる腫瘍性の多核巨細胞の存在と，免疫組織化学染色にてHCG陽性であることを確認する必要がある．内視鏡所見や上部消化管造影では通常の癌と

の鑑別は困難で特徴的な所見はない．胃原発悪性例においては，来院時あるいは手術時にすでに巨大な腫瘍を形成していることが多く，また自験例や剖検例[4]，摘出標本[5)9)16)]の報告からは壁外性に大きな腫瘍を形成する傾向も強い．壁外性発育を示す胃癌はまれであり，消化管悪性絨毛上皮腫の壁外性発育は頻度的にみても臨床的な特徴の1つと考えられた．術前の腹部CT検査で中心部に出血・壊死を伴う[4)5)]壁外性発育を示す消化管悪性腫瘍では，悪性絨毛上皮腫を鑑別診断の1つとして考える必要が示唆された．

Fig. 5 An extramurally growing tumor with a central ulceration was located in the bulbus and the second portion of the duodenum in the resected specimen.

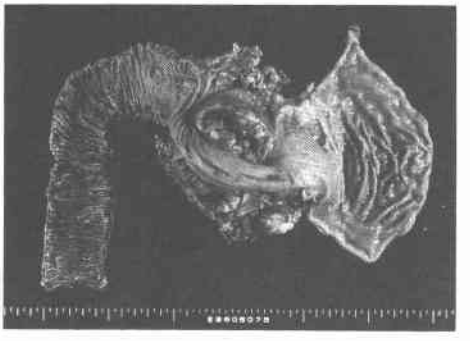

臨床上の特徴としては，女性化乳房や前立腺肥大，妊娠反応陽性，血中HCGの上昇などがあるといわれている[9)14)16)17)]．血中HCG値は術前には高値を示すが，腫瘍摘出後は低下し，再発や転移を来してくると再度上昇することが知られていることから，本症の再発，転移の指標の1つとなりうる[10)17)]とされている．

消化管悪性絨毛上皮腫の予後は不良[4)5)9)~11)16)]で，特に血行性転移やリンパ節転移の頻度が高い[5)9)~11)]といわれている．また，腫瘍自体が血管に富むため原発巣あるいは転移巣の破裂による腹腔内出血が死因となることが多い[10)17)]．現在のところ外科的切除術も含めて有効な治療法の報告はない．婦人科的絨毛上皮腫に準じてメソトレキセート（MTX）を用いた化学療法の報告もあるが，初回投与時のみ有効であった[5)]とする報告が多く，今後の集学的な治療法の出現が望まれる．

病理組織検査，診断にあたり御教示を賜った北里大学東病院病理部，三富弘之講師，桑尾定仁助教授に深甚なる謝意を表する．

本論文の要旨は第763回外科集談会（千葉）で発表した．

Fig. 6 Microscopic structure of the tumor. A sheet-like arrangement of anaplastic tumor cells was characteristic feature of the tumor (left ; hematoxylin & eosin staining, ×100). Syncytiotrophoblasts (arrow) which were immunohistochemically positive for HCG are also noted among the tumor cells (right ; HCG staining, ×100).

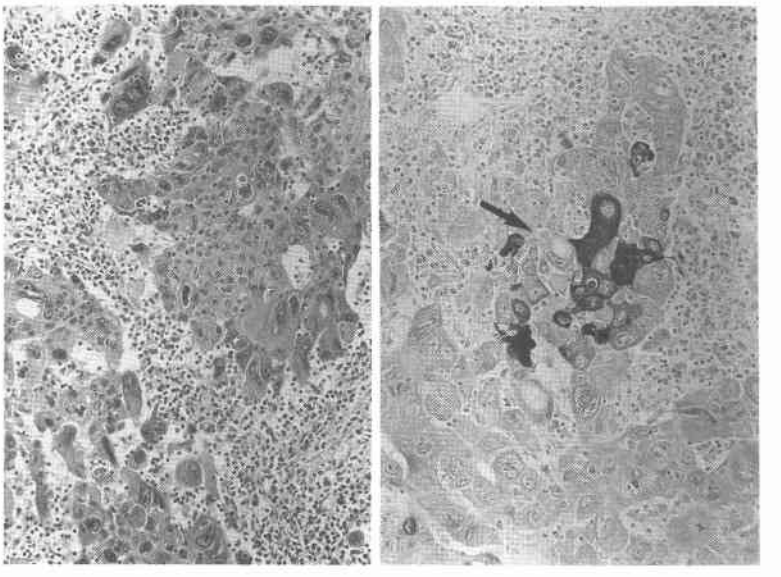

文　献

1) 佐藤倫子, 佐藤博美, 中川嘉洋ほか：腫瘍性出血をきたした頭蓋内原発choriocarcinomaの1例. Neurol Med Chir (Tokyo) 23：896—901, 1983
2) 横沢忠夫, 田中　誠, 小林　稔ほか：原発性縦隔悪性絨毛上皮腫の長期生存の1例. 胸部外科 35：388—391, 1982
3) 片岡秀夫, 山田英二ほか：後腹膜原発の悪性絨毛上皮腫と奇形腫の合併例—免疫組織学的検索. 臨病理 33：211—216, 1985
4) 絹川典子, 根本則道, 中村真理ほか：胃原発絨毛上皮癌の一剖検例. 臨病理 36：1340—1344, 1988
5) 深田伸二, 二村雄次, 神谷順一ほか：興味ある組織像を呈した胃原発絨毛上皮腫の1例. 日消病会誌 88：2877—2882, 1991
6) McKechnie JC, Fechner RE: Choriocarcinoma of the esophagus with gonadotoropin secretion. Cancer 27：694—702, 1971
7) Soresi AL: Chorioepithrioma of the jejunum. Am J Cancer 28：583—586, 1936
8) Kubosawa H, Nagao K, Kondo Y et al: Coexistence of adenocarcinoma and choriocarcinoma in the sigmoid colon. Cancer 54：866—868, 1984
9) 岡田秀司, 内田雄三, 友成一英ほか：壁外性発育を示した胃原発性悪性絨毛上皮腫の1例. 日臨外医会誌 52：578—582, 1991
10) 安永　昭, 内田雄三, 友成一英ほか：男性胃にみられた悪性絨毛上皮腫の1例. 癌の臨 32：1999—2004, 1986
11) 川島吉之, 石川　仁, 羽山真朗ほか：胃原発絨毛癌の1例. 癌の臨 35：1466—1472, 1989
12) 青沼孝徳, 若山　宏, 高橋　敦ほか：Achalasia術後のBarrett食道に発生した悪性絨毛上皮腫の1剖検例. 胃と腸 21：83—90, 1986
13) Engel JM, Deitch EA, Risch J: Extragenital choriocarcinoma in the duodemum. Am J Roentgenol 133：933—935, 1979
14) 海上雅光, 広田映五, 板橋正幸ほか：胃原発悪性絨毛上皮腫の3例. 癌の臨 28：204—210, 1982
15) 坂内　昇, 近田千尋, 野村紘太郎ほか：胃原発と思われたChoriocarcinomaならびに免疫学的にHCG活性を認めた胃がん例. 癌の臨 18：439—442, 1972
16) 榊原堅式, 片岡　誠, 坂上充志ほか：腸間膜腫瘍として発症し剖検にて胃原発と考えられた男子絨毛癌の1症例と男子絨毛癌の文献的考察. 癌の臨 33：1745—1750, 1987
17) 田中貞夫, 坂江清弘, 加藤允義：男子の胃に原発した悪性絨毛上皮腫と癌腫の合併した4例. 胃と腸 7：1369—1375, 1972

A Case of Choriocarcinoma of the Duodenum

Ken Shimada, Tsuyoshi Takahashi, Nobukazu Nakayama, Muneki Yoshida, Yoshiki Hiki and Akira Kakita

Department of Surgery, Kitasato University School of Medicine

A 68-year-old man visted our hospital because of abdominal distention. Laboratory data on admission showed anemia and positive occult blood. Upper gastrointestinal fluoroscopy and endoscopic examination revealed an extramurally growing tumor in the second portion of the duodenum. These findigns suggested cancer of the duodenum, and carcinoma cells were confirmed in the biopsied specimens. The patient underwent pancreatoduodenectomy and partial hepatectomy along with regional lymph nodes dissection. Microscopically, the tumor was found to be choriocarcinoma. Immunohistochemical studies revealed that human chorionic gonadotropin (HCG) was localized in the syncytiotrophoblasts with a more intense staining reaction. Choriocarcinoma of the duodenum is extremely rare. To the best of our knowledge, only one case has been reported to date in the literature.

Reprint requests: Ken Shimada Department of Gastrointestinal Surgery, Kitasato University East Hospital
2-1-1 Asamizodai, Sagamihara, 228-8520 JAPAN