日消外会誌　31（5）：1107～1111，1998年

Bouveret's Syndrome で発症した胆石イレウスの1例

東京慈恵会医科大学外科，社会保険桜ケ丘清水病院外科*，
富士市立中央病院外科**
中里　雄一　羽生　信義　成瀬　勝*　大平　洋一**
鳥海弥寿雄　中山　一彦　小野　雅史　宮川　朗
稲垣　芳則　青木　照明

症例は85歳の女性．嘔吐を主訴に近医を受診し，幽門狭窄の診断で紹介入院となった．貧血（－），黄疸（－），発熱（－），上腹部膨満および右季肋部に圧痛あり．胃内視鏡検査で黒緑色結石により幽門が閉塞していた．腹部 ECHO では胆嚢壁の肥厚と，肝内胆管から胆嚢内の pneumobilia を認めた．腹部 CT では十二指腸球部内に4cm 大球形結石像を認めた．上部消化管造影 X 線検査では胆嚢十二指腸瘻と球部内の4cm 大の陰影欠損を認めた．以上より球部に結石が嵌頓した Bouveret's syndrome の診断で手術を施行した．手術所見は萎縮胆嚢と十二指腸球部が瘻孔を形成し，4cm 大の結石を球部に認めた．瘻孔は8mm 大で瘻孔を長軸方向に延長して結石を摘出し，Heineke-Mikuliz 形式で縫合閉鎖した．胆石イレウスで十二指腸球部に結石が嵌頓して発症する Bouveret's syndrome の本邦報告例は，過去21年間に自験例を含め12例であった．

Key words: Bouveret's syndrome, gallstone ileus, cholelithiasis

はじめに

胆石症の合併症としては比較的まれとされていた胆石イレウスも，近年その報告例は増加している[1)2)]．胆石イレウスは胆石による内胆汁瘻の形成が原因で，胆道系と十二指腸に瘻孔を形成しているものが多いが，特に胆嚢と十二指腸球部に瘻孔が形成され，かつ球部に結石が嵌頓してイレウス症状を示す症例は，Bouveret's syndrome（以下，B-synd と略記）と呼ばれている[3)4)]．すでに欧米では100例を越える報告があるものの，本邦ではいまだまれな症例とされている．今回，われわれは術前に B-synd と診断可能であった症例を経験したので，文献的考察を加え報告する．

症　例

患者：85歳，女性

主訴：嘔吐

既往歴：60歳時，虫垂切除術施行．この時より胆石を指摘されていた．

家族歴：特記すべきことなし．

現病歴：平成7年3月7日より食後の腹部膨満感が出現していた．平成7年3月14日に突然嘔吐したため近医を受診した．近医では上部消化管内視鏡検査（以下 UGIF と略記）で，幽門前庭部の潰瘍による幽門狭窄と診断し，同日外科に紹介入院となった．

入院時理学所見：体格小柄，貧血（－），黄疸（－），発熱（－），上腹部膨満および右季肋部痛があり，肝脾および表在リンパ節は触知しなかった．胸部に Levine IV 度の収縮期雑音を聴取し，大動脈弁狭窄を認めた．

入院時血液検査所見：白血球数が10,800と異常のほかは，特に異常は認めなかった．

腹部単純 X 線写真：近医から胃ゾンデが挿入されている以外，neveau などの異常所見は認めなかった．

UGIF：入院当初の UGIF では幽門部が狭窄し黒緑色結石で閉塞されていた．

腹部超音波検査（以下，ECHO と略記）：胆嚢壁の肥厚と肝内胆管からの胆嚢内の pneumobilia が認められた．

上腹部 CT 検査：肝内胆管から胆嚢内には pneumobilia が認められ，造影 CT では十二指腸球部内に4cm 大の球形結石像が認められた（**Fig. 1**）．

上部消化管造影検査（以下，UGI と略記）：胆嚢と十二指腸球部の交通を認め，十二指腸球部を占居する4cm 大の陰影欠損が認められた（**Fig. 2**）．

以上より，胆石症によって胆嚢十二指腸（球部）瘻

＜1998年2月12日受理＞別刷請求先：中里　雄一
〒105-0003　東京都港区西新橋3－25－8　東京慈恵会医科大学外科学講座第2

Fig. 1 Abdominal computed tomography demonstrated a gallstone in duodenum, with opacities in the duodenal bulb (arrow).

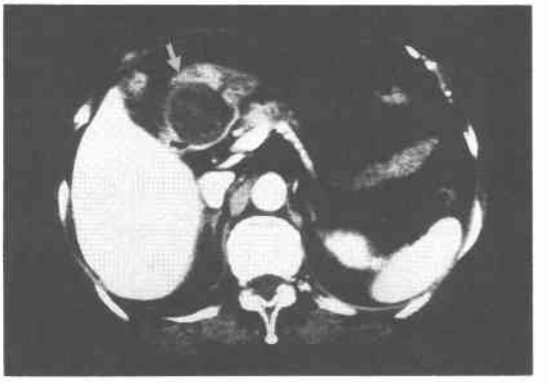

Fig. 2 Upper gastrointestinal tract series showing radiolucent gallstone in duodenal bulb (arrow).

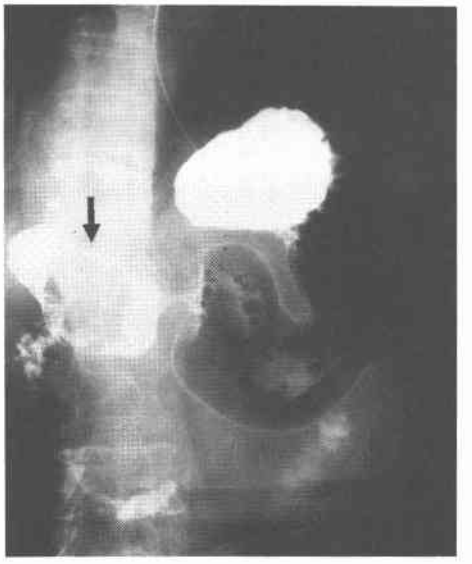

が形成され，結石が十二指腸球部に嵌頓してイレウス状態を起こした．いわゆる B-synd の術前診断で手術を施行した．

手術所見：萎縮した胆嚢と十二指腸球部が瘻孔を形成し，4cm 大の結石が球部に認められた．十二指腸球部に沿って瘻孔を切断すると，瘻孔は8mm 大で，萎縮胆嚢は肝床面にわずかに残っている程度であり，胆汁の流出がなかったので粘膜面を十分凝固するのみとした．瘻孔部を使って結石を摘出することとし，瘻孔の瘢痕部分を一部切除し，瘻孔を口側および肛門側の長軸方向に延長して結石を摘出した(**Fig. 3**)．そして同部を Heineke-Mikulicz 形式で縫合閉鎖した．

摘出標本：結石は7～8mm 大の混合石を数個鋳型で固めたような，全体としては4×3×3cm の結石であった (**Fig. 4**)．

術後経過：術後2日目より心不全を合併したが軽快し，その後は経過良好で術後17日目に退院した．

考　察

胆石イレウスとは，胆道に存在していた胆石が，胆道消化管瘻を通して消化管内に入り，それが嵌頓してイレウスをきたす病態である．本邦では1903年の江口ら[5]の報告以来，かつては比較的まれな疾患とされて

Fig. 3 Operative findings show that large gallstone was inracted in the duodenal bulb. This large gallstone was extracted from the duodenal bulb through the cholecystoduodenal fistula (arrow).

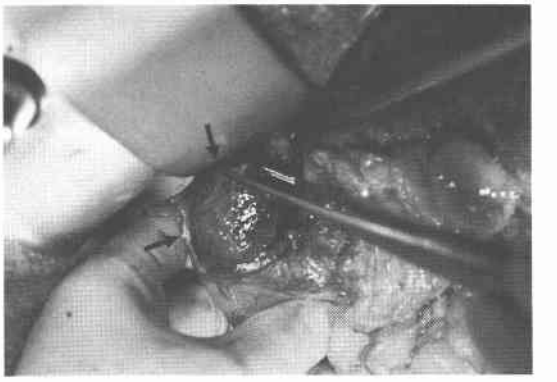

Fig. 4 Extracted large gallstone was 4.0×3.0×3.0cm diameter, and consisted small choresterol stone.



いたが，近年その症例報告も増加し，阪本ら[1]，野尻ら[2]の報告を合わせると，1994年までに約410例の報告がある．その発生頻度は胆石症の0.15～0.6%，全イレウスの0.06～1.0%といわれている[6)7)]．胆石イレウスの原因は胆石による内胆汁瘻の形成であるが，胆嚢十二指腸瘻を形成しているものが83%とそのほとんどを占めている[8]．その機序は，まず胆嚢結石により急性胆嚢周囲炎の状態となり，炎症性に十二指腸球部と胆嚢が癒着して炎症が十二指腸壁へ波及し，瘻孔を形成して胆石が落下したものと考えられている[9]．また嵌頓部位は回腸が50%，空腸が27%と多く，十二指腸は14.6%とわずかである[8]．なお回腸の中でも Bauhin 弁より1 m 以内の回腸終末を閉塞したものが多く，その理由としては，① Bauhin 弁の存在，②他部位に比べて管腔が狭い，③蠕動が弱いことの3点があげられている[10]．本症例は十二指腸球部に嵌頓したまれな症例で，胆石イレウスのなかで，今回のように胆道系と十二指腸球部に瘻孔が形成され，かつ球部に結石が嵌頓してイレウス症状を示す症例は，B-synd と呼ばれ，1770年に Beaussier が，1896年には Bouveret が報告したのが最初とされている[3)4)]．すでに欧米では100例を越える報告があるが，本邦ではいまだまれな症例であり，B-synd としての集計はなされていない．今回，われわれの調べたかぎりでは1976年以降，記載上あきらかに B-synd といえる症例は自験例を含めて12例であった (**Table 1**)[11)~21)]．これらを野尻ら[2]の1981年～1992年までの本邦の胆石イレウス227例を検討した報告と比較すると，平均年齢は B-synd 群は67.5歳で，野尻の報告でも平均67.6歳とほぼ同じであった．男女比は野尻の報告では女性が男性の2倍であったが，B-synd 群は男性2例，女性9例で，女性が男性の4.5倍あり，女性に多い傾向があった．発症時症状は野尻らの報告では嘔吐と腹痛を訴えているものが約70%であったが，B-synd 群では症状の明らかな11例中9例が嘔吐で発症しているものの，腹痛を同時に訴えている症例は3例にすぎなかった．また，河野ら[22]によると胆石イレウスの症状で注目すべき点に，イレウス症状発現後の経過が比較的緩慢で，緩解期をはさみながら徐々に閉塞が進行していくことがあげられている．一方，B-synd では突然の嘔吐か突然の腹痛で発症する症例が5例認められ，発症後も激しい通過障害症状を呈していた点が，B-synd の臨床症状の特徴と考えられた．嵌頓した結石の大きさは，野尻らの集計で，結石の最大径での平均は4.13cm であり，B-synd 群では4.4cm とほぼ同じ結果であったが，6例が5.0cm 以上であり，最大径が2.0 cm 以下の症例が2例あった．これは B-synd で胆石が嵌頓する場合には，大きい結石である必要があるが，塚田ら[12]が集計した13例の十二指腸胆石イレウスでは，6.5cm～7.0cm 大の結石が十二指腸下行脚まで進み，そこで嵌頓していた症例もあった．これは結石が大きくても，十二指腸球部から下行脚にかけての炎症が軽度であれば，必ず嵌頓するわけではないことを示し，嵌頓結石が小さい場合でも胆嚢十二指腸瘻形成に伴う炎症が，十二指腸球部に波及することで球部の変形が起こり，小さい結石でも球部に嵌頓する可能性を示唆するものと思われた．

胆石イレウスの診断は，1941年に Rigler ら[9]が腹部X線所見として，①胆道内ガス像，②腸管拡張像，③腸管結石像，④胆石の位置移動の4項目の診断上の重要所見として挙げている．B-synd としては①は共通で

Table 1 Cases of Bouveret's syndrome

No.	Auther	(year)	Sex	Age	Chief complaint	Stone size (cm)	Element	Op method
1	Shibata	(1977)[11]	F	53	abd. pain/vomiting	6.5×4.0×3.5	?	gastrectomy B-II
2	Tukada	(1983)[12]	M	60	sud. abd. pain/vomiting	1.6×1.5×1.3	cholesterol	gastrectomy B-II
3	Kudou	(1984)[13]	F	69	vomiting	6.5×5.0	?	duodenotomy
4	Nishiyama	(1985)[14]	F	68	sud. abd. pain/vomiting	4.0×3.0×3.0	cholesterol	jejunotomy
5	Otokozawa	(1985)[15]	F	69	?	6.0×4.0×3.0	cholesterol	jejunotomy
6	Kumagai	(1989)[16]	F	60	sud. vomiting	3.5×3.0×3.0	cholesterol	pyloroplasty
7	Koshiyama	(1989)[17]	M	72	vomiting	1.5	bilirubin	operation
8	Shiozaki	(1991)[18]	F	71	aud. upper abd. pain	5.7×3.5×3.2	cholesterol	closed fistula
9	Koshigoe	(1991)[19]	F	75	epi/nausea/pyrexia	5.2×3.5×3.2	bilirubin	anterectomy B-II
10	Nakamura	(1993)[20]	F	67	nausea/vomiting	?	?	gastrectomy B-I
11	Ubukata	(1994)[21]	F	62	vomiting/pyrexia	5.0×4.0×4.0	?	gastrectomy B-II
12	Present case		F	85	sud. vomiting	4.0×3.0×3.0	cholesterol	pyloroplasty

abd : abdominal, sud : sudden, epi : epigastralgia, B-I : Billroth I, B-II : Billroth II

あるが，②は胃の拡張像，③は十二指腸球部結石像として捉えられ，④は不要である．一般に胆石イレウスの術前診断は困難な場合が多く，かつては本邦の術前確定診断率は約50%といわれていたが[12]，近年では腹部のCTやECHOで診断しえた報告もあり，診断率は上昇していると思われる．特にB-syndでは嵌頓結石が大きい場合が多いので，腹部CTなどで嵌頓結石を捉えやすく，内視鏡による観察が可能な部位でもあり，B-syndを念頭において他の画像検査と結合的に判断すれば，その診断率は高くなると考えられた．

胆石イレウスの治療は，閉塞状態の解除が第1目的であり，手術が一般的であるが，最近では内視鏡的[23]またはESWLでの[24]治療も報告されている．B-syndでは幽門側胃切除術が5例に，嵌頓腸管切開が3例に自験例のごとく幽門形成術を施行しているのは2例であるが(**Table 1**)，基本は通常の胆石イレウスと同じく，閉塞解除が第1である．本症例も高齢であり，大動脈弁狭窄を合併していたので，瘻孔を利用した十二指腸球部切開で結石を摘出し，閉塞を解除したのみで，胆道系は，萎縮胆嚢の粘膜を電気メスで焼いたのみであった．なお胆道系に対する治療を同時に施行するかどうかはcase by caseで異なると考えられた．

文　献

1) 阪本研一，桧垣　潜，三浦宣久ほか：術前診断が可能であった胆嚢十二指腸瘻を伴う胆石イレウスの1例—本邦報告69例の集計検討—．胆と膵　17：569—757，1996
2) 野尻俊輔，蜂矢　仁，広瀬　聡ほか：胆石イレウスの1例—本邦227例の検討—．胆と膵　16：799—805，1995
3) Scott CA, Davis WB: Cholecystoduodenal fistula with duodenal blub obstruction: Case reports (Bouveret's syndrome).Mo Med 81：69—72，1982
4) Patel NM, Lo A, Bobowski SL: Gastric outlet obstruction secondary to a gallstone (Bouveret's syndrome). J Clin Gastroenterol 7：277—280，1985
5) 江口　嚢，久留春三：胆石に因する腸管閉塞に就て．中外医事新報　547：34—41，1903
6) 豊原惣一郎，渡辺義二，山本義一ほか：胆石イレウスの1治験例．日消外会誌　17：658—661，1986
7) 岩瀬和裕，金　昌雄，平田展章ほか：胆石イレウスの3例．外科診療　28：1108—1111，1986
8) 波多野賢二，石原敏夫，埜口武夫ほか：胆石イレウスの1例—自験例を含む本邦報告例130例の検討—．日臨外医会誌　54：2150—2154，1993
9) Rigler LG, Borman CN, Noble JF: Gallstone Obstruction. JAMA 117：1753—1759，1941
10) Glenn F, Mannix H Jr: Biliary entric fistula. Surg Gynecol Obstet 105：693—705，1975
11) 柴田光一，真田勝弘，岡本浩平ほか：胆石による十二指腸閉塞の1例．外科症例　1：217—218，1977
12) 塚田邦夫，妙中俊文，村岡幸彦ほか：十二指腸胆石イレウスの1例．日消外会誌　16：102—105，1983
13) 工藤明敏，山内　晧：胆石イレウスの二例．小倉記念病紀　17：45—47，1984
14) 西山和男，松幹雄，三屋公紀ほか：十二指腸に嵌頓をみた胆石イレウスの1例．日消病会誌　82：2663，1985
15) 男澤伸一，蘆田知史，斎藤祐輔ほか：内視鏡下に診断し得た十二指腸嵌頓イレウスの1例．Gastroenterol Endosc　27：418，1985
16) 熊谷真喜子，今野喜郎，新井元順ほか：十二指腸に嵌頓した胆石イレウスの1例．外科診療　31：753—757，1989
17) 越山　肇，木村光政，志田幸久ほか：十二指腸球部における胆石イレウスの1例．日内会誌　78：722，1989
18) 塩崎道明，松本和基，芦田　潔ほか：胆嚢十二指腸瘻を形成した十二指腸球部に嵌頓した胆石イレウスの1例．消内視鏡の進歩　39：411—415，1991
19) 越後義也，倉塚　均，今岡友紀ほか：十二指腸嵌頓胆石イレウスの1例．島根中病医誌　18：152—156，1991
20) 中村順兒，瀬戸本悟，草野昌浩ほか：胆石イレウスの二例．日消病会誌　90：2412，1993
21) 生方　毅，神坂幸次，松本祐史ほか：十二指腸球部に嵌頓した胆石イレウスの1例．日臨外医会誌　55：1321，1994
22) 河野裕利，勝見正治，谷口勝俊ほか：胆石イレウス．日臨外医会誌　43：1109—1115，1982
23) 野村昌史，竹村精一，高橋　篤ほか：内視鏡的に観察し得た胆石イレウスの2例—内視鏡的に摘出し得た1例を中心に—．Gastroenterol Endosc　34：1763，1992
24) 小野寺弘，永末裕之，鳥井彰人ほか：体外衝撃波(ESWL)にて治療し得た空腸胆石イレウスの1例．日消病会誌　86：2117，1989

A Case of Bouvere't Syndrome

Yuichi Nakasato, Nobuyoshi Hanyu, Masaru Naruse*, Yoichi Ohira**,
Yasuo Toriumi, Kazuhiko Nakayama, Masashi Ono, Akira Miyakawa,
Yoshinori Inagaki and Teruaki Aoki
Department of Surgery, Jikei University School of Medicine
*Department of Surgery, Shimizu Sakuragaoka Hospital
**Department of Surgery, Fuji City Central Hospital

An 85-year-old woman who had cholecystolithiasis was admitted to our hospital because of sudden onset of vomiting. She complained of upper abdominal fullness and right hypochondralgia but had no anemia, icterus or pyrexia. Endoscopic examination of the upper gastrointestinal tract showed pyloric stenosis due to the impacted stone. Abdominal ultrasonography revealed gallbladder wall thickening and pneumobilia. Abdominal CT revealed a 4-cm gallstone at the duodenal bulb. The gallbladder and duodenal bulb could not be separated as distinct structtures on CT. An upper gastrointestinal tract series demonstrated partial obstruction by the radiolucent gallstone in the duodenal bulb with reflux of balium into the gallbladder. Laparotomy was performed under a diagnosis of pyloric obstruction due to the impacted stone, namely Bouveret's syndrome. After the severely atrophic gallbladder and duodenal bulb was separated, a 4 × 3 × 3-cm gallstone was extracted from a dilated fistula of the duodenal bulb. We performed pyloroplasty by the Heineke-Mikulicz method, and no biliary radical operation was carried out. The patient had acute heart failure during the postoperative course but soon she recovered and was discharged on postoperative day 17. Duodenal bulb obstruction by a gallstone is an uncommon cause of gallstone ileus that is a rare complication of cholelithiasis. This paper describes a case of Bouveret's syndrome with a review of 12 cases in the Japanese literature over the last 21 years.

Reprint requests: Yuichi Nakasato Department of Surgery, Jikei University School of Medicine
3-25-8 Nishishinbashi, Minato-ku, Tokyo, 105-0003 JAPAN