日消外会誌　31（5）：1112～1116，1998年

# C型肝硬変に合併した末梢型細小胆管細胞癌の1切除例

遠州総合病院外科
倉地　清隆　　長嶋　孝昌　　水上　泰延
生田　宏次　　近松　英二　　大平　周作

症例は67歳の男性．肝機能障害を指摘され，精査目的で入院となった．入院後にC型肝硬変と診断し，腹部超音波検査で肝右葉後区域に直径20mm，類円形で内部はiso～hypoechoicな腫瘤を認めた．腹部単純CTでは低吸収域として描出され，造影CTでは不整形で内部均一に造影された．腹腔動脈造影では動脈相より肝右葉後上区域末梢に腫瘍濃染像を認めた．画像と臨床経過から肝細胞癌が疑われたが，針生検では胆管細胞癌と診断された．肝$S_6$部分切除術を施行し，腫瘍は径15×20mmの乳白色調結節性病変であり，病理組織学的には中分化型管状腺癌であった．非腫瘍部は乙型肝硬変であった．術後16か月経過した現在，再発なく健在である．

一般に胆管細胞癌は典型的な症状や特異的な徴候に乏しく，早期に診断することは極めて困難である．末梢型細小胆管細胞癌の本邦報告例は16例であり，特にC型肝硬変のみに合併した報告例は本例が初例である．

**Key words:** minute (small) cholangiocellular carcinoma, HCV-positive liver cirrhosis, intrahepatic bile duct carcinoma

## はじめに

胆管細胞癌は原発性肝癌のうち2.7%を占めるに過ぎず[1]，その多くが進行例であり，肝内に3cm以下で発見されることはまれである．また，肝硬変の合併率は低く[1]，特にC型肝硬変合併例は極めてまれである．今回，われわれはC型肝硬変に合併した末梢型細小胆管細胞癌の1例を経験したので報告する．

## 症　例

患者：67歳，男性

主訴：肝機能障害，全身倦怠感．

既往歴：23年前に鼻出血にて輸血．

家族歴：弟が肝癌にて死亡（詳細不明）．

現病歴：1995年7月頃より全身倦怠感出現し近医を受診した．その際に肝機能障害及びHCV抗体陽性を指摘され，同年11月に肝臓の精査治療目的にて紹介入院となった．

入院時現症：体格栄養中等度．黄疸，貧血認めず，肝臓を右季肋下1横指触知した．

入院時血液検査所見：末梢血液検査，凝固系に異常認めず．生化学所見では，GOT 64mU/ml，腫瘍マーカーではCA19-9が49U/mlと軽度上昇していたが，CEA，AFPは正常範囲であった．$ICG_{R15}$：22.9%，$K_{ICG}$：0.098と軽度の肝機能低下を認めた．HbsAgは陰性であり，HCV抗体およびHCV-RNAが陽性であった．

腹部超音波検査：肝右葉後区域に直径20mm，類円形，辺縁整で内部はiso～hypoechoicな腫瘤像を認めた（**Fig. 1**）．

腹部CT：単純CTでは，肝右葉後区域に辺縁やや

**Fig. 1** Ultrasonography reveald an oval shape, hypoechoic nodular mass measuring 20mm in the right posterior segment of the liver (arrow)

＜1998年1月14日受理＞別刷請求先：倉地　清隆
〒430-0917　浜松市常盤町144－6　遠州総合病院外科

不整な low density area（LDA）として描出され，造影 CT では腫瘍は不整形で内部均一に enhance された（**Fig. 2**）.

腹腔動脈造影：動脈相早期より肝右葉後上区域動脈枝末梢側に類円形の腫瘍濃染像が明瞭に認められた（**Fig. 3**）. 内視鏡的逆行性胆管膵管造影および上部・下部消化管内視鏡検査では異常所見は認めなかった．臨床経過と画像所見から肝細胞癌が最も疑われたが，針組織生検の結果は管状腺癌であり，末梢型胆管細胞癌と診断し，1996年1月17日手術を施行した．

手術所見：肝表面は全体に顆粒状結節を呈し肝硬変の所見であった．腹膜播種およびリンパ節腫大は認めなかった．術前より肝機能低下を認めており，手術は肝 $S_6$部分切除術とした．切除標本では径15×20mm 大の乳白色調充実性腫瘍を認めた（**Fig. 4**）.

病理組織学所見：中分化型管状腺癌であった．腫瘍細胞と正常肝細胞の境界部では，腫瘍細胞が肝細胞索を置換するように浸潤しており，胆管細胞癌に特徴的な所見であった．間質には線維成分は少なく，軽度の毛細血管の増生を認めた．非腫瘍部は乙型肝硬変であり，腫瘍部免疫染色では CA19-9染色陽性，CEA および AFP 染色は陰性であった（**Fig. 5**）.

術後16か月を経過しているが，現在まで再発の徴候なく経過している．

## 考　察

第11回全国原発性肝癌追跡調査[1]によると胆管細胞癌の割合は原発性肝癌の2.7%と発生頻度は低く，特異的症状に乏しいため発見時には大半が進行癌症例である．特に，本症例のような末梢型結節型は黄疸や自覚症状に乏しく，早期発見は非常に困難である．

細小胆管細胞癌の定義については，症例数が少なく腫瘍の増殖形態も不明で詳細を検討されるに至っていないが，腫瘍径3cm 以下としている報告が多い．そこで，腫瘍径3cm 以下の本邦における末梢型胆管細胞癌を文献的に検索した結果，1988年から1996年まで16例が報告されるのみであり，これらについて検討を行った[2)~13)]（**Table 1**）.

年齢分布は47～72歳，平均年齢59.3歳．男性13例，女性3例と男性に多かった．自覚症状はほとんどの症例で認められず，検診時や肝疾患経過観察中に腹部超音波検査を施行し偶然に発見されている．

超音波検査所見では，16例中12例が存在診断可能であり，早期発見には不可欠な検査である．一般に胆管細胞癌の超音波像は類円形～不整形の境界不明瞭で内部は不均一とされているが[4)6)]，太田ら[14)]によれば径3cm 以下の症例では辺縁整・内部エコーは hypo-isoechoic で均一な症例が多いと述べている．今回の検討でも12例中8例がこの像を呈したが，必ずしも胆管細胞癌に特徴的な所見はえられていない．一方，明確

**Fig. 2** **A**) Plain CT scan revealed a low density area in the posterior segment of the liver (arrow). **B**) This tumor was homogeneously enhanced with irregular border

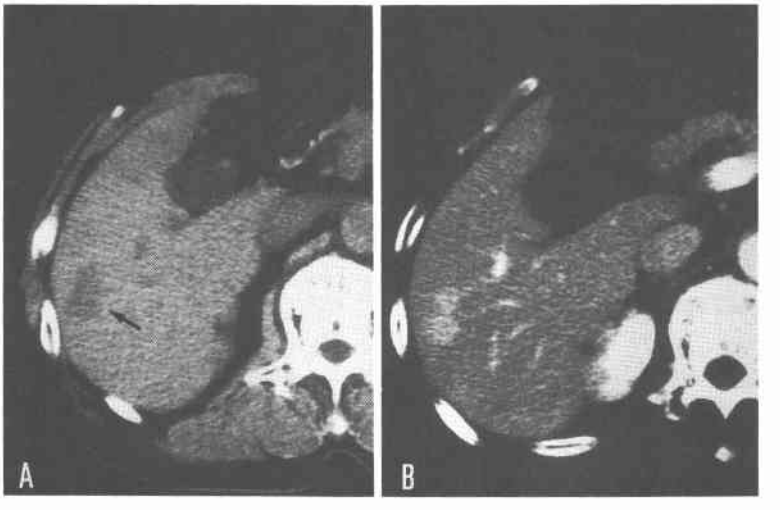

**Fig. 3** Celiac arteriography revealed a tumor stain in the posterior-superior segment in arterial phase (arrow)

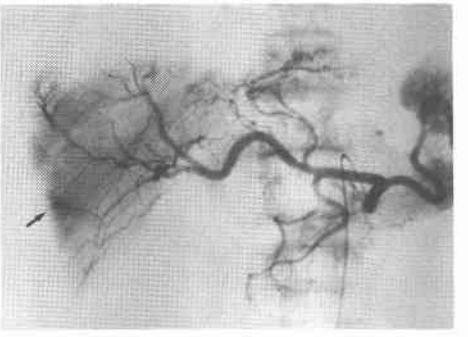

**Fig. 4** Cut surface of resected tumor showed milk-whitish nodular type tumor of 15×20mm in size

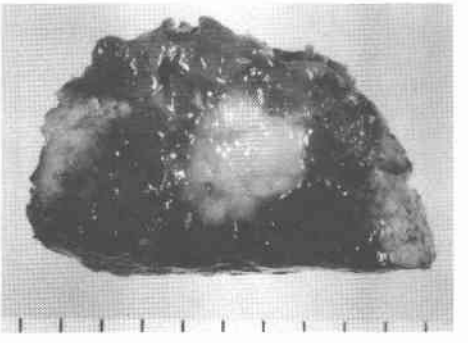

**Fig. 5** A): Histopathological diagnosis was a moderately differentiated tubular adenocarcinoma. (HE stain ×100) B): Marginal lesion of the tumor. (HE stain ×400) C): The liver except for the tumor showed liver cirrhosis. (HE stain ×40)

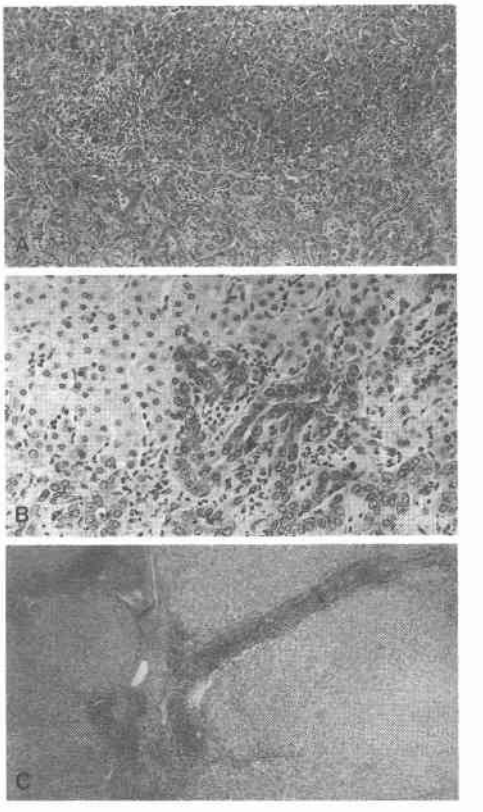


な腫瘤像が描出されず，末梢胆管拡張像が唯一の所見であった症例を3例に認めており，胆管細胞癌の早期発見には見落とせない重要な所見である．

腹部単純CTでは8例が内部均一なLDAとして描出されたが，超音波検査以上に胆管細胞癌を示唆する有用な所見はえられなかった．

血管造影では，本症例を含む13例中8例に早期からの腫瘍濃染像または血管新生像を認めた．胆管細胞癌は一般にhypovascularityと言われているが，佐藤ら[9]によれば，径の小さい初期の結節型胆管細胞癌は線維組織が少なく，肝細胞癌同様に血管増生像を示すことが多いと述べている．以上より，早期発見の点では超音波検査や腹部CT検査は有効であるが画像所見のみから細小胆管細胞癌と診断することは困難である．質的診断のためには針組織生検が必要であるが[10]，胆管細胞癌の多くは腺癌であり，針組織生検の標本のみで他の消化器癌肝転移との病理学的鑑別は容易ではない[15]．そのため，十分な術前検索と切除標本の詳細な検討が必要である．

胆管細胞癌の原因としては，肝内結石による胆汁排泄障害[3)6)]や慢性胆管炎症，トロトラスト症[4]が報告されているが，肝細胞癌と異なりB型およびC型肝炎ウイルスとの関連は低いといわれている[8)16)]．報告によれば，HCV抗体陽性率は26.1%，また，肝硬変合併率は，14.4%と肝細胞癌に比べて低頻度である[1]．そのため肝細胞癌のようなハイリスクグループの設定ができず，早期発見が困難な要因となっている．B型肝硬変に合併した胆管細胞癌はしばしば報告されているが[11]，C型肝硬変に合併した胆管細胞癌[17]は極めてまれである．本症例は肝内結石症や慢性胆管炎などは合併しておらず，C型肝硬変のみに合併した細小胆管細

**Table 1** Reported cases of minute peripheral cholangiocellular carcinoma in the Japanese literature

| Case | Author | Age Sex | Symptoms | Size(cm) $\phi$=M.D.* | Ultrasonography | | CT | Angiography | Prognosis (month) |
|---|---|---|---|---|---|---|---|---|---|
| | | | | | Internal Echo | Dilatation of bileduct | | | |
| 1 | 1988 Tanaka[2] | 53 M | / | 2.5×2.0 | hypo | (−) | LDA | neovascularization tumor stain | / |
| 2 | 1989 Fujita[3] | 50 M | / | / | / | (+) | dilatation of bileduct | / | 12m alive |
| 3 | 1989 Sasaki[4] | 72 M | asymptomatic (autopsy case) | $\phi$1.0 | / | (−) | / | / | / |
| 4 | 1989 Numata[5] | 50 M | liver dysfunction | 1.4×1.2 | hypo | (−) | LDA | neovascularization | / |
| 5 | 1989 Numata | 66 M | asymptomatic | 1.5×0.3 | / | (+) | / | nothing particular | / |
| 6 | 1989 Numata | 52 F | jaundice | 3.0×2.0 | hetero | (+) | / | neovascularization encasement | / |
| 7 | 1990 Kawabata[6] | 55 F | asymptomatic | $\phi$2.0 | hypo | (+) | dilatation of bileduct | neovascularization | / |
| 8 | 1991 Okada[7] | 58 M | asymptomatic (screening) | $\phi$1.5 | / | (+) | dilatation of bileduct | encasement | / |
| 9 | 1991 Nagaoka[8] | 55 M | liver dysfunction | $\phi$2.0 | hypo | (−) | LDA | tumor stain | 12m alive |
| 10 | 1993 Sato[9] | 70 F | asymptomatic | $\phi$3.0 | hypo | (−) | LDA | neovascularization | 8m dead |
| 11 | 1993 Sato | 60 M | skin tumor | $\phi$3.0 | hypo | (−) | LDA | encasement | 6m dead |
| 12 | 1993 Hata[10] | 47 M | asymptomatic (screening) | 1.1×0.9 | hyper | (−) | / | / | 41m alive |
| 13 | 1993 Yokoyama[11] | 64 M | asymptomatic | 1.6×0.9 | hyper | (−) | LDA | tumor stain | 12m alive |
| 14 | 1993 Nomura[12] | 66 M | liver dysfunction | $\phi$1.2 | iso | (−) | LDA | nothing particular | 1m alive |
| 15 | 1994 Inoue[13] | 64 M | asymptomatic | 2.6×2.4 | hyper | (+) | LDA | hypovascularity | 6m alive |
| 16 | 1996 Kurachi | 67 M | liver dysfunction | 2.0×1.5 | hypo | (−) | LDA | tumor stain | 16m alive |

*…Maximum Diameter

胞癌としては，文献的に検索しえた限り本邦において本症例以外に報告例はなかった．従来より，胆管細胞癌の一部は肝硬変を背景にして発生するとも言われており[18]，今後の症例の蓄積が重要である．

胆管細胞癌は肝細胞癌に比べて予後不良であるが[3]，腫瘍径の小さい胆管細胞癌は，根治手術可能で予後も比較的良好と報告されている[12]．今後の生存率向上のためには，腹部超音波検査をはじめとした早期スクリーニング法およびハイリスクグループの確立が課題である．

本論文の要旨は第251回東海外科学会（1996年4月名古屋）において報告した．

## 文　献

1) 日本肝癌研究会：原発性肝癌に関する追跡調査（第11報）．肝臓　36：208—218，1995
2) 田中正俊，真島康雄，谷川久一：末梢型胆管細胞癌とその限局性病変．肝・胆・膵　17：51—58，1988
3) 藤田　徹，羽生富士夫，中村光司ほか：肝内結石症の切除肝に発見された微小肝内胆管癌の1例．日消外会誌　22：949—952，1989
4) 佐々木文雄，木戸長一郎，佐藤　秦ほか：人トロトラスト症に合併した小胆管細胞癌の1症例．日医放線会誌　49：568—573，1989
5) 沼田和司，高安賢一，松村幸男ほか：肝内末梢型胆管細胞癌の臨床病理学的検討．日消外会誌　22：2375—2382，1989
6) 川端規弘，佐治　裕，海老沢良昭ほか：術前診断し得た肝内結石合併細小肝内胆管細胞癌の1例．北海道外科誌　35：96—100，1990
7) 岡田周一，岡崎伸生，埴谷一夫ほか：肝癌の画像診断の進歩—画像診断による胆管細胞癌の早期診断—．日臨　49：73—77，1991
8) 長岡　正，大川伸一，伊藤義彦ほか：肝硬変の長期観察中に発見され，血管造影上肝細胞癌と鑑別が困難であった細小肝内胆管細胞癌の1例．日消病会誌　88：1369—1374，1991
9) 佐藤啓宏，大和田進，森下靖雄：胆管細胞癌の臨床

病理学的検討．日臨外医会誌　55：871—875，1994
10) 秦　美暢，岸本幸次，菅沼利行ほか：Acoustic shadowを伴う高エコー結節像を呈した約1 cmの末梢型肝内胆管癌の1例．肝臓　34：335—340，1993
11) 横山達司，八幡紀子，大石博正ほか：肝細胞癌切除後の長期経過観察中に発見し得た細小肝内胆管細胞癌の1例．肝臓　34：753—757，1993
12) 野村康晴，松田康雄，薮内以和夫ほか：small liver cancerとして発見された肝内胆管癌の1切除例．肝臓　34：825—829，1993
13) 井上敬太，堀見忠司，森田荘二郎ほか：胆道系酵素の上昇を契機に発見された小さな胆管細胞癌の1例．消外　18：1349—1353，1995
14) 太田博郷，中野　哲，綿引　元ほか：胆管細胞癌の臨床的検討．日消外会誌　80：1747—1753，1983
15) Goodman ZD, Ishak K: Pathology of liver tumors. Edited by Nottino JC, Opfell RW, Muggia FM. Liver caner. Martinus Nijhoff, Boston, 1985, p3—19
16) Paquet KJ, Koussouris P, Mercado MA et al: Limited hepatic reaction for selected cirrhotic patients with hepatocellular or cholangiocellular carcinoma: A prosective study. Br J Surg 78：459—462，1991
17) 林　伸樹，松田良信，浅野佳秀ほか：C型肝硬変に合併した胆管細胞癌の一剖検例．肝臓　35：309—313，1994
18) 中沼安二，湊　宏，寺田忠史ほか：肝内胆管癌—分類と病理—．肝・胆・膵　24：209—216，1992

## A Case Report of Minute Peripheral Cholangiocellular Carcinoma Associated with HCV Antibody-positive Liver Cirrhosis

Kiyotaka Kurachi, Takamasa Nagashima, Yasunobu Mizukami, Koji Ikuta, Eiji Chikamatsu and Shuusaku Ohira
Department of Surgery, Enshu General Hospital

A 67-year-old man was admitted to our hospital because of liver dysfunction. We diagnosed his condition as HCV antibody-positive liver cirrhosis. Ultrasonography revealed an oval shape, iso-hypoechoic nodular mass measuring 20 mm in the right posterior segment of the liver. A plain CT scan revealed a low density area. This tumor was homogeneously enhanced with an irregular border. Celiac arteriography revealed a tumor stain in the posterior-superior segment in the arterial phase. By ultrasound-guided fine-needle biopsy, we obtained a histological specimen of cholangiocellular carcinoma (CCC). Partial hepatectomy of S6 was performed. The cut surface of the resected tumor showed a milk-whitish nodular type tumor 15 × 20 mm in size. The histopathological diagnosis was a moderatly differentiated tubular adenocarcinoma. The liver except for the tumor showed liver cirrhosis. His postoperative course has been good without recurrence for 16 months after discharge. It is difficult to find a CCC in the early stage because it has no typical symptoms or specific sings earlier. Only 16 cases of minute peripheral CCC have been reported in the Japanese literure up to now. There were no previous reports of minute peripheral CCC associated with HCV antibody-positive liver cirrhosis.

**Reprint requests:** Kiyotaka Kurachi　Department of Surgery, Enshu General Hospital
144-6 Tokiwa, Hamamatsu, 430-0917 JAPAN