日消外会誌　31（5）：1117～1121，1998年

尾状葉原発の胆管内発育型胆管細胞癌の1切除例

国保坂下病院外科，同　内科*，春日井市民病院外科**
待木　雄一　　重田　英隆　　高山　哲夫*
酒井　雄三*　　近藤　　哲**

胆管内発育型胆管細胞癌の報告は非常にまれであり，その1切除例を経験したので報告する．症例は65歳女性．閉塞性黄疸にて来院し，経皮経肝胆道ドレナージ術を施行した．胆管像では乳頭状の陰影欠損によって肝門部胆管は閉塞し，腹部CTでは右尾状葉から右葉後区域にかけて径30mmの腫瘍を認めた．経皮経肝胆道鏡検査では右肝管から総肝管まで伸びる乳頭状腫瘍を認め，生検にて腺癌の診断を得た．経皮経肝門脈造影では門脈右枝は左右分岐部直後で閉塞していた．術前の癌進展度診断により，右尾状葉から発生した胆管内発育型胆管細胞癌と診断し，肝右葉切除，尾状葉全切除，胆管切除，下大静脈合併切除を施行した．

本疾患の鑑別診断には経皮経肝胆道鏡検査による胆管内腫瘍の診断が有用であった．また，手術術式決定の上では胆管内腫瘍と主腫瘍の存在，部位，進展範囲，進展様式の診断が重要であった．

Key words: cholangiocellular carcinoma, caudate lobe, intraluminal growth in the blle duct

はじめに

胆管細胞癌は肝内の細胆管より発生する末梢型と肝門部をふくめた肝内胆管枝より発生する肝門型に分類される[1]．最近末梢型に対する切除率は増加してきたが，肝門型の場合は肝門部が解剖学的に複雑であることと門脈，肝動脈，下大動脈などへの血管浸潤のために治癒切除が困難なことも多い．また，肝細胞癌は胆管内発育することが知られているが胆管細胞癌の胆管内発育の報告はまれである[2]．今回われわれは尾状葉から発生した胆管内発育型胆管細胞癌の1切除例を経験したので報告する．

症　例

患者：65歳，女性

主訴：黄疸

既往歴：心筋梗塞

家族歴：特記すべきことなし．

現病歴：平成5年6月22日黄疸と全身倦怠感のため当院を受診した．血清総ビリルビン値が15.8mg/dlと上昇し，腹部超音波検査にて肝内胆管の拡張を認めたため左肝内胆管に経皮経肝胆道ドレナージ術(PTBD)を施行した．

入院時現症：身長146cm，体重42kg．眼球血膜に黄染あり，心窩部から右季肋部に圧痛を認めた．

入院時検査成績：T-Bil：15.8mg/dl，D-Bil：13.5mg/dl，GOT：218IU/l，GPT：179IU/l，ALP：1,659IU/l，γ-GTP：739IU/l，腫瘍マーカーはAFP：3.2ng/ml，CEA：2.2ng/ml，CA19-9：140U/mlであった．

PTBD造影所見：肝門部胆管は乳頭状の陰影欠損によって閉塞し，右肝内胆管と右尾状葉枝は造影されなかった（**Fig. 1**）．

腹部computed tomography（CT）検査所見：下大静脈の右側壁に接して右尾状葉から右葉後区域の位置に径30mmの低吸収域を認め，拡張した右肝管内にも同様の低吸収域を認めた．また，肝右葉は萎縮し左葉の肥大が著明であった（**Fig. 2**）．

経皮経肝胆道鏡(PTCS)所見：総肝管まで伸びる胆管内に発育した腫瘍を認めた．表面は結節状で，色調はピンク色であり，生検でpapillary adenocarcinomaの結果が得られた（**Fig. 3**）．

腹腔動脈造影所見：腹腔動脈造影では右肝動脈前後枝に広狭不整がみられた．明らかな腫瘍濃染像は認めなかった．

経皮経肝門脈造影（PTP）所見：側面像では門脈右枝は左右分岐部直後で閉塞し，それより下流側は造影されなかった（**Fig. 4**）．

術前診断：術前の腫瘍の進展度診断に基づく腫瘍の

＜1998年1月14日受理＞別刷請求先：待木　雄一
〒376-0024　桐生市織姫町6－3　桐生厚生総合病院外科

Fig. 1 Percutaneous transhepatic cholangiogram shows a filling defect suspicious of intraluminal tumor at the hepatic hilus. The right intrahepatic duct and the right caudate branch are not visible. Arrowheads indicate the intraluminal tumor in the common hepatic duct. 2: the left lateral posterior duct, 3: the left lateral anterior duct, 4a: the left medial inferior duct, 4b: the left medial superior duct.

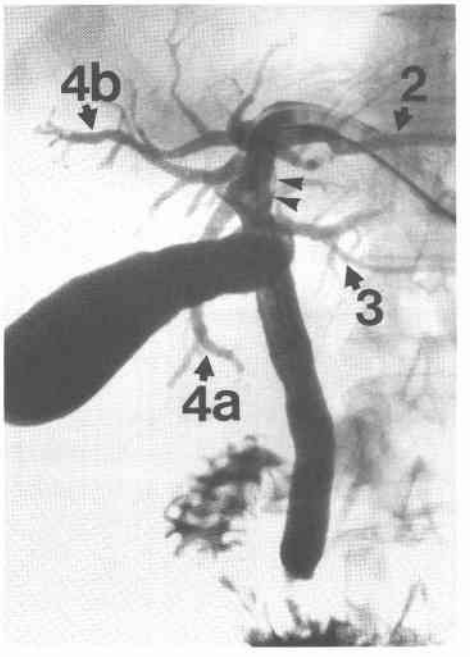

Fig. 2 Enhanced computed tomography (CT). Main tumor (arrowhead) attached to the inferior vena cava is located in the right caudate lobe. R: the intraluminal tumor in the right hepatic duct.

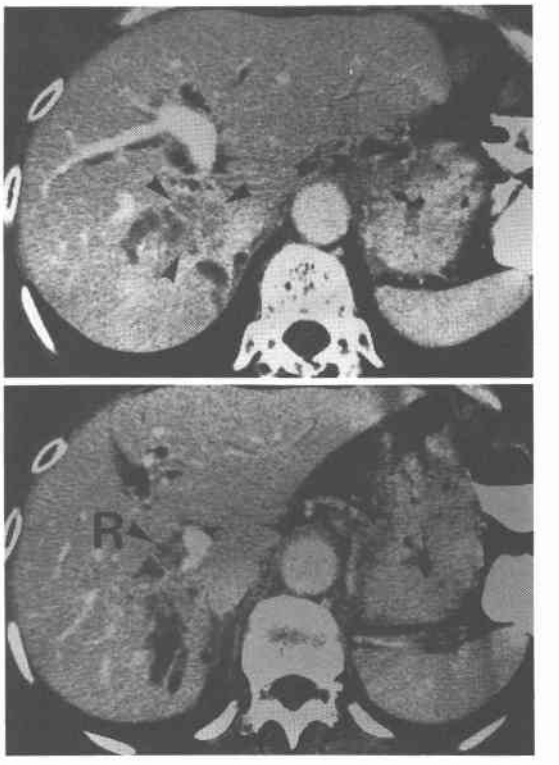

存在範囲のシェーマを **Fig. 5** に示した．主腫瘍は下大静脈の右側に接して尾状葉の paracaval portion から右後区域にかけて存在し，門脈右枝に直接浸潤していた．胆管内腫瘍は胆管内に充満し総肝管内まで発育していた．以上より尾状葉から発生した胆管内発育型胆管細胞癌と診断した．

手術所見：平成5年8月16日，肝右葉切除，尾状葉全切除，胆管切除を施行した．腫瘍は下大静脈に浸潤していたため10×8mm の範囲の下大静脈楔状切除も併施した．また，肝門部胆管癌の R_2 郭清に準じたリンパ節郭清に加え，大動脈周囲リンパ節 a_2 と b_1 領域の郭清を行った．

摘出標本所見：切除標本胆管造影では右尾状葉および右肝管は拡張し内腔に腫瘍の透亮像を認めた．左尾状葉枝には異常所見を認めなかった（**Fig. 6**）．また，CT 断とほぼ同じスライス面となる標本割面像では主腫瘍は門脈右枝の前後枝分岐部背側の肝実質内に存在し，下大静脈右側壁に浸潤していた．腫瘍の解剖学的な位置から尾状葉原発と診断した（**Fig. 7**）．

組織学的所見：肝実質内腫瘍は中分化管状腺癌で肝実質浸潤を認めた（**Fig. 8 上**）．胆管内に発育した腫瘍は高分化乳頭腺癌で，viable な組織像を呈した（**Fig. 8 下**）．合併切除した下大静脈壁は病理組織学的に浸潤陽性であり，大動脈周囲リンパ節にも組織学的に転移を認めた．

術後の経過は良好で，血清ビリルビン値の頂値は術後2日目に3.1mg/dl まで上昇したが，第49病日に軽快退院した．なお，患者は2年後に腹膜再発をきたし死亡した．

考　察

肝細胞癌はしばしば胆管内発育することが知られ，胆管内の腫瘍の増殖によって閉塞性黄疸が出現するいわゆる icteric type hepatoma の報告は散見され

Fig. 3 Percutaneous transhepatic cholangioscopy (PTCS) demonstrated an intraluminal tumor with pinkish and nodular surface. Cholangioscopic biposy revealed papillary adenocarcinoma.

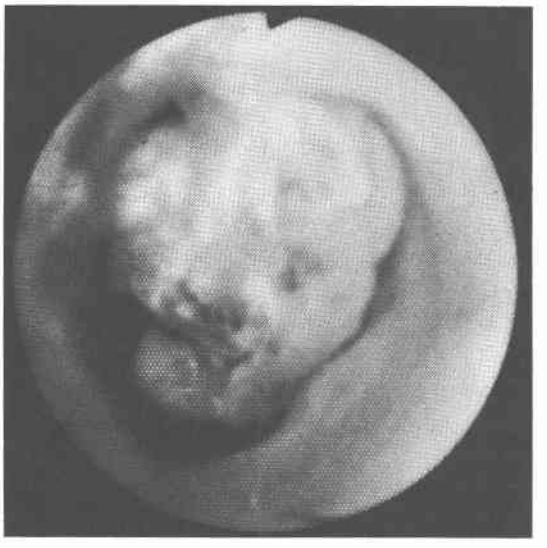

Fig. 4 Percutaneous transhepatic portography (lateral view) Right portal vein (RPV) is obstructed.
PV : portal vein, SV : splenic vein.

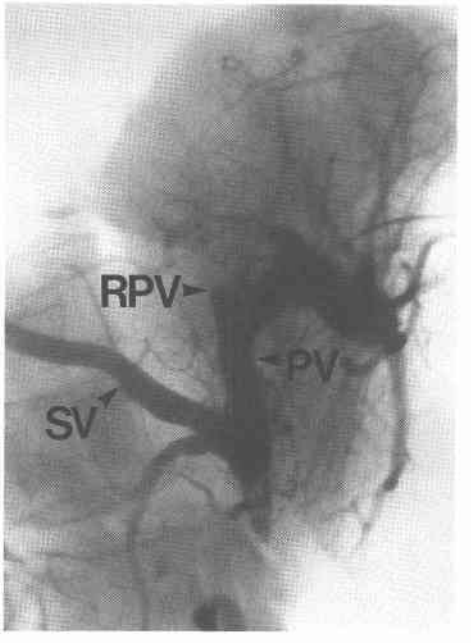

Fig. 5 Schema of location of the tumor.
T : tumor in the caudate lobe, t : a part of inraluminal growth in the bile duct, RHV : right hepatic vein, IVC : inferior vena cava, PV : portal vein, CBD : common bile duct, 1r : right caudate branch, 1l : left caudate branch

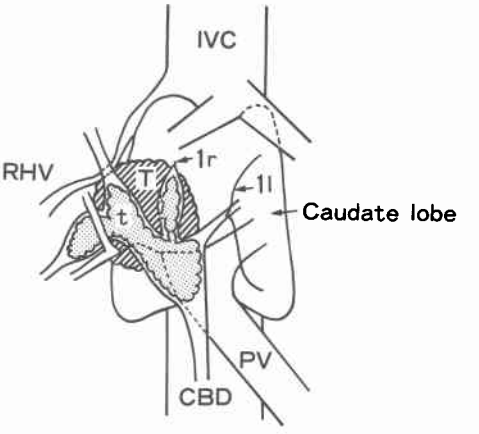

Fig. 6 Resected speciemen cholangiogram shows filling defects in the right hepatic duct and the right caudate branch (1r).
CBD : the common bile duct, L : the left hepatic duct, A : the anterior branch of the right hepatic duct, P : the postrior branch of the right hepatic duct, 1l : the left caudate branch.

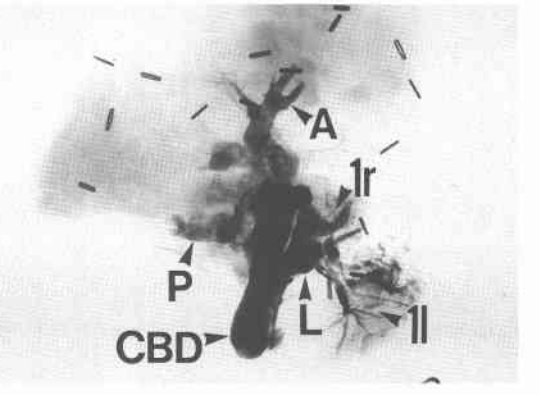

る[5)~10)]．しかし，胆管細胞癌の胆管内発育の報告はまれで，われわれの検索した範囲では尾状葉原発で胆管内発育した胆管細胞癌は1例の報告をみるのみである[4)]．

胆管内発育を有する胆管細胞癌の鑑別診断には，経皮経肝胆道鏡検査による胆管内腫瘍の診断が有用であ

Fig. 7 Cut surface of the resected speciemen shows a primary tumor in the paracaval portion of the caudate lobe.
Arrowhead: the resected wall of the inferior vena cava. C: caudate lobe, T: main tumor in the caudate lobe.

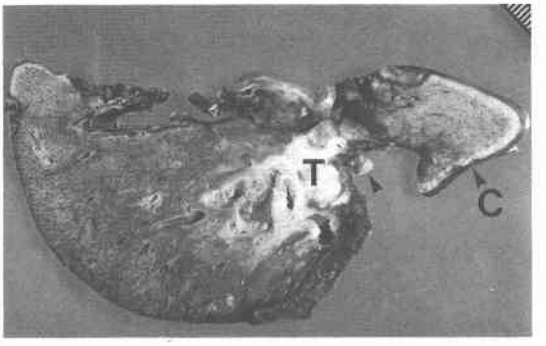

Fig. 8 Microscopic findings show moderately differentiated type cholangiocellular carcinoma (upper).
Histological findings of intraluminal tumor in the common hepatic duct show well differentiated type cholangiocellular carcinoma (bottom).

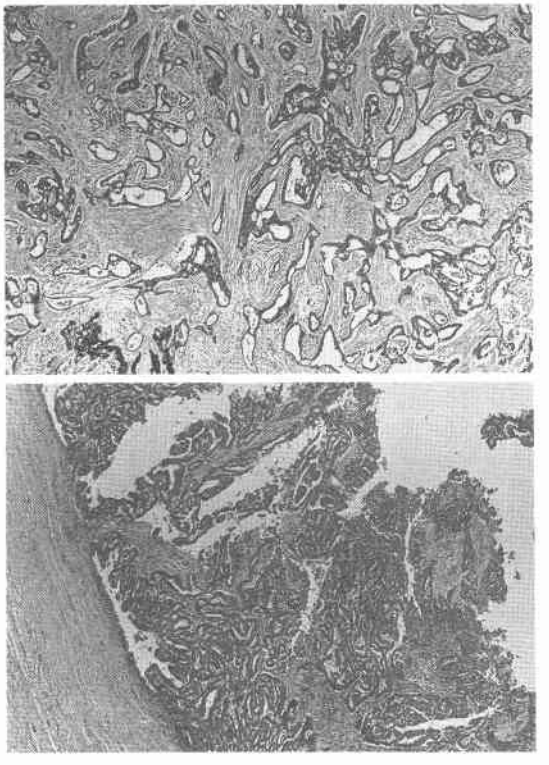

る．肝細胞癌の場合の内視鏡所見は胆管内腫瘍の表面は平滑で黄色を呈するのに対して[9]，胆管細胞癌の場合は胆管内腫瘍表面は結節状，ピンク色であるのが特徴である[4]．注意深い内視鏡的観察と経皮経肝胆道鏡下の直視下生検によって確定診断が可能である．

肝門浸潤型の胆管細胞癌を含めた肝門部胆管癌の外科治療は，肝門部の解剖学的な位置関係の複雑さから非常に困難であり，予後も不良とされてきた．これに対して，詳細な術前診断に立脚した尾状葉切除を含めた合理的肝区域切除が積極的に行われ，治療成績が向上してきている[11)12)]．

本例においては胆管内腫瘍と主腫瘍の存在，部位，進展範囲，進展様式の診断が手術術式決定の上で重要であった．本例の術前画像診断では，主腫瘍は下大静脈右側に接しており，主に門脈右枝の前後枝分岐部背側の肝尾状葉実質内に存在し，一部肝右葉後区域実質内まで及んでいると判断し，術式は肝右葉切除，尾状葉全切除，胆管切除となった．胆管内に発育した腫瘍が目立つのでそれに目を奪われて主腫瘍の存在，部位，進展範囲診断がおろそかにならないよう注意を要する．また，本例の場合術中に下大静脈に浸潤を認め下大静脈合併切除を施行している．尾状葉原発の胆管細胞癌では下大静脈の合併切除を常に考慮すべきである．

胆管細胞癌は比較的早期の段階から脈管侵襲，肝外リンパ節転移が高率に認められるため，肝細胞癌に比べて予後不良である[13]．胆管細胞癌の大動脈周囲リンパ節転移は38.3%[14]と高頻度に認められ，胆管細胞癌では大動脈周囲リンパ節を含めたリンパ節郭清が重要である．本例の場合，転移を疑わせるリンパ節を術中には確認できなかったが，術後の病理学的検索によって大動脈周囲リンパ節の転移が判明した．

本例では門脈右枝が腫瘍で閉塞することが原因と考えられる右葉の萎縮と左葉の代償性肥大が画像診断上特徴的であった．Naginoら[15)16)]の提唱する経皮経肝門脈枝塞栓術(PTPE)は，より安全に大量肝切除を行うために術前に経皮経肝的に切除側の門脈枝を塞栓することによって残存予定肝の代償性肥大を期待するもので，肝門部胆管癌に対する肝切除において必要不可欠な術前処置の1つとしての地位を築きつつある．本例の場合，癌浸潤により右門脈右枝閉塞をきたし，同じメカニズムで右葉の萎縮と左葉の代償性肥大をきたしたものと考えられる．

文　献

1) Okuda K, Kubo Y, Okazaki N et al: Clinical aspects of intrahepatic bile duct carcinoma including hilar carcinoma. A study of 57 autopsy proven cases. Cancer 39：232—246, 1977
2) Chen MF, Jan YY, Wang CS et al: Clinical experience in 20 hepatic resections for peripheral cholangiocarcinoma. Cancer 64：2226—2232, 1989
3) Nagino M, Nimura Y, Kamiya J et al: A cholangiocellular carcinoma radically resected by central hepatic bisegmentectomy with en bloc resection of the caudate lobe and extrahepatic bile duct. J Hep Bil Surg 2：72—76, 1995
4) Iyomasa S, Nimura Y, Kamiya J et al: Cholangiocellular carcinoma in the caudate lobe with intraluminal growth in the extrahepatic bile duct. Hepatogastroenterology 39：570—573, 1992
5) Kojiro M, Kawabata K, Kawano Y et al: Hepatocellular carcinoma presenting as intrabile duct tumor growth. Cancer 49：2144—2147, 1982
6) Wind G, Futterman S: Obstructive jaundice secondary to hepatoma. Am J Gastroenterol 67：80—83, 1977
7) Jurco S, Kim HS: Extrahepatic biliary obstruction by hepatocellular carcinoma. Am J Gastroenterol 74：176—178, 1980
8) 神谷順一，早川直和，長谷川洋ほか：経皮経肝胆道鏡(PTCS)で胆管内進展を診断しえた肝細胞癌の1例．Gastroenterol Endosc 27：1636—1640, 1985
9) 岸本秀雄，二村雄次，高江洲裕ほか：経皮経肝胆道鏡検査(PTCS)にて術前に診断した胆管内発育型肝細胞癌の1切除例．日消外会誌 18：1888—1891, 1985
10) 近藤　哲，二村雄次，神谷順一：尾状葉原発の胆管内発育型肝細胞癌の1例．腹部画像診断 10：384—390, 1990
11) Nimura Y, Hayakawa N, Kamiya J et al: Hepatic segmentectomy with caudate lobe resection for bile duct carcinoma of the hepatic hilus. World J Surg 14：535—544, 1990
12) Nimura Y, Hayakawa N, Kamiya et al: Combined portal vein and liver resection for carcinoma of the biliary tract. Br J Surg 78：727—731, 1991
13) 田口　順：肝内胆管癌外科切除例の臨床病理学的検討．—末梢型と関門型の比較検討—．肝臓 35：737—744, 1994
14) 山本雅一，高崎　健，大坪毅人ほか：胆管細胞癌の肉眼形態と臨床病理像の比較検討．日消外会誌 27：52—55, 1994
15) Nagino M, Nimura Y, Kamiya J et al: Changes in hepatic lobe volume in biliary tract cancer patients after right portal vein embolization. Hepatology 21：434—439, 1995
16) Nagino M, Nimura Y, Kamiya J et al: Right or left trisegment portal vein embolization before hepatic trisegmentectomy for hilar bile duct carcinoma. Surgery 117：677—681, 1995

A Resected Case of Cholangiocellular Carcinoma of the Caudate Lobe with Intraluminal Growth into the Extrahepatic Bile Duct

Yuichi Machiki, Hidetaka Shigeta, Tetsuo Takayama*, Yuzo Sakai* and Satoshi Kondo**

Department of Surgery, and Department of Internal Medicine*, Sakashita Hospital

**Department of Surgery, Kasugai Municipal Hospital

A case of cholangiocellular carcinoma in the caudate lobe with intraluminal growth in the extrahepatic bile duct is reported. A 65-year-old woman presenting with obstructive jaundice was hospitalized and underwent percutaneous transhepatic biliary drainage (PTBD). Cholangiography through the PTBD catheter revealed a filling defect at the hepatic hilus. The right hepatic duct and the right caudate branch were not visible. Abdominal CT showed a mass about 3 cm in diameter in the right caudate lobe and a low-density mass in the bile duct at the hepatic hilus. Percutaneous transhepatic cholangioscopy (PTCS) demonstrated a pinkish tumor with a nodular surface in the bile duct. Cholangioscopic biopsy revealed adenocarcinoma. Right hepatic lobectomy and caudate lobectomy with bile duct resection were performed. Cholangiocellular carcinoma in the caudate lobe with intraluminal growth in the extrahepatic bile duct is extremely rare and only a few cases have been reported. Endoscopic findings and biopsy under PTCS proved very useful for differential diagnosis between hepatocellular carcinoma and cholangiocellular carcinoma. To identify the location, the range, and the type of the main tumor and the intraluminal tumor is important for deciding on the operative procedure.

Reprint requests: Yuichi Machiki Department of Surgery, Kiryu Kosei Hospital
6-3 Orihime-cho, Kiryu, 376-0024 JAPAN