日消外会誌　31（5）：1122～1125，1998年

膵頭十二指腸切除術後に発症した血栓性血小板減少性紫斑病の1例

北信総合病院外科
片岡　祐一　宮本　英雄　高野　容幸　豊川　貴司
伊藤　徹　小沼　博　横田　等　西村　博行

症例は63歳の男性で，膵頭部腫瘍に対して膵頭十二指腸切除術を施行した．術後52日目に血小板数とヘモグロビン濃度の急激な減少を認めた．その翌日に突然，痙攣が出現し昏睡状態に陥り，左片麻痺を認めた．また発熱もみられるようになった．最初，脳梗塞と敗血症によるDICの診断で治療を進めていったが改善傾向はなかった．血小板減少，破砕赤血球を認める溶血性貧血，原因不明の中枢神経症状，および発熱より血栓性血小板減少性紫斑病（TTP）と診断した．新鮮凍結血漿による血漿交換を行ったところ，臨床症状は劇的に改善し始め，計5回の血漿交換により完全寛解に至った．本例は術後発症したTTPで原因は不明である．退院後6か月間，再発は認められていない．TTPに対しては，正確な診断と早期の治療開始が救命に不可欠である．

Key words: thrombotic thrombocytopenic purpura, postoperative TTP, plasma exchange

はじめに

血栓性血小板減少性紫斑病（thrombotic thrombocytopenic purpura；以下，TTPと略記）は病因不明で，以前は予後不良の疾患とされていた．しかし，最近では早期の適切な治療の導入により救命率は飛躍的に改善してきている．今回，我々は膵頭十二指腸切除術後に発症したTTPの1例を経験し，血漿交換により救命しえたので，若干の文献的考察を加えて報告する．

症　例

患者：63歳，男性

既往歴：高血圧，高脂血症

家族歴：特記事項なし．

臨床経過：昭和63年より高血圧，高脂血症に対して当院内科外来にて加療中であった．平成8年9月高ビリルビン血症を認めたため腹部CTおよび超音波検査を施行したところ，膵頭部に径4cmの占居性病変を認め，平成8年9月26日入院となった．精査の結果，膵頭部腫瘍および胆石の診断で，10月11日手術を行った．術中肉眼所見にて膵癌を否定できなかったため，幽門輪温存膵頭十二指腸切除術を施行した．摘出標本の病理組織学的診断はserous cystadenomaであった．

術後8日目に十二指腸空腸吻合部の縫合不全が判明したが，絶飲食および高カロリー輸液管理にて改善した．11月20日より経口摂取を開始したが，同部位の吻合部狭窄のため，絶食およびTPN管理となった．

全身状態は問題なく経過したが，術後52日目の12月2日の血液検査にて，血小板数が9,000/μlと急激に減少しており，ヘモグロビン6.7g/dlと貧血も進行していた（**Table 1**）．身体所見上異常所見は認めなかった．

Table 1　Laboratory data at the onset of TTP

WBC	6,900 /μl	BUN	12.2 mg/dl
RBC	246×10⁴ /μl	CRE	0.6 mg/dl
Hb	6.7 g/dl	Glu	167 mg/dl
Ht	21.1 %	Na	132 mEq/l
PLT	9,000 /μl	K	4.3 mEq/l
Ret	66 ‰	Cl	102 mEq/l
APTT	30.7 sec	Ca	7.6 mg/dl
PT	1.15	PA-IgG	390
FDP	28.4 μg/ml	Haptoglobin	<10 mg/dl
ATIII	99 %	Direct	
Fibrinogen	732 mg/dl	Coombs test	(−)
T-Bil	2.3 mg/dl	Indirect	
GOT	37 IU/l	Coombs test	(−)
GPT	45 IU/l	Antinuclear	
ALP	326 IU/l	antibody	(−)
LDH	1,095 IU/l	Proteinuria	(−)
CHE	103 IU/l	Microscopic	
AMY	103 IU/l	hematuria	(+)
T.P.	6.2 g/dl		
ALB	2.1 g/dl		

＜1998年1月14日受理＞別刷請求先：片岡　祐一
〒383-0021　中野市西1－5－63　北信総合病院外科

翌朝突然，痙攣が出現し昏睡状態に陥り，左片麻痺を認めた．同日の頭部CTでは異常所見を認めなかったが，脳梗塞を疑い脳圧降下剤の投与を開始した．また同日39°Cの発熱を認め，DIC score 6点で敗血症によるDICを疑い，抗生剤および免疫グロブリン製剤の投与を開始した．しかし精査にて発熱の原因となる感染源は同定できなかった．末梢血塗末標本にて破砕赤血球を認め(**Fig. 1**)，高ビリルビン血症，ハプトグロビン低下，網状赤血球増加など溶血性貧血を示す所見も認めた．顕微鏡的血尿を認めたが腎機能障害はなく，呼吸循環状態も安定していた．

脳梗塞と敗血症の治療開始後も，意識障害，痙攣，片麻痺および発熱は持続し，12月5日のDIC scoreは5点であったが(**Table 2**)，血小板減少，溶血性貧血は改善傾向がみられなかった．

症状および経過よりTTPと診断し，12月4日に新鮮凍結血漿10単位の輸注を行い，12月5日より新鮮凍結血漿による血漿交換を開始した．血漿交換は1回40単位の新鮮凍結血漿を用いて，12月5日より12月13日まで計5回施行した．

Fig. 1 Smear of the peripheral blood showing some fragmented red blood cells (Wright-Giemsa stain, ×1,000)

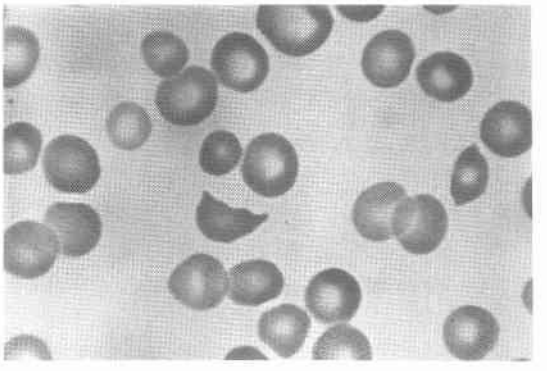

Table 2 Changes of coagulation tests and DIC score

Date	12/3*	12/5	12/11	prior to surgery
Platelets(×10⁴/μl)	1.2	1.5	25.3	28.2
PT(ratio)	1.15	1.09	1.08	1.01
Fibrinogen(mg/dl)	732	715	394	
FDP(μg/ml)	28.4	15.8	3.8	
DIC score	6	5	1	

*The onset of TTP was on December 3(=12/3)

意識障害および全身性痙攣が続いたため，12月6日より人工呼吸器管理を開始し，ベンゾジアゼピン系鎮静剤および抗痙攣剤の投与を行った．12月7日に再度頭部CTを行ったが異常所見は認められなかった．血漿交換開始後，血小板減少，溶血性貧血は急速に改善していき，意識障害も改善しはじめた(**Fig. 2**)．12月8日には呼名で容易に開眼するようになり，痙攣，片麻痺も消失し，12月10日には意識清明となり抜管した．

12月28日より食事を開始したが問題なく経過し，平成9年1月29日退院となった．

考　察

TTPは，1) 血小板減少，2) 微小血管性溶血性貧血，3) 精神神経症状，4) 発熱，5) 腎障害，の5徴候を特徴とする疾患で，1924年Moschcowitz[1]により最初に報告された．Elkinsら[2]によると発症頻度は100万人に1人とされており，非常にまれな疾患である．病理組織学的には，全身諸臓器の細動脈から毛細血管に汎発性の内皮下硝子様血栓が形成されることが証明されている[3]．しかしその血栓形成の発症機序に関しては，血小板凝集説と血管内皮細胞障害説の2つが考えられているが[4]，まだ結論は得られていない．

TTPは原因不明の特発性のものと，基礎疾患や薬剤投与を契機に発症する2次性のものに分けられる．基礎疾患としては，自己免疫性疾患，悪性腫瘍，感染症，妊娠などがあげられている[5)6]．本例は自己免疫性疾患や悪性腫瘍などの基礎疾患はなく，感染も証明できなかった．また術後52日目の全身状態が安定しているときの発症であり，手術侵襲が発生にかかわっていることも考えにくい．抗癌剤や免疫抑制剤などTTPの原因となりうる薬剤の使用はなく，特発性のものと考えられた．

手術後に発症したTTPとしては，肝腎移植や心血管手術後[7]および癌の手術後[8]の報告例がわずかにみられるが，本例のように良性腫瘍の手術後に発症した症例の報告はない．

TTPはその診断が難しく，臨床経過と主要徴候を総合的にとらえ，他疾患との鑑別を行い，迅速に診断していく必要がある．本例では，1) 全身状態が安定していた時期の急激な血小板減少，2) 破砕赤血球を認める溶血性貧血，3) 突然出現した原因不明の意識障害，痙攣，片麻痺，4) 原因不明の発熱，の4徴候よりTTPと診断した．

TTPの5徴候のうち，特に血小板減少と微小血管性溶血性貧血は，TTPの基本病態を反映する．また精

Fig. 2　Clinical course of this case

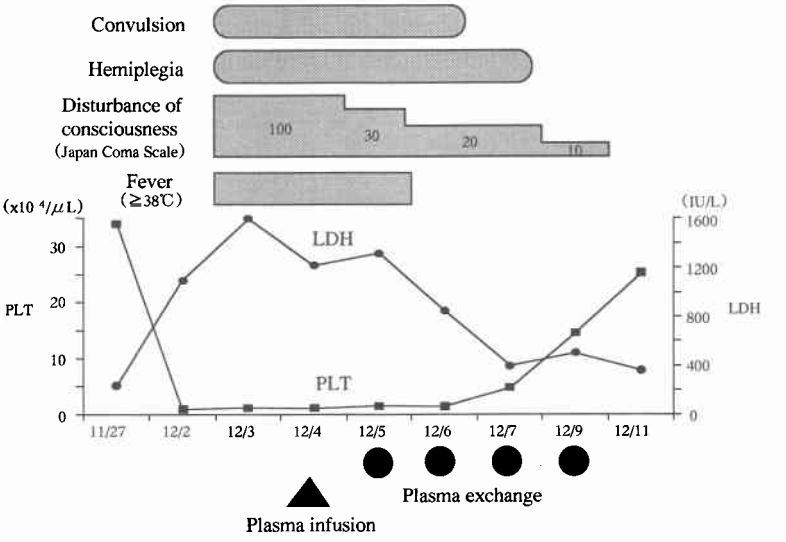

神神経症状もTTPに特異的で重要な徴候である．その症状は意識障害や幻覚，妄想，脳神経麻痺，痙攣など多種多彩で動揺するのが特徴とされており[9]，症状が強いものほど重症となる．本例も意識障害，痙攣，片麻痺など多彩な神経症状が出現し，最初その原因を脳梗塞と考え治療していった．しかし改善傾向はなく，発症時および5日後の頭部CTでも異常所見を認めなかったことから，脳梗塞ではなくTTPによる神経症状と考えられた．

TTPは診断の際，disseminated intravascular coagulation (DIC) やhemolytic uremic syndrome (HUS)との鑑別が問題となる．本例では発症時の血液凝固検査上DIC scoreが6点であり，はじめDICが疑われた．DICもTTPも血栓形成による微小循環障害により臓器障害を生じるが，DICでは凝固系が活性化されて血栓が形成されるのに対して，TTPでは異常な血小板凝集により血栓が生じる．よってTTPの凝固異常はDICに比べて軽度であるとされている[10]．本例の血液凝固検査では**Table 2**に示したように，血小板の減少が著しいのに比べ，PTやFibrinogenの変動は軽度であった．中枢神経症状の強かった12月5日のDIC scoreは5点と低く，発症後呼吸循環状態は最後まで比較的安定し，血漿交換で劇的に症状が改善したことなどから，DICは考えにくくTTPの診断が正しかったといえる．

一方，HUSはthrombotic microangiopathyという点ではTTPと共通しており，破砕赤血球を伴う溶血性貧血と血小板減少はTTPと同様に認められる．しかしHUSは小児に多く，消化器症状と高度の腎障害がほとんど必発であり，精神神経症状は認めにくい[11]．したがって，消化器症状や腎障害がなく精神神経症状が著明であった本例では，HUSは否定的であった．

TTPは1970年以前には有効な治療法がなく，死亡率はほぼ100%に近かったが，近年治療法の研究が急速に進み，予後は飛躍的に改善した[2]．TTPの治療として，血漿輸注，抗血小板薬，ステロイド，ビンクリスチン，免疫グロブリン大量療法，摘脾などの有効性も報告されているが，治療の中心は血漿交換である[12)~14]．特に昏睡など精神神経症状の強い重症例には，血漿交換が最も効果的であり，Sarodeら[15]は有効率86%と報告している．またBellら[12]は，血漿交換とステロイドを中心とした治療により，死亡率9%と良好な治療成績を報告している．本例では昏睡や痙攣などの中枢神経症状が強く重症例と考えられたため，最初から血漿交換による治療を選択した．

一方，Changら[7]は，心血管手術後に発症したTTP 8例の報告をしているが，うち3例は死亡している．手術後の特殊な状況下においては早期診断が難しく，治療開始の遅れは救命率の低下につながる．本例では発症後早期に診断がついたことも，救命できた大きな要因と考えられる．

TTPの治療効果の判定基準として，診断の際にも

有用な指標である血小板数，LDH，精神神経症状が挙げられており[16]，これらの正常化は治療の有効性を表す．本例では血漿交換により，血小板数，LDH，精神神経症状の劇的な改善が認められ，血漿交換治療の有効性が示された．

本例は退院後外来にて定期的に診察を受けており，発症から約半年たった現在も再発は認めていない．しかし，Elkins ら[2]によるとTTPの再発率は25%であり，1990年から1994年の最近5年間に限ってみると，再発率は46%で上昇傾向にあるとしている．本例も今後再発の可能性を考え，長期間の経過観察が必要となる．

文　献

1) Moschcowitz E: An acute febrile pleiochromic anemia with hyaline thrombosis of the terminal arterioles and capillaries—an undescribed disese—. Arch Intern Med **36**：89—93, 1924
2) Elkins SL, Wilson PP, Files JC et al: Thrombotic thrombocytopenic purpura: Evolution across 15 years. J Clin Apheresis **11**：173—175, 1996
3) 浅田祐士郎，住吉昭信：TTP(血栓性血小板減少性紫斑病)—病理形態学．日臨　**51**：159—162, 1993
4) 大橋一輝，広沢信作：血栓性血小板減少性紫斑病—病因解析と治療．臨床医　**21**：1660—1663, 1995
5) 小口寿夫，小林　衛，樋口　誠ほか：溶血性尿毒症症候群(HUS)と血栓性血小板減少性紫斑病(TTP)．腎と透析　**40**：763—767, 1996
6) 横山健次，池田康夫：血栓性血小板減少性紫斑の診断基準・重症度．内科　**75**：1508—1510, 1995
7) Chang JC, Shipstone A, Llenado-Lee MA: Postoperative thrombotic thrombocytopenic purpura following cardiovascular surgeries. Am J Hematol **53**：11—17, 1996
8) Robson MG, Abbs IC: Thrombotic thrombocytopenic purpura following hemicolectomy for colonic carcinoma. Nephrol Dial Transplant **12**：198—199, 1997
9) 日笠　聡，末廣　謙，垣下栄三：血栓性血小板減少性紫斑病の病態と治療．最新医　**52**：217—221, 1997
10) 高松純樹：TTP(血栓性血小板減少性紫斑病)—各種凝固分子マーカー．日臨　**51**：135—137, 1993
11) 成清卓二：HUS(溶血性尿毒症症候群)—病態—特にTTPとの異同—．日臨　**51**：187—192, 1993
12) Bell WR, Braine HG, Ness PM et al: Improved survival thrombotic thrombocytopenic purpura-hemolytic uremic syndrome-clinical experience in 108 patients. N Engl J Med **325**：398—403, 1991
13) Shepard KV, Bukowski RM: The treatment of thrombotic thrombocytopenic purpura with exchange transfusions, plasma infusions, and plasma exchange. Semin Hematol **24**：178—193, 1987
14) 服部　晃：TTP(血栓性血小板減少性紫斑病)—変遷と効果．日臨　**51**：178—183, 1993
15) Sarode R, Gottschall JL, Aster RH et al: Thrombotic thrombocytopenic purpura: Early and late responders. Am J Hematol **54**：102—107, 1997
16) 伊藤和彦，服部　晃，広沢信作ほか：TTP(血栓性血小板減少性紫斑病)—血漿輸注血漿交換療法のプロトコール．日臨　**51**：184—186, 1993

A Case of Thrombotic Thrombocytopenic Purpura after Pancreatoduodenectomy

Yuichi Kataoka, Hideo Miyamoto, Hiroyuki Takano, Takashi Toyokawa, Toru Ito, Hiroshi Onuma, Hitoshi Yokota and Hiroyuki Nishimura
Department of Surgery, Hokushin General Hospital

A 63-year-old man underwent a pancreatoduodenectomy for pancreatic tumor. On the 52nd postoperative day, platelet counts and hemoglobin concentration rapidly declined. The next day the patient suddenly went into a convulsion and coma followed by left hemiplegia, and he had a sudden onset of fever. The initial diagnosis was cerebral infarction and DIC due to sepsis, but treatment for cerebral infarction and sepsis was not effective. Thrombocytopenia, hemolytic anemia with fragmented red blood cells, unexplained encephalopathy, and fever indicated a diagnosis of thrombotic thrombocytopenic purpura (TTP). The patient received plasma exchange with fresh frozen plasma and showed marked improvement. He achieved complete remission after five plasma exchanges. This was a case of postoperative TTP and the cause is unknown. After discharge, no relapse has occurred for 6 months. An accurate diagnosis and early treatment of TTP are essential to patient survival.

Reprint requests: Yuichi Kataoka　Department of Surgery, Hokushin General Hospital
1-5-63 Nishi, Nakano, 383-0021 JAPAN