日消外会誌　31（5）：1126～1130，1998年

ネフローゼ症候群で発症した膵 acinar cell carcinoma と S状結腸癌の同時性重複癌の1切除例

名古屋記念病院外科
山中　秀高　　末永　昌宏　　国場　良和　　久留宮　隆
草川　雅之　　初野　　剛　　津田　真吾

症例は52歳の男性．蛋白尿にて入院．入院時尿中アルブミン値5.92g/日と高値で，血清アルブミン値1.9g/dl と低値でネフローゼ症候群と診断された．腹部超音波および CT 検査にて膵腫瘍を認め，悪性が疑われた．また便潜血陽性のため，注腸造影 X 線検査および大腸内視鏡検査を施行し，S 状結腸癌を認めた．高度のネフローゼ症候群の合併のため膵頭十二指腸切除術と S 状結腸切除術の併施は手術侵襲が大きく，術後合併症をきたす危険が高いと考え，尾側膵亜全摘と S 状結腸切除術を併施し術中左腎生検を行った．組織学的には膵は acinar cell carcinoma と診断され，結腸癌は深達度 sm，n（－）の高分化腺癌であった．術後2年目の現在，再発はないが，ネフローゼ症候群は治療中である．ネフローゼ症候群と悪性腫瘍の合併は良く知られているが，膵癌や重複癌との合併例は今までに報告がなくまれな症例と思われた．

Key words：nephrotic syndrome, acinar cell carcinoma of the pancreas, sigmoid colon cancer

はじめに

ネフローゼ症候群の原因として，悪性腫瘍の関与している症例の報告は少なくない[1]．今回，我々はネフローゼ症候群精査中に発見された膵 acinar cell carcinoma と S 状結腸癌の同時性重複癌の1切除例を経験したので若干の文献的考察を加え報告する．

症　例

患者：52歳，男性

主訴：蛋白尿

家族歴，既往歴：特記すべき事なし．

現病歴：入院2か月前に検診にて蛋白尿を指摘され，精査，治療目的にて入院．

入院時理学的所見：顔面，四肢に浮腫はなし．頸部および胸部に異常なし．腹部も平坦，軟で肝脾腫なく，腫瘤も触知しなかった．

入院時検査成績：検尿にて尿中総蛋白6.53g/日，尿中アルブミン5.92g/日と高値で，血清生化学的検査では，総蛋白5.0g/dl，アルブミン1.9g/dl の低蛋白血症と，総コレステロール380mg/dl，トリグリセライド335 mg/dl の高脂血症を認めた．免疫学的検査では IgG 642mg/dl，C3 131mg/dl と異常高値であった．その他，O-GTT でインスリンインデックス0.59と軽度の低下を認めた以外，貧血なく，腫瘍マーカーの上昇や腎機能，膵機能検査での異常は認めなかった（**Table 1**）．

腹部超音波（AUS）検査所見：門脈直上の膵頭部に辺縁不整，内部不均一な腹側に突出する hypoechoic mass を認めた（**Fig. 1a**）．

腹部造影 CT 検査所見：膵頭体部移行部の門脈直上に周囲が造影される，内部不均一な low density mass を認めた（**Fig. 1b**）．その他，肝には腫瘤像はなく，腹腔内リンパ節の腫大なども認めなかった．

内視鏡的逆行性胆管膵管造影（ERCP）検査所見：膵頭体部移行部に膵管の不整狭窄像と尾側膵管の拡張を認めた（**Fig. 2a**）．

腹部血管造影検査所見：総肝動脈造影で後上および前下膵十二指腸動脈を栄養血管とする淡い tumor stain を認めたが encasement はなかった（**Fig. 2b**）．上腸間膜動脈からの門脈造影では上腸間膜静脈および門脈本幹への腫瘍浸潤は認めなかった．

便潜血陽性を認めたため注腸造影を行った．

注腸造影 X 線検査所見：S 状結腸に約3cm 大の不整形平坦隆起性病変を認め（**Fig. 3**），大腸内視鏡にて広基性平坦隆起性腫瘍で，生検にて腺癌（D-IIa 型）と

＜1998年2月12日受理＞別刷請求先：山中　秀高
〒468-0011　名古屋市天白区平針4－305　名古屋記念病院外科

Table 1 Laboratory Data on admission

Hematology		serum biochemistry		Urinalysis	
WBC	3,700 /mm³	TP	5.0 g/dl	U-TP	6.53 g/day
RBC	497×10⁴ /mm³	Alb	1.9 g/dl	U-Alb	5.92 g/day
Hb	14.3 g/dl	GOT	18 IU/l	U-S	0.17 g/day
Ht	42.8 %	GPT	16 IU/l	Renal function	
Plt	169×10³ /mm³	LDH	320 IU/l	NAG	7.7 IU/l
Tumor marker		ALP	141 IU/l	β-2MG	2.1 μg/l
CEA	16 ng/dl	γ-GTP	54 IU/l	Ccr	74.1 ml/min
CA19-9	17 U/ml	LAP	45 IU/l	Immunology	
DUPAN-2	25↓ U/ml	T-Bil	0.4 mg/dl	IgG	642 mg/dl
SPAN-1	12 U/ml	D-Bil	0.1 mg/dl	IgA	75 mg/dl
SLEX-1	27 U/ml	Ch-E	1.39 ΔpH	IgM	210 mg/dl
Pancreatic function		BUN	17 mg/dl	IgD	2.7 mg/dl
OGTT : normal pattern		Cr	1.2 mg/dl	IgE	42 mg/dl
ΣIRI	194.5 μU	AMY	100 IU/l	ClQ	1.5 μg/l
I.I.	0.59	FBS	95 mg/dl	C3	131 mg/dl
PFD test	74 %	T-Ch	380 mg/dl	C4	49 mg/dl
elastase-I	110 ng/dl	TG	335 mg/dl		
glucagon	100 pg/ml				
gastrin	110 pg/ml				

Fig. 1 a : Abdominal US showed heterogenous hypoechoic mass in pancreatic head which protruded with irregular margin on portal vein to abdominal site. b : Abdominal CT showed low density mass in same region as abdominal US with ring enhancement. No liver mass and no lymph node swelling were detected.

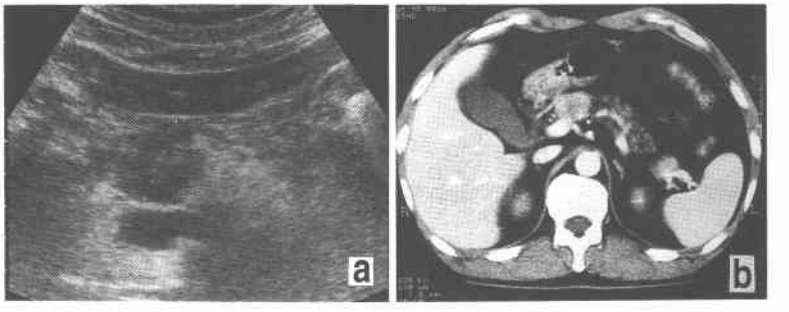

診断された．

以上より膵頭体部移行部腫瘍およびS状結腸癌と診断し，膵腫瘍は，血管造影所見より膵管由来以外の悪性腫瘍を強く疑い手術施行．

手術所見：膵腫瘍は一部が胃漿膜へ浸潤しており，TS_2，結節型，T_3，S_3，RP_0，CH_0，DU_0，PV_0，A_0，PL（−），P_0，H_0，N（−），Stage IVa であった．S状結腸癌は SM，P_0，H_0，N（−），M（−），Stage I であった．高度のネフローゼ症候群を合併しており，低アルブミン血症などの栄養状態の低下と免疫異常（IgG および C_3の異常）をきたしていることから膵頭十二指腸切除とS状結腸切除術および両者のリンパ節郭清の併施は手術侵襲が大きく，術後合併症の high risk となること．また根治性を考え浸潤部の胃部分切除を伴う尾側膵亜全摘術とS状結腸切除術をそれぞれ2群までのリンパ節郭清にて行った．またネフローゼ症候群の組織診断のために術中腎生検も行った．

膵摘出標本：膵頭体部移行部に径2.7cm，正常膵組織へ浸潤傾向を示す境界比較的明瞭な白色調，弾性やや硬の充実性結節性腫瘍で，手術所見と同様の進行度で Stage IVa であった．また PW（−），EW（−）であった．

Fig. 2　a: ERCP showed irregular stenosis without complete obstruction of pancreatic duct in transitional region of pancreatic head to body. Distal pancreatic duct was not dilated. b: Common hepatic arteriography showed weak tumor stain feeded from posterior-superior and anterior-inferior artery. No encasement detected. No tumor invasion suggested on superior mesenteric vein and trunk of portal vein by portography.

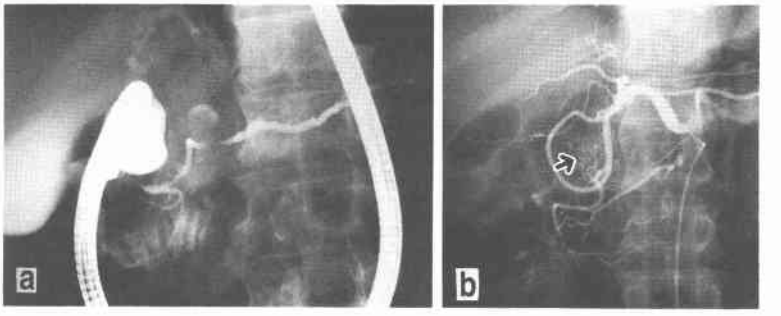

Fig. 3　Barium enema showed irregular shaped flat elevated legion sized 3cm in sigmoid colon.

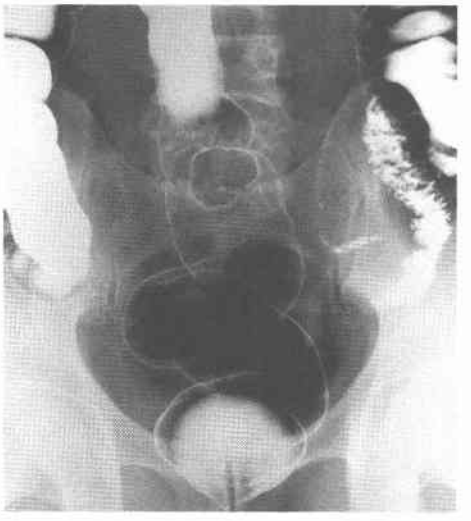

Fig. 4　Histologicaly, irregular shaped tumor cell with rich eosinophiric cytoplasm proliferated solitary involved tubular formation to invade to normal pancreatic tissue (H.E. ×100)

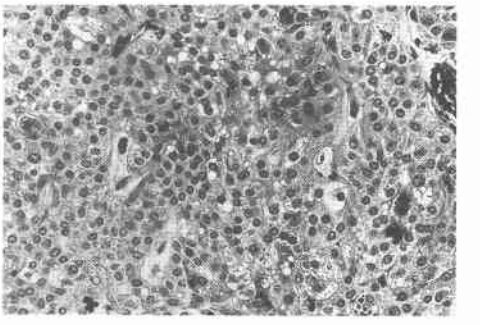

膵病理組織所見：正常膵組織へ浸潤する，好酸性の細胞質に富む不整立方形細胞の，一部腺管形成傾向を伴う充実性増殖を認め，t_3，s_3，mpd(−)，rp_0，ne_0，pw(−)，ew(−)，n(−)，stage IVaであった(**Fig. 4**)．

膵病理組織特殊染色所見：腫瘍細胞は細胞質内にPAS陽性顆粒を認め，ケラチンおよびクロモグラニン染色に陰性でacinar cell carcinomaと診断された(**Fig. 5**)．

S状結腸切除標本所見：径2cm，D-IIa型，高分化腺癌，sm，n(−)，stage Iであった．

腎組織所見：HE染色では硬化糸球体はほとんどなく，糸球体係蹄壁の肥厚も軽度であったが，IgGおよびC_3の蛍光染色にて糸球体係蹄壁のdiffuse granular patternを認め膜性腎症と診断された(**Fig. 6**)．

術後は蛋白尿と多量の腹水のため，低アルブミン血症を来たし，また術後一過性の血糖上昇を認めたが保存的治療により軽快し，術後2か月目に退院した．以後外来通院中だが，術後2年目の現在，癌の再発の徴候はない．しかし，ネフローゼ症候群は術後6か月目より軽度改善を示したが，今なお治療中である．

考　察

ネフローゼ症候群と悪性腫瘍の合併は1966年にLeeら[1]が報告して以来注目され，報告例も少なくない．その頻度は報告者により差はあるが1〜10%である[1)〜3)]．合併する悪性腫瘍は，造血器系統の悪性腫瘍を除く固形癌については呼吸器系と消化器系の癌がほと

Fig. 5 a: PAS stain showed positive granules in cytoplasm of tumor cell (PAS ×200). b: Keratin stain showed negative findings (Keratin ×200). c: Chromogranin stain showed negative findings (Chromogranin ×200).

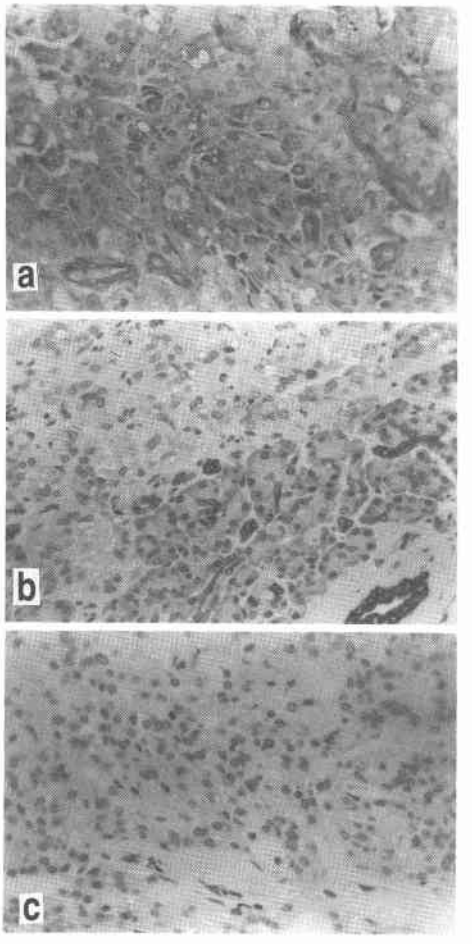

Fig. 6 a: Histology of renal biopsy showed a little sclerosing glomerulus and mild thickning of mesangium (H.E. ×100). b: Diffuse granular pattern was shown in mesangium (fluoro stain of IgG ×200). c: Diffuse granular pattern was shown in mesangium (fluoro stain of C3 ×200).

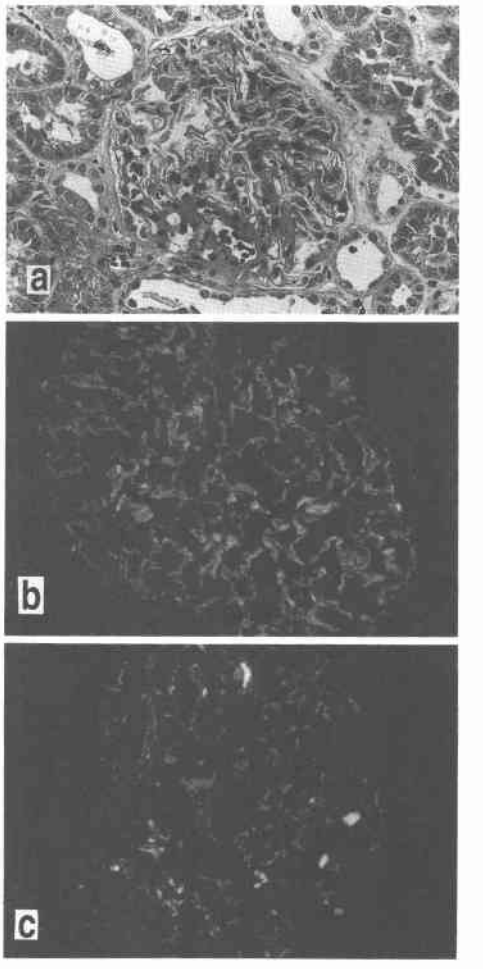

んどで，特に消化器系では胃癌が最も多く，次いで大腸癌の順である[2)~6)]．自験例は膵 acinar cell carcinoma とS状結腸癌の同時性重複癌であり，我々が検索しえた限りでは大腸癌との合併は前述の如く多いが，膵癌あるいは重複癌との合併の報告例は今までになく，極めてまれな症例と思われた．また，ネフローゼ症候群と悪性腫瘍との因果関係については，臨床的に癌の発生とともにネフローゼ症候群を発症し，根治術あるいは抗癌剤投与などの治療によりネフローゼ症候群が軽快した症例[6)~9)]で強く示唆されている．また，組織学的に糸球体係蹄壁への，癌特異抗原に対する抗体や免疫複合体の沈着が証明されている症例[2)3)9)10)]もある．しかし，半数以上は因果関係が明かではない[5)11)]．ここで，我々が検索しえた消化器系癌に合併したネフローゼ症候群の本邦報告例34例中の記載の明らかな26例について臨床的に検討してみた．癌の治療によるネフローゼ症候群の軽快例と非軽快例との間には年齢，性別，癌発見までのネフローゼ症候群の罹病期間，癌の進行度には差は認められなかったが，ネフローゼ症候群の程度の目安としての尿蛋白，血清アルブミン値に差が認められた．すなわち，癌治療前に尿蛋白4.0g/日以上，血清アルブミン値2.0g/dl 以下の症例ではネフローゼ症候群がより重症であるため，軽快しな

いことが示唆された．自験例でも癌特異的抗原に対する抗体との複合物の沈着を組織学的に検索していないが，臨床的には癌特異的抗原としての腫瘍マーカーの上昇はなく，術後2年目の現在，癌の再発の徴候がないにも関わらずネフローゼ症候群が寛解しないのは，術前の尿蛋白6.53g/日，血清アルブミン値1.9g/dlと高度のネフローゼ症候群であったことが一因である可能性も考慮された．

また，手術についてはネフローゼ症候群の場合，低蛋白血症や免疫異常を伴うため，術後合併症の危険が高く，術式の選択が問題となる．自験例では膵癌に対し，膵頭十二指腸切除の場合，S状結腸切除も併施するため手術侵襲が大きく，膵腸吻合部での縫合不全を来す危険が高く，その場合，致死的となる可能性を考えたこと，術中所見より尾側膵亜全摘術にて根治術可能と判断したこと，長期的には膵機能低下を来す可能性もあるが，膵癌が極めて予後不良であることを考え，本術式を選択した．術後は合併症を来すことなく比較的経過良好に軽快しており，過大侵襲を避け，癌に対して根治切除が行え，術後合併症の危険の少ない術式選択が肝要と思われた．

文　献

1) Lee JC, Yamauchi H, Hopper J Jr: The association of cancer and the nephrotic syndrome. Ann Intern Med 64：41—51, 1966
2) Eagan JW, Lewis EJ: Glomerulopathies of neoplasia. Kidney Int 11：297—306, 1977
3) 斉藤喬雄，大橋徹也，佐藤　博：悪性腫瘍ならびにウイルス感染症に併発する腎病変の診断と治療の進歩．癌・悪性リンパ腫に併発するネフローゼ症候群．日内会誌　81：53—56, 1992
4) 長瀬裕平，友野寛樹，松丸一彦ほか：ネフローゼ症候群を合併した大腸癌の一症例．帝京医誌　17：87—92, 1994
5) 山田幸和，笠原　洋，田中　茂ほか：ネフローゼ症候群合併の早期癌の1手術例．近畿大医誌　9：165—170, 1984
6) 山根祥晃，菅沢　章，万木英一ほか：ネフローゼ症候群を合併した第3群リンパ節転移陽性の多発早期胃癌の1例．臨外　45：915—919, 1990
7) 立花昭生，鈴木和恵，畠山　忍ほか：ネフローゼ症候群を合併し，Etopositeにより尿蛋白量の減少をみた肺扁平上皮癌の1例．日胸疾患会誌　30：1350—1354, 1992
8) Hoyt RE, Hamilton JF: Ovarian cancer associated with the nephrotic syndrome. Obstet Gynecol 70：513—514, 1987
9) 東條静夫，若新政史，若新洋子ほか：悪性腫瘍とネフローゼ症候群．内科　38：244—249, 1976
10) Cudkowicz ME, Sayegh MH, Rennke HG: Membranous nephropathy in a patient with renal cell carcinoma. Am J Kidney Dis 17：349—351, 1991
11) 柏原光介，中村博幸，深井祐治ほか：ネフローゼ症候群を合併した原発性肺癌の2例—過去15年間の文献的検索を含めて—．肺癌　34：95—101, 1994

A Case of Resection for Simultaneous Double Cancer of Acinar Cell Carcinoma of the Pancreas and Sigmoid Colon Cancer Combined with Nephrotic Syndrome

Hidetaka Yamanaka, Masahiro Suenaga, Yoshikazu Kokuba, Takashi Kurumiya, Masayuki Kusagawa, Tsuyoshi Hatsuno and Singo Tsuda
Department of Surgery, Nagoya Memorial Hospital

A 52-year-old man was admitted to our hospital because of proteinuria. On admission, his urine albumin level was high (5.92 g/day) and his serum albumin level was low (1.9 g/dl). He was diagnosed as having nephrotic syndrome. Abdominal US and CT showed a mass in the pancreas, suggesting a malignant tumor. Additionally, a barium enema study and fiberoptic colonoscopy were performed because of occult blood in the stool, and sigmoid colon carcinoma was diagnosed. We were concerned that simultaneous pancreatoduodenectomy and sigmoidectomy would cause too much damage and have a high risk of post-operative complications, so we performed subtotal distal pancreatectomy and sigmoidectomy and an operative left renal biopsy. Histologicaly, the pancreatic tumor was diagnosed as acinar cell carcinoma and sigmoid colon was diagnosed as early colon carcinoma invading the submucosa without lymph node metastasis. Postoperatively, the patient was followed without any sign of recurrence, but nephrotic syndrome did not dissapear. Nephrotic syndrome combined with a malignant tumor is well known, but our case is rare because no case of combined pancreatic carcinoma and double cancer has been reported up to now.

Reprint requests: Hidetaka Yamanaka　Department of Surgery, Nagoya Memorial Hospital
4-305 Hirabari, Tenpaku-ku, Nagoya, 468-0011 JAPAN