日消外会誌　31（5）：1131～1135，1998年

遺伝性非ポリポーシス大腸癌術後に発症した原発性小腸癌の1例

東京慈恵会医科大学外科，同　内視鏡科*，同　病理**
中里　雄一　稲垣　芳則　篠田知太朗　恩田　啓二
足利　建　藤崎　順子*　池上　雅博**　青木　照明

遺伝性非ポリポーシス大腸癌（以下，HNPCCと略記）は，患者のほとんどが大腸癌に限られるLynch症候群（以下，Lynchと略記）Iと，大腸以外の他臓器にも悪性腫瘍を併発するLynch IIに亜分類される．今回HNPCC術後に発生した原発性小腸癌（Lynch II）の1例を経験したので報告する．症例は53歳，男性（長男）．既往歴：1990年（45歳時）に上行結腸の多発癌（低分化腺癌ss，中分化腺癌ss）で右半結腸切除術，1996年（52歳時）に直腸癌（m）を内視鏡的切除術．家族歴：母方祖父および母が直腸癌（死亡），三男が小腸癌と大腸癌（生存），五男が肝臓癌（死亡）．現病歴：健診で便潜血陽性と貧血を指摘され受診．小腸造影X線検査でTreitz靱帯の肛門側に隆起性病変が疑われ，小腸鏡で確認し，生検で高分化型腺癌と判明した．空腸部分切除術を施行し，術後17日目に軽快退院となった．Lynch IIで小腸癌の報告はなく自験例が最初の報告例であった．

Key words： hereditary nonpolyposis colorectal cancer, primary carcinoma of the small intestine, Lynch syndrome II

はじめに

遺伝性非ポリポーシス大腸癌（hereditary nonpolyposis colorectal cancer：以下，HNPCCと略記）は，1989年に発足したThe International Collaborative Group of HNPCC[1]の，第2回会議（Amsterdam）でいわゆるAmsterdam (minimum) criteriaが提案され（**Table 1**），国際的にも共通の概念として確立された遺伝性大腸癌である．常染色体優性遺伝形成をとる遺伝性腫瘍疾患で，臨床的には若年発生，近位側結腸優位の発生，大腸多発癌や重複癌の発生が特徴である[2]．HNPCCには，患者のほとんどが大腸癌に限られるLynch症候群（以下，Lynchと略記）Iと，大腸以外の他臓器にも悪性腫瘍を併発するLynch IIに亜分類される[3]．一方，原発性小腸癌は他の消化管の癌腫に比べまれな疾患である[4]．今回，HNPCCの術後に原発性小腸癌を発生したLynch IIの1例を経験したが，Lynch IIでは胃癌，子宮癌，尿管癌などの合併は報告されているものの[5]，われわれが調べた限り小腸癌を合併している報告はなく，自験例は小腸癌合併Lynch II症例の報告第1例と考えられるので，文献的考察を加え報告する．

＜1998年2月12日受理＞別刷請求先：中里　雄一
〒105-0003　港区西新橋3－25－8　東京慈恵会医科大学外科学講座第2

症　例

患者：53歳，男性（長男）

主訴：階段を昇る時の息切れ

既往歴：1990年（45歳時），上行結腸多発癌にて右半結腸切除術施行．このときの病理組織学的には，一方が低分化腺癌，深達度ss，ly（＋），v（－）で，他方が中分化腺癌，深達度ss，ly（＋），v（＋）であり，ow（－），aw（－），n（－）（n＝0/7）であった．1996年（52歳時），直腸ポリープ癌にて内視鏡的切除術旋施行，病理組織学的には高分化腺癌，深達度m，ly（－），v（－）であった．

家族歴：母方祖父；直腸癌（死亡），母；直腸癌（死亡），三男；小腸癌，大腸癌（生存），五男；肝臓癌（死亡）（**Fig. 1**）．

現病歴：1996年5月29日の検診で，便潜血陽性と貧

Table 1　Criteria for HNPCC

1. At least three relatives with histologically verified colorectal cancer (CRC) ; one of the relatives should be a first degree relative to other two.
2. At least two successive generations should be affected.
3. In one of the relatives CRC should be diagnosed under 50 years of age.

(ICG-HNPCC Amsterdam Meeting, August, 1990)

Fig. 1　Family history

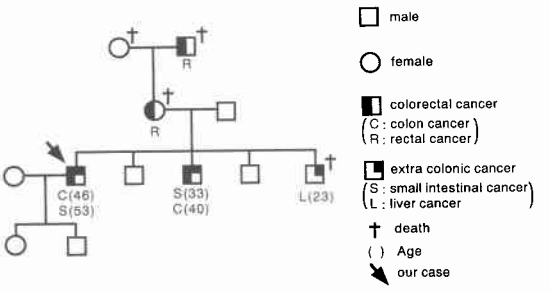

血（Hb 8.8g/dl）を指摘され，同年7月10日当科初診となった．初診時血液検査所見はHb 8.6g/dl，Ht 29.3%，Fe 16μg/dl，UIBC 471μg/dl，TIBC 487μg/dlと鉄欠乏性貧血であり，タール便の既往はないが便潜血陽性なため慢性の消化管出血を疑った．しかし，上部消化管内視鏡検査（upper gastrointestinal fiberscopy：以下，UGIFと略記）と，下部消化管内視鏡検査（colonic fiberscopy：以下，CFと略記）を施行したが異常はなく，腹部CTおよび腹部超音波検査(ultrasonography：以下，USと略記)でも異常は認めなかった．既往歴および家族歴より小腸腫瘍を疑い，1996年8月30日小腸造影X線検査を検査するも，このときは明らかな異常は指摘できなかった．そこで鉄剤(slow Fe® 3T/3×）の内服で経過観察したところ，1996年12月10日にはHb 12.5g/dlと貧血は一時改善したので，鉄剤の内服を中止した．しかし便潜血の再検では陽性の時もあり，UGIF，CF，CT，USを再度施行したが異常はなかった．1997年3月10日にはHb 9.1g/dlと再度貧血が進行したため，小腸造影X線検査を再度施行した．これによりTreitz靱帯の肛門側に異常陰影を認め，同部を小腸鏡で確認した．このときの生検で高分化型腺癌と判明したため，手術目的で1997年3月27日に入院となった．

小腸造影X線検査：Treitz靱帯の約5cm肛門側付近に，隆起性病変を疑う陰影欠損が認められた（**Fig. 2**）．

小腸内視鏡検査：Treitz靱帯を超えて3～4cmの位置に，全周性の大腸癌取扱い規約の2型に相当する腫瘍性病変を認め，辺縁にはもろい粘膜があり，肉眼的には小腸癌と診断し生検を施行した．

病理組織学検査：高分化腺癌で癌細胞が粘膜下にも認められるため，この時点では転移も否定できなかった．

腹部血管造影検査：栄養血管は空腸動脈第1枝で，その分枝より淡い腫瘍濃染像が認められた，なお下膵十二指腸動脈（inferior pancreatico-duodenal artery：以下，IPDAと略記）は空腸動脈第1枝より分岐していた（**Fig. 3**）．

以上の結果より小腸癌の術前診断で1997年4月3日に手術を施行した．

開腹時所見：小腸癌はTreitz靱帯より4.5cm肛門

Fig. 2　Barium meal X-ray picture of the small intestine showed a well demarcated elevated lesion with a noduler surface, 3×2cm in dimension in the jejunum, about 5cm anal from the ligament of Treitz (arrow).

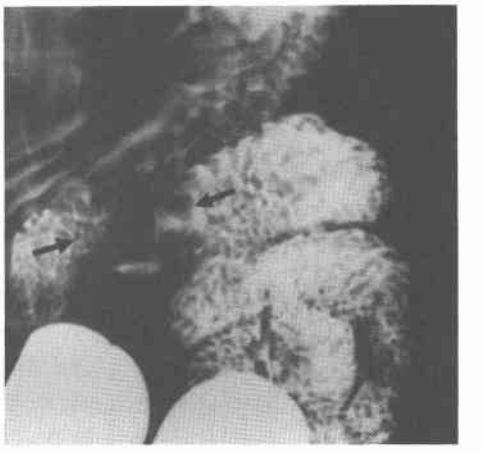

Fig. 3　Selective superior mesentric arteriography demonstrating tumor stain (arrow).

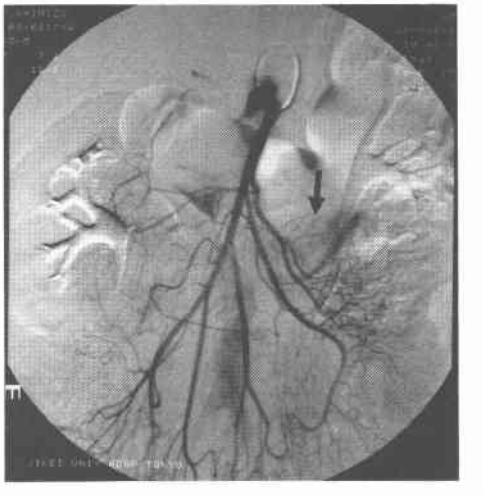

Fig. 4 Operative finding. The tumor was detected in the jejunum 4.5cm anal from the ligament of Treitz (arrow). The oral segment of the small intestine was not dilatation.

Fig. 5 a: Macroscopic picture of resected specimen. The tumor had covered all of the circumference of the lumen, with deep ulceration. b: Histrogical picture of resected specimen. The tumor was well differencieted adenocarcinoma. (Hematoxylin and eosin stained, ×5)

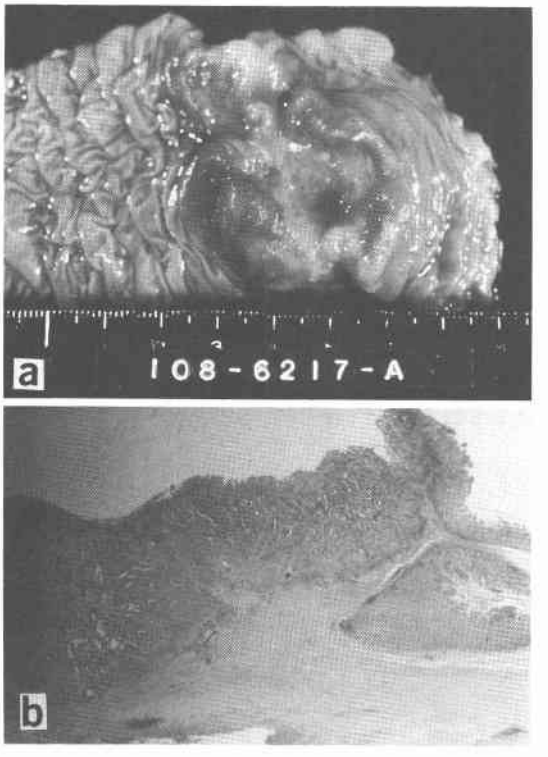

側の位置にあり(**Fig. 4**)，大腸癌取扱い規約に準じると P_0，H_0，N_1 (+)，S_1，M_0，stage III であった．小腸鏡で他部位の小腸内腔を検索したが，その他の病変は認められなかった．手術は Treitz 靱帯を切離して，口側を5cm，肛門側を20cm 切除し，リンパ節郭清は空腸動脈第1枝の IPDA 分岐部より末梢を郭清した．再建は端々吻合とし，吻合部より約1cm 口側の十二指腸を後腹膜で固定し手術を終了した．

摘出標本肉眼所見：肉眼的には大腸癌取扱い規約に準じると，3.5cm にわたる全周性の2型腫瘍であった(**Fig. 5a**)．

病理組織学検査：高分化腺癌で infβ，ss，ly_0，v_0，$n_{0(0/6)}$，ow (−)，aw (−) であるが，粘膜上皮において癌細胞への移行部がはっきりせず，血行性転移は完全には否定できなかった(**Fig. 5b**)．

術後経過は特に合併症なく，術後17日目に退院となった．

考　察

HNPCC は1913年 Warthin[6]により4家系が報告され，1989年に発足した The International Collaborative Group of HNPCC[1]でいわゆる Amsterdam criteria が提案され国際的に共通の概念として確立した．国内では第34回大腸癌研究会で HNPCC の拾い上げを目的にした Japanese criteria が示され，現在，HNPCC に関する認識が広がりその集積が行われている．本症例は祖父，母，同胞に大腸癌があり，本症例自体も大腸癌の既往を持ち，Amsterdam criteria を満たすものであり，HNPCC として矛盾しない症例であった．

自験例は摘出標本の病理組織学的検査より，癌が小腸の漿膜面には認められず，既往の大腸癌の腹膜転移は否定されたが，粘膜上皮において癌細胞への移行部がはっきりせず，血行性転移を完全には否定できなかった．しかし，既往の大腸癌組織との分化度の相違と，臨床的にも単発の病変で他臓器に病変がないことより，大腸癌の血行性転移は考えにくく，現在の検査技術では，本症例においてこれ以上，転移性か原発性かの鑑別は困難なため，原発性小腸癌（以下，小腸癌と略記）として取扱うこととした．近年，癌転移の分子生物学的解明が試みられているが，癌の転移機構は非常に複雑で，現在のところ，転移との明瞭な関連が証明された癌関連遺伝子は無く，候補となる DCC 遺伝子，NF2遺伝子などのいくつかの癌抑制遺伝子の存在が報告されているのみである[7]．将来，分子生物学的

な転移機序の解明が進み，関与する遺伝子群が明らかになれば，本症例のような場合には，大腸と小腸の各々の病変における複数の遺伝子解析から，転移性か原発性かの診断をより正確にできるのではないかと考えられた．

ところで小腸癌は他の消化管の癌腫に比べまれな疾患であり，本邦での小腸癌の全消化管癌に対する頻度は0.1～0.3%[4]といわれている．部位別発生頻度は八尾ら[8]が小腸癌は68.2%が空腸に存在し，その77.8%はTreitz靱帯より60cm以内の場所で，また回腸の癌(31.8%)の66.7%はBauhin弁より40cm以内に位置していたと報告しており，Treitz靱帯およびBauhin弁近傍が好発部位である[6)9]．本症例はTreitz靱帯より4.5cmの位置にありまさに好発部位に存在していた．小腸癌の主な臨床症状としては腹痛，腸閉塞症状，消化管出血，貧血，腫留触知で診断される場合が多い[4)7)9]．本症例は便潜血陽性，鉄欠乏性貧血から消化管出血を疑い，当初，小腸造影X線検査を含めた各種検査を施行したが異常を認めることができなかった．しかしその後も症状が持続したため，再度小腸造影X線検査を施行したことにより異常を発見し，小腸内視鏡にて診断しえた症例である．岡村ら[10]は1990年までの本邦報告例のうち術前内視鏡で診断しえた空腸癌31例をまとめているが，便潜血陽性や慢性の貧血で消化管出血を疑い，UGIFやCFで異常を認めない症例には，小腸疾患を念頭に置いて，特に小腸癌の好発部位であるTreitz靱帯およびBauhin弁近傍を重点的に検索することにより，術前診断が可能となる症例が増加すると考えられた．

HNPCCの発癌機構はDNAミスマッチ修復遺伝子の異常が遺伝子の不安定性を惹起することによって，TGF-βII型受容体遺伝子に変異を起こし，TGF-β系による増殖抑制機構を消失させ細胞の異常増殖がはじまり癌化すると考えられている[11]．DNAのミスマッチ修復遺伝子のうちHNPCCの原因遺伝子として現在確定しているのは，hMSH2, hMLH1, hPMS1およびhPMS2の4種類である[12)~15]．現在これらミスマッチ修復遺伝子のgermline mutationとほぼ相関するsomatic changeであるReplication Errorを生検材料で測定することによって，HNPCCの術前遺伝子診断が可能になると期待されている．

HNPCCには，患者のほとんどが大腸癌に限られるLynch Iと，大腸以外の他臓器にも悪性腫瘍を併発するLynch IIに亜分類されるが[3]，本症例はHNPCCに大腸癌以外の小腸癌を合併しておりLynch IIに分類される．Lynch IIでは胃癌，子宮癌，尿管癌などの合併は報告されているが[5]，われわれが調べた限り小腸癌を合併している報告はなく，自験例は非常にまれな症例と考えられた．その理由としてHNPCCであっても，小腸自体の癌化のポテンシャルが先に述べた理由から一般集団と同様に低ければ，きわめてまれな症例となりうると推察された．本症例の家系では三男にも小腸癌が発生しており，HNPCCの遺伝子異常にともなって，何らかの別の遺伝子異常が今回の小腸癌発生に関与している可能性も考えられた．これに関しては今後の遺伝子解析が期待されるところである．

文　献

1) Vasen HFA, Mecklin JP, Khan PM et al: The international collaborative group on hereditary nonpolyposis colorectal cancer (ICG-HNPCC). Dis Colon Rectum 34：424—425, 1991
2) Nomizu T, Abe R, Tsuchiya A et al: A clinical study of familial cancer in Japan. Edited by Weber W. Familial cancer control. Springer-Verlag. Berlin-Heidelberg. 1992, p105—111
3) Lynch HT, Smyrk TC, Watson P et al: Genetics, natural history, tumor spectrum, and pathology of hereditary nonpolyposis colorectal cancer. An updated review. Gastroenterology 104：1535—1549, 1993
4) 森山重治，木下尚弘，宇高徹総ほか：原発性小腸癌の1例と本邦129例の臨床病理学的検討．外科 55：212—216, 1993
5) Boland CR: Familial colonic cancer without antecedent polyposis. Am Int Med 100：700—701, 1984
6) Warthin AS: Heredity with reference to carcinoma. Arch Intern Med 12：546—555, 1913
7) Iino H, Fukayama M, Naeda Y et al: Molecular genetics for clinical management of colorectal carcinoma. 17p, 18q, and 22q loss of heterozygosity and decreased DCC expression are correlated with the metastatic potential. Cancer 73：1324—1331, 1994
8) 八尾恒良，日吉雄一，田中啓二ほか：最近10年間(1970～1979)の本邦報告例の集計からみた空，回腸腫瘍．胃と腸 16：935—942, 1981
9) 中崎隆行，畦倉　薫，上野雅資ほか：原発性小腸悪性腫瘍の検討．日臨外医会誌 53：1723—1729, 1991
10) 岡村誠介，矢野充保，日比野真吾ほか：術前小腸内視鏡にて診断し得た隆起型空腸癌の1例．Gastroenterol Endosc 38：2436—2442, 1996

11) 湯浅保仁：ヒトDNAミスマッチ修復遺伝子ファミリーの分子生物学ならびに分子遺伝学．日臨 **54**：990—1001，1996
12) Fishel R, Lescoe MK, Raio MRS et al: The human mutator gene homolog MSH2 and its association with hereditary nonpolyposis colon cancer. Cell **75**：1027—1038，1993
13) Leach FS, Nicolaides NC, Papadopoulos N et al: Mutation of a mutS homolog in hereditary nonpolyposis colorectal cancer. Cell **75**：1215—1225，1993
14) Bronner CE, Baker SM, Morrison PT et al: Mutation in the DNA mismatch repair gene homologue hMLH1 is associated with hereditary nonpolyposis colon cancer. Nature **368**：258—261，1993
15) Nicolaides NC, Papadopouls N, Liu B et al: Mutation of two PMS homologus in hereditary nonpolyposis colon cancer. Nature **371**：75—80，1994

A Case of the Carcinoma of the Small Intestine after Operation for Hereditary Non-polyposis Colorectal Cancer

Yuichi Nakasato, Yoshinori Inagaki, Tomotarou Shinoda, Keiji Onda, Ken Ashikaga, Junko Fujisaki*, Masahiro Ikegami** and Teruaki Aoki
Department of Surgery Jikei University School of Medicine
*Department of Endoscopy, Jikei University School of Medicine
**Department of Pathology, Jikei University School of Medicine

A case of carcinoma of the small intestine after right hemicolectomy for hereditary non-polyposis colorectal cancer (HNPCC) is reported. A 53-year-old man had had 2 colon and 1 rectal cancer lesions, including synchronous and metachronous cancers, since he was 45 years old. His grandfather on the mother's side and his mother had rectal cancer. His 3rd brother had jejunal and colon cancer and his 5 th brother had hepatocellar cancer. He visited our hospital with occult blood in the feces and anemia. An elevated lesion was detected in the jejunum about 5 cm distal to the ligament of Treitz by small bowel radiography and endoscopy. Endoscopic biopsy allowed a histological diagnosis of well-differentiated adenocarcinoma of the jejunum. After admission, partial resection of the jejunum and intraoperative endoscopy of the whole small intestine were performed. Histological examination showed well-differentiated adenocarcinoma of the small intestine. The patient's clinical course was satisfactory and he was discharged on the 17th postoperative day. The HNPCC syndrome includes hereditary site-specific colon cancer (Lynch I) and the cancer family syndrome (Lynch II). This case was classified as Lynch II. Lynch II usually includes carcinomas of the stomach, uterus, and ureter. However, carcinoma of the small intestine had not been reported until our investigation.

Reprint requests: Yuichi Nokasato Department of Surgery, Jikei University School of Medicine
3-25-8 Nishishibashi, Minato-ku, Tokyo, 105-0003 JAPAN