日消外会誌　31（5）：1136～1140，1998年

直腸癌を合併した成人腸回転異常症の2例

岐阜大学第2外科，同　放射線科[1]，同　臨床検査医学[2]
国枝　克行　　河合　雅彦　　佐野　　文　　渡辺　　敦
竹村　茂之　　佐治　重豊　　後藤　裕夫[1]　　下川　邦泰[2]

直腸癌を合併した成人腸回転異常症の2例を経験した．症例1は57歳の女性で，肛門痛と出血を主訴として来院．直腸鏡検査にて2型の直腸癌と診断され，注腸造影で腸回転異常が認められた．開腹時，回盲部，上行結腸は正中部に存在しており，小腸は右側に大腸は左側に偏位しており無回転症と診断した．直腸癌に対してはD_2郭清を伴う腹会陰式直腸切断術を施行した．腫瘍は6.2×3.8cm大でstage Iの腺扁平上皮癌であった．症例2は62歳の女性で，血便を主訴として来院．直腸Ra部に腫瘍が認められ，注腸造影にて腸回転異常が疑われた．開腹時，症例1と同様の所見が認められ無回転症と診断した．直腸癌に対してD_3郭清を伴う低位前方切除術を施行した．腫瘍は52×47mm大の2型の直腸癌でstage IIIaの中分化型腺癌であった．2例とも腸回転異常に対しては，予防的虫垂切除術のみを施行した．腸回転異常症は併存病変の診断治療を困難にする可能性があり，本症を念頭に置く必要があると考えられた．

Key words: intestinal malrotation, nonrotation, rectal carcinoma

はじめに

腸回転異常症は胎生期における腸管の回転や固定不全により生じる疾患で，新生児期から小児期に発症することが多く，成人になって発見されることはまれである．われわれは，本症に発生した直腸癌の2例を経験したので若干の文献的考察を加えて報告する．

症　例

症例1：53歳，女性

主訴：排便時の肛門部痛と肛門出血

既往歴：特記すべき事なし．

家族歴：兄が膵臓癌で死亡．

現病歴：1988年4月より，排便時の肛門部痛と肛門出血を自覚し，近医を受診した．直腸指診にて直腸腫瘍を指摘され，精査加療の目的で当科に紹介された．

入院時現症：体格中等，栄養状態良好で貧血，黄疸はなく，胸・腹部所見に異常を認めなかったが，直腸指診にて肛門縁より約4cm口側の位置で4～10時の方向に腫瘍性病変を触知した．

入院時検査所見：血清Fe 28μg/dl，CRP 2+，ESR 1時間値33mm，2時間値80mmと異常が認められたが，その他に異常はみられなかった．

注腸造影検査所見：注腸造影検査にて下部直腸（Rb）後壁側に約4cm大の限局潰瘍型腫瘍が認められた（**Fig. 1a**）．また下行結腸，S状結腸は正常な配置であったが，上行結腸，横行結腸は左側に偏位し，全小腸は右側に偏位しており，nonrotationの所見を呈していた（**Fig. 1b**）．

上部消化管造影検査所見：十二指腸は下十二指腸角を認めず，腹部右側を下行し，空腸に移行していた（**Fig. 2**）．

直腸内視鏡検査所見：直腸内視鏡検査では，肛門縁より4～8cm口側の後壁側に，2/3周性の易出血性で表面不整な2型の癌が認められた．生検にて中分化腺癌と診断されたため，1988年5月24日に手術を施行した．

手術所見：開腹すると上行結腸，盲腸は後腹膜に固定されておらず正中部に存在し，腹膜靱帯および索状物の形成は認められなかった．十二指腸は水平脚を形成せず空腸へ移行し，Treitz靱帯はなく，小腸はすべて右側に偏位していた．直腸癌については，Stage III（H_0，P_0，A_2，N_1）と判断し，D_2リンパ節郭清を伴う腹会陰式直腸切断術を施行した．腸回転異常に対してはとくに修復操作を行わず，予防的虫垂切除術を付加した．

摘出標本：肛門縁より3.8cm口側に下縁を有する6.2×3.8cm大の2型の直腸癌を認めた．病理組織学

＜1998年1月14日受理＞別刷請求先：国枝　克行
〒500-8705　岐阜市司町40　岐阜大学第2外科

Fig. 1 Case 1. a) Barium enema revealed a localized tumor 4cm in size at the posterior wall of the rectum below the peritoneal reflection (↑). b) The ascending colon and the cecum was located in the center and the small intestine on the right side.

a | b

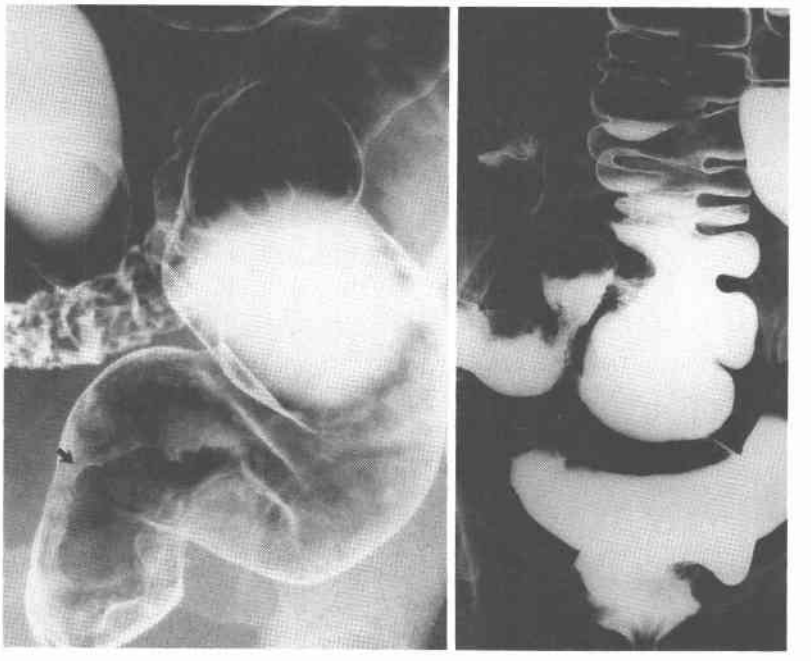

的検査では中分化型腺癌部分と角化傾向を示す分化型扁平上皮癌部分が比較的明瞭な境界にて接するように存在する腺扁平上皮癌であり，深達度 mp, v_1, ly_2, n_0 であり stage I と診断された．術後経過は良好で，補助化学療法は施行せず45日目に退院し，9年後の現在再発の徴候なく生存中である．

症例2：62歳，女性

主訴：血便

既往歴：高血圧症

家族歴：母親が胃癌，父親が脳卒中で死亡．

現病歴：1996年8月頃より血便を自覚し，近医を受診したところ，注腸造影検査にて直腸腫瘍が疑われ当院放射線科に紹介された．同科の直腸内視鏡検査にて直腸癌と診断され，手術目的で当科に転科した．

入院時現症：体格中等，栄養状態良好で胸・腹部に異常所見は認められなかった．肛門指診にて肛門縁より8cm口側に，全周性で易出血性の限局陥凹性腫瘍が認められた．

入院時検査所見：WBC $342\times10^4/\mu l$, Ht 29.9%と軽度の貧血が認められたが，肝，腎機能に異常はなかった．腫瘍マーカーでは血清 CEA は正常値であったが，TPA 120U/l, IAP 729μg/ml と異常高値を示した．

注腸造影検査所見：直腸 Ra 領域に5cm大のほぼ全周性2型の癌が認められた（**Fig. 3a**）．また回盲部が骨盤部中央に位置し，左側に大腸，右側に小腸が存在し，腸回転異常の像を呈していた（**Fig. 3b**）．直腸内視鏡検査では肛門縁より8cm口側に全周性2型の腫瘍が認められた．

手術所見：小腸は腹腔内の右側に，大腸は左側に位置し，Trietz 靱帯の形成はなく，十二指腸は右側を下降し小腸に移行していた．直腸癌は腹膜翻転部直上の前壁側にクルミ大の腫瘤として触知し，No. 251リンパ節転移を伴っていたため，Stage IIIa と診断し，D3郭清を伴う低位前方切除術を施行した．腸回転異常に対しては，予防的虫垂切除術のみを施行した．

切除標本：52×47mm 大の亜全周性の2型直腸癌で，病理組織学的検査では中分化型腺癌で stage IIIa (se, ly_0, v_0, n_0) と診断された．

Fig. 2 Case 1. In upper gastrointestinal series, the jejunum was located on the right side without formation of the Treitz's ligament.

術後経過は良好で術後45日目に退院し，現在再発の徴候は認めていない．

考　察

腹腔内消化管は胎生期に3段階の複雑な回転を経て，正常位置に配置するが，異常な回転や固定によって腸回転異常が発生する．その発生段階や回転の型により種々の分類法があるがWangら[1]は90度で回転が停止したnonrotation，180度で停止したmalrotation，逆回転したreversed rotationおよびparaduodenal herniaの4つに分けている．自験例は2例ともnonrotationに相当するが，このタイプは無症状で経過し，成人になって他の疾患の検査や手術時に偶然発見される場合が多い[2]．本症は小児外科領域の代表的疾患の1つで，新生児期に異常靱帯による圧迫や腸軸捻転などによる上部消化管閉塞症状で発症し，治療の対象となることが多い．発生頻度については，出生10,000人に1人の割合で発症し，4/5が新生児期に手術を受けると推定されている[3]．成人例では，偶然に発見されることが多いため正確な頻度は不明であるが，五島ら[4]は0.3%，Skandalakis[5]は剖検例の0.5%にみられたと報告している．

加藤ら[6]は1980年以降の本邦の成人腸回転異常症45例を集計した結果，男女比は4：1であり，nonrotation 24例（53.3%），malrotation 14例（31.1%），paraduodenal rotation 14例（8.9%），reversed rotation 3例（6.7%）でnonrotationが最も頻度が高かったと述べている．Berardi[7]の100例の検討でも同様の結果が得られている．成人では無症状例が多いとされているが，本邦報告例の集計では軸捻転やイレウスなどで発症する有症状例が25例（55.6%）と半数以上を占めていた．本症の併存病変として消化性潰瘍が注目され，Gohlら[8]は26例中10例に，島貫ら[2]は本邦の成人のnonrotation 51例中7例に認められたと報告し，回転異常に伴う十二指腸下部の流出障害を一因として推察している．自験例のように悪性腫瘍の合併頻度も比較的高く，島貫ら[2]によれば51例中7例にみられ，その内訳は大腸癌4例，胃癌2例，胃平滑筋肉腫1例であった．大腸癌合併例の本邦報告例は著者が調べえた限りでは自験例2例を含め14例であるが，全例nonrotationであり，横田ら[9]の1例以外は腸回転異常による症状はなく，大腸癌の精査時あるいは術中に発見されている（**Table 1**）．腸回転異常症と大腸癌発生との因果関係の有無については不明といわざるを得ず，今後の検討が待たれる．

nonrotationに対する治療に関しては，十二指腸と結腸との間が離れていればとくに手を加えないが，Ladd bandや十二指腸，空腸起始部と上行結腸間の癒着があればそれらの切離，剝離が必要であるとされている．剝離後の十二指腸や上行結腸の固定の必要性については意見の一致が得られていないが，固定は不要とする報告が多い[10][11]．自験例は2例とも索状物や癒着が認められなかったため，固定術は行わず予防的虫垂切除術のみを施行したが，癒着などがない場合には同様の術式を選択した報告が多い[2][12][13]．予防的虫垂切除術の是非については，本症に虫垂炎が合併したために，診断が遅れたり，治療に難渋した報告[6][14]もみられるため，必ず施行すべきであると考えられる．腸回転異常を伴った大腸癌手術の際，リンパ節郭清の問題があるが，礒貝ら[13]はおのおのの動脈と支配血管の間の相互関係は正常であるため，腹腔動脈，上腸間膜動脈，下腸間膜動脈の分岐をたどっていけば大腸癌取扱い規約[15]にそった郭清が可能であると述べている．

高齢化にともない，他疾患の検査や手術時に偶然に発見される腸回転異常症例は今後増加すると考えられ

Fig. 3 Case 2. a) Barium enema revealed rectal carcinoma 5cm in size in the rectum above the peritoneal reflection (↑). b) Dislocation of the small intestine on the right side and the large intestine on the left side were seen.
a | b

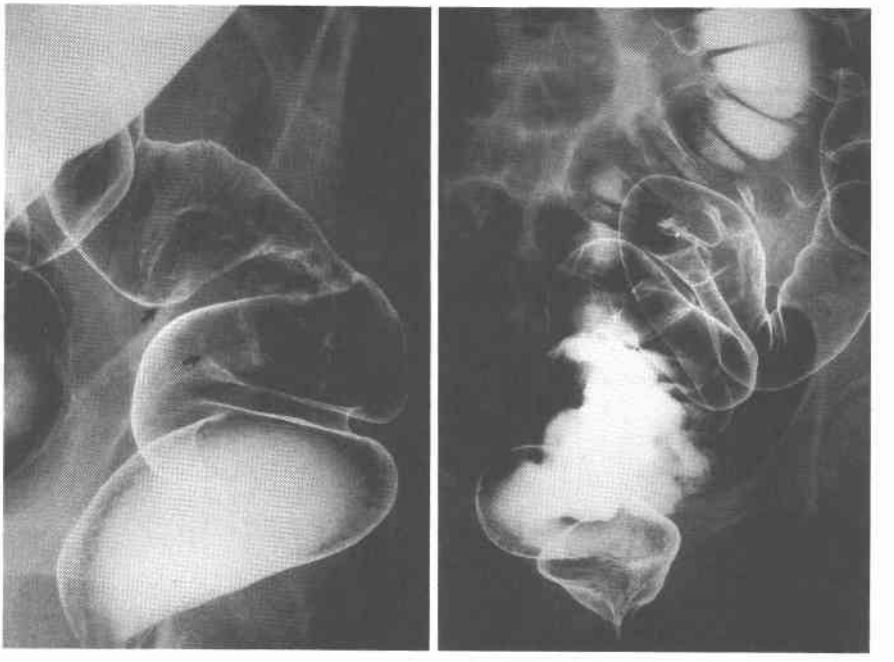

Table 1 Reported cases of intestinal malrotation following colon carcinoma in Japan

Case	Author	Reported year	Age	Sex	Chief complaints	Location of carcinoma	Diagnostic method	Operative mode	Classification
1	Hiratsuka	1971	52	F	unknown	colon	at surgery	unknownn	nonrotation
2	Hiratsuka	1974	47	F	tumor, A pain	cecum	at surgery	ileoceal	nonrotation
3	Umaki	1974	43	M	melena	colon	X ray exam	unknown	nonrotation
4	Shimanuki[2]	1988	73	M	A pain	cecum	X ray exam	R-hemicol	nonrotation
5	Yokoyama	1990	62	F	tumor	ascending	at surgery	R-hemicol	nonrotation
6	Yoshikata	1992	72	F	A pain, melena	sigmoid	at surgery	sigmoidectomy	nonrotation
7	Ooshita[12]	1993	68	M	melena	recum	X ray exam	Miles	nonrotation
8	Hayashi	1993	72	F	melena	cecum	X ray exam	ileocecal	nonrotation
9	Yokota[9]	1995	66	M	A pain	rectum	at surgery	Hartmann	nonrotation
10	Isogai[13]	1995	77	F	melena	cecum	X ray exam	ileocecal	nonrotation
11	Seta	1996	68	M	tumor	ascending	X ray exam	R-hemicol	nonrotation
12	Shiomi	1996	82	M	anal bleeding	rectum	X ray exam	Miles	nonrotation
13	Kunieda	1998	53	F	anal bleeding	rectum	X ray exam	Miles	nonrotation
14	Kunieda	1998	62	F	bloody feces	rectum	X ray exam	LAR	nonrotation

F : female, M : male, A pain : abdominal pain, ascending : ascending colon, sigmoid : sigmoid colon, exam : examination, R-hemicol : right hemicolectomy, LAR : low anterior resection

る．本症に他の消化器疾患が併存した場合，併存疾患の診断が遅れ治療に難渋する可能性が予想されるため，日常臨床上，常に腸回転異常の存在を念頭におくことが必要であると考えられる．

文　献

1) Wang CA, Welch CE : Anomalies of intestinal

rotation in adolescents and adults. Surgery **54**：839—855, 1963
2) 島貫公義，千葉 惇，板橋邦宏ほか：成人腸回転症に伴った盲腸癌の1例．日臨外医会誌 **49**：2357—2362, 1988
3) 中条俊夫：腸管回転異常．小林 登，多田啓也，藪内百治 編．新小児医学大系 11A，小児消化器 I．中山書店，東京，1979，p314—327
4) 五島博通，東口高志，佐藤芳邦ほか：興味ある腸管回転異常症の5手術例．三重医 **26**：632—636, 1983
5) Skandalakis JE: Anomalies of intestinal rotation and fixation. Edited by Skandalakis JE. Embryology for surgeons. 2nd ed. Williams & Wilkins, Baltimore, 1994, p190—200
6) 加藤憲治，櫻井洋至，松田信介ほか：左下腹部痛で発症した腸回転異常を伴った急性虫垂炎の1例．日臨外医会誌 **57**：2494—2498, 1996
7) Berardi RS: Anomalies of midgut rotation in the adult. Surg Gynecol Obstet **151**：113—124, 1980
8) Gohl ML, DeMeester LTR: Midgut nonrotation in adults.—An agressive approach—. Am J Surg **129**：319—323, 1975
9) 横田和彦，坂本信之，星野弘樹ほか：腸回転異常症と直腸癌を伴った盲腸捻転の1手術例．日臨外医会誌 **56**：1898—1902, 1995
10) 大川治夫，平井みさ子：小児外科手術(21)腸回転異常症．日医新報 **3675**：37—40, 1994
11) 平井慶徳：腸回転異常症の手術．木本誠二監．現代外科手術学大系3 B，幼小児の手術II．中山書店，東京，1980，p3—15
12) 大下裕夫，田中千凱，種村広巳：直腸癌を併した成人腸回転異常症の1例．外科 **55**：1023—1024, 1993
13) 磯貝晶子，長島 隆，渡辺泰治ほか：盲腸癌を伴った腸回転異常症の1例．手術 **49**：1447—1450, 1995
14) 河合雅彦，山口和也，青木信一郎ほか：急性虫垂炎の診断が困難であった大腸憩室症を合併した成人腸回転異常症の1例．外科診療 **38**：1111—1115, 1996
15) 大腸癌研究会編：大腸癌取扱い規約．第5版，金原出版，東京，1994

Two Cases of Intestinal Malrotation Following Rectal Carcinoma

Katsuyuki Kunieda, Masahiko Kawai, Bun Sano, Atsushi Watanabe, Shigeyuki Takemura, Shigetoyo Saji, Hiroo Goth[1] and Kuniyasu Shimokawa[2]
Second Department of Surgery, Gifu University School of Medicine
[1]Department of Radiology, Gifu University School of Medicine
[2]Department of Laboratory Medicine, Gifu University School of Medicine

We reported two cases of non-rotation of the intestine following rectal carcinoma. Case 1: A 57-year-old woman with anal pain and bleeding consulted a doctor. Rectal tumor was diagnosed by digital examination and she was admitted to our hospital. A barium enema revealed a type 2 rectal carcinoma with non-rotation of the intestine. At laparotomy, the small intestine found to be located on the right side and the large intestine on the left, yielding a diagnosis of non-rotation. She underwent rectal amputation by the abdominoperineal approach with D_3 lymphadenectomy. The tumor was a 6.2 × 3.8 cm type 2 rectal carcinoma, and was diagnosed as adenosquamous carcinoma of stage I. She has been healthy for the 9 years since the operation. Case 2: A 62-year-old woman with bloody stools consulted our hospital. After a diagnosis of rectal carcinoma at the Ra portion and non-rotation of the intestine, she underwent low anterior resection with D_3 lymphadenectomy. The resected specimen revealed a 52 × 47 mm semicircular type 2 rectal carcinoma which was histologically diagnosed as moderately differentiated adenocarcinoma of stage IIIa. Both patients underwent prophylactic appendectomy. Intestinal malrotation has the possibility to make diagnosis and treatment of the following diseases difficult, so we must always take into account this condition.

Reprint requests: Katsuyuki Kunieda Second Department of Surgery, Gifu University School of Medicine
40 Tsukasamachi, Gifu, 500-8076 JAPAN