日消外会誌　31（7）：1751～1755，1998年

原　著

逆流性食道炎に対する腹腔鏡下 Nissen 噴門形成術の短期治療成績

東京慈恵会医科大学外科，医療法人社団エターナルウッド会森永胃腸科外科*
小村　伸朗　　柏木　秀幸　　青木　照明　　森永　泰良*

逆流性食道炎10症例に対して，腹腔鏡下 Nissen 噴門形成術を施行し，その短期治療成績を検討した．手術時間は196.0±55分，経鼻胃管挿入日数は1.2±0.4日，食事開始時期は3.3±0.8日，術後在院日数は20.4±0.8日であり，術後観察期間は平均1年3か月（4か月～3年1か月）であった．食道炎は全例で治癒し，1例を除き滑脱型食道裂孔ヘルニアも完全に修復された．また食道内酸曝露時間も著明に短縮し，2例を除き正常となった．術前の胸やけを中心とする症状は1例を除きすべて消失した．術後の嚥下障害は噴門部の calibration を施行しなかった1例で認められ，再手術を必要とした．以上より，逆流性食道炎に対する腹腔鏡下 Nissen 噴門形成術の短期治療成績は良好であったが，手術手技として食道ブジーを使用する floppy Nissen 法にすることが術後の愁訴をもたらさないためにも重要であると考えられた．

Key words: reflux esophagitis, Nissen fundoplication, laparoscopic surgery, short-term results of laparoscopic Nissen fundoplication

はじめに

近年，低侵襲手術として腹腔鏡下外科手術がさまざまな分野において施行されるようになってきた．その中でも消化管の吻合や再建を必要としない手術術式は腹腔鏡下手術のより良い適応である．この意味合いにおいて逆流性食道炎に対する手術はまさに格好の適応と言える．現に逆流性食道炎に対して多数の開腹手術を経験している欧米諸国ではすでに腹腔鏡下手術が主流となり，その短期治療成績が報告されている[1)~3)]．わが国においても1996年4月にようやく保険適応に認可され，当教室においても積極的に手術を施行するようになってきた．逆流性食道炎の手術症例数がきわめて少ない本邦では，手術成績に関するまとまった報告はほとんどないが，今後は低侵襲性，美容性，cost-benefit[4)]などの観点より腹腔鏡下手術症例数は増加していくことが予想される．今回，逆流性食道炎に対する腹腔鏡下 Nissen 噴門形成術の短期治療成績について検討を加えた．

対象と方法

これまでに腹腔鏡下 Nissen 噴門形成術を施行した症例の中で，手術前後において上部消化管エックス線造影検査，上部消化管内視鏡検査，24時間 pH モニタリング検査が施行されており，十分に外来観察がなされている10症例を対象とした（**Table 1**）．手術術式の詳細は既報[5)]のとおりであるが，基本的操作は開腹手術と同様である．初期に手術を施行した2症例は食道ブジーを用いた噴門部の calibration を行わずに fundoplication を施行したが，その後の8症例ではすべて calibration を施行し，いわゆる floppy Nissen 噴門形成術[6)]を行った．症例の手術施行時の平均年齢は49.4±19.0歳（18～70歳），男性4例，女性6例であった．手術後の観察期間は4か月から3年1か月であり平均1年3か月であった．手術時間，経鼻胃管挿入日

Table 1　Characteristics of patients

Case	Age	Sex	Chief complaint	Follow-up period
1	70	F	Heartburn	3 years and 1 month
2	65	M	Heartburn, Dysphagia	3 years
3	65	F	Heartburn, Dysphagia	1 year and 8 months
4	62	F	Heartburn, Dysphagia	1 year and 4 months
5	54	F	Heartburn	11 months
6	32	M	Heartburn, Vomiting	8 months
7	32	M	Heartburn	8 months
8	65	M	Heartburn, Cough	7 months
9	18	F	Chest pain	6 months
10	31	F	Nausea, Belching	4 months

＜1998年3月11日受理＞別刷請求先：小村　伸朗
〒105-8461　東京都港区西新橋3－25－8　東京慈恵会医科大学外科学講座第二

数，食事開始時期，手術後在院日数を調査し，手術前後の愁訴，前記の検査所見を比較検討した．また，Bancewicz と Matthews ら[7]により提唱され，国際食道疾患会議にて改訂された Anatomy-Function-Pathology-classification (AFP 分類) を用いて，その改善度を評価した．

結　果

1．手術時間

手術時間は120分から315分で平均は196.0±55分であった．第6症例目よりハーモニックスカルペルを使用しているが，ほぼ200分以内に手術を終了することができた．症例の蓄積とともに手術時間は短縮傾向にあり，最短時間は120分であった（**Fig. 1**）．

2．経鼻胃管挿入日数ならびに食事開始時期

経鼻胃管は術後1日目で8例が抜去可能であり，残りの2例も2日目には抜去できた．平均は1.2±0.4日であった．食事開始時期は術後2日目～5日目であり平均は3.3±0.8日であった（**Fig. 2**）．

3．手術後在院日数

手術後の在院日数は14日から60日であり，平均20.4±14.1日であった．2症例を除き20日以内の退院が可能であった．症例2は手術後に嚥下障害が生じたために内視鏡的拡張術を2度にわたり施行したため，在院日数が延長した．症例8は第15病日には退院可能であったが，本人の希望により入院期間が延長した（**Fig. 3**）．

4．愁訴の経過

術前，8例で胸やけが認められた．また，嚥下困難を訴えた患者が3例，咳，嘔吐，胸痛，吐気，吃逆が各1例に認められた（**Table 1**）．術後，全例に一過性の嚥下障害が生じたが，約1か月から3か月の間に消失し，最長（症例9）でも6か月の観察期間で軽快した．症例1，2を除く8例において，術前の症状は完全に消失し，あらたなる愁訴の発生は認めていない．症例1ではほぼ愁訴は消失しているが，時折軽い胸やけを自覚するために，酸分泌抑制薬の投与が適宜行われていた．症例2では度重なる狭窄症状のために内視鏡的拡張術を約3か月から6か月に1度の割合で施行していたが，保存的治療が限界であると判断し，1997年12月に腹腔鏡下手術で，非全周型の wrap に修正した．その後，狭窄症状は消失し，食事摂取も良好である．

5．検査所見

術前，上部消化管エックス線造影検査で，症例9を除く9例で滑脱型食道裂孔ヘルニアを認めた．術後，症例1に小さなヘルニアの残存を認めたが，その他の

Fig. 1　Operative time.

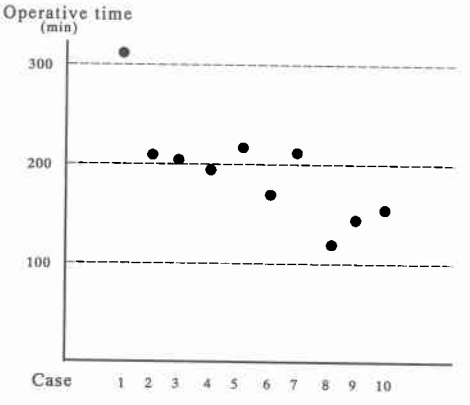

Fig. 2　Duration of nasogastric tube insertion (●) and diet start (■).

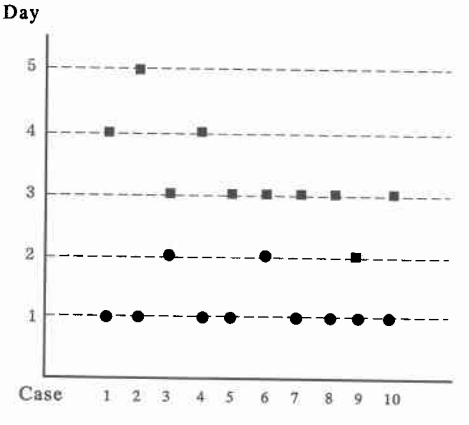

Fig. 3　Hospital length of stay after operation.

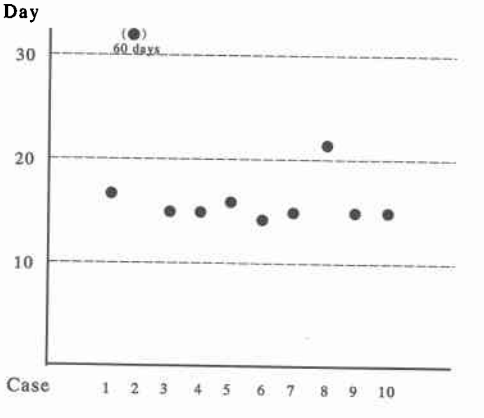

症例ではすべてヘルニアは修復された．

上部消化管内視鏡検査では全例に食道炎を術前に認めた．内訳はSavary & Miller分類[8]でI度が5例，II度が2例，III度が3例であった．症例8ではBarrett食道を合併していた．Los angeles分類[9]にあてはめるとGrade Aが1例，Grade Bが4例，Grade Cが2例，Grade Dが3例であった．術後には，全例で食道炎は治癒し，いわゆる星原[10]の言うGrade Oとなった．経過観察中に食道炎の再発を認めた症例はなかった（**Table 2**）．

24時間pHモニタリング検査では術前のpH<4 holding time（pH 4HT）は2.9～84.2%であり，平均は32.2±29.8%であった．術後では症例1と8を除き，pH 4HTは著明に低下し，Johnson LFら[11]の基準の正常域（pH 4HTが4.2%以下）へと回復した（**Table 3**）．症例1ではpH 4HTは53.9%から6.3%へと顕著に低下しているが，正常域までには至らなかった．症例8はBarrett食道合併例であるが，術後にも70.3%の逆流を認めた．しかし，症状もなく，ヘルニアや食道炎の再発も認めていない．

6．AFP分類

前述した，検査所見から術前後でAFP分類によるgradingを行った．症例1と症例8を除く8例で，著明な改善を認め，A，F，P因子とも0となった．症例1では各因子とも改善が認められたが，A，F因子の改善が不十分であった．症例8ではF因子の改善が不十分であった（**Table 4**）．

Table 2 Endoscopic findings

Case	Pre operation		Post operation	
	S&M*	Los**	S&M*	Los**
1	III	D	O	O
2	I	B	O	O
3	II	C	O	O
4	II	C	O	O
5	I	B	O	O
6	III	D	O	O
7	I	B	O	O
8	III	D	O	O
9	I	A	O	O
10	I	B	O	O

*S&M：Savary & Miller classification
**Los：Los Angeles classification

Table 3 Acid exposure time（The value of pH<4 holding time）

Case	Pre operation	Post operation
1	53.9%	6.3%
2	20.7%	0.2%
3	42.8%	0%
4	29.7%	0%
5	2.9%	0%
6	71.4%	1.8%
7	4.5%	0.1%
8	84.2%	70.3%
9	8.9%	0%
10	3.1%	0.2%

考　察

逆流性食道炎に対する噴門形成術は大きく全周型と非全周型とに二分される．全周型としてはNissen法[12]が，非全周型としてはDor法[13]，Toupet法[14]，Belsey法[15]，Menguy法[16]，Hill法[17]など多数の術式が発表されている．これら多数の術式が考案された背景としては，いかに逆流防止機構を修復し，手術後に合併症もしくは後遺症を残さないように工夫するのかといった点につきる．逆流防止という観点からは明らかに全周型が優れているが，食道運動機能障害の著明な症例に対して本術式を施行すると嚥下障害が比較的高頻度で生じることから，非全周型のwrapを作成すべきであるという意見も多い[18]．非全周型の術式は術後障害の発生頻度は少ないものの，逆流防止としては必ずしも十分でない場合もある．このような論争の中で，現在もっとも実施されている術式は食道ブジー挿入により噴門部のcalibrationを十分に行った状態でfundoplicationを行ういわゆるfloppy Nissen噴門形成術である．

1991年Dallemagneら[19]によって，はじめて腹腔鏡下Nissen噴門形成術が報告されたが，以後，逆流性食

Table 4 AFP grade

Case	Pre operation	Post operation
1	A2F3P2	A1F1P0
2	A1F3P1	A0F0P0
3	A2F3P2	A0F0P0
4	A2F3P2	A0F0P0
5	A2F0P1	A0F0P0
6	A2F3P2	A0F0P0
7	A1F1P1	A0F0P0
8	A2F3P2	A0F3P0
9	A0F2P1	A0F0P0
10	A2F0P1	A0F0P0

道炎に対する腹腔鏡下手術の大多数はNissen噴門形成術が施行されている．その他の術式としては，Toupet法[20)21)]もしくはHill法[22)]が報告されているが，症例数として多くはない．そして腹腔鏡下Nissen噴門形成術の報告症例数は3,000例以上にものぼり，その多数がfloppy Nissen噴門形成術である．このような流れの中，われわれの施設においても腹腔鏡下floppy Nissen噴門形成術を手術術式として選択した．10例のうち，初期の2例は噴門部のcalibrationを行わないclassical Nissen噴門形成術であるが，残り8例にはfloppy Nissen噴門形成術を施行した．手術平均時間は約200分であり，最近の症例では最短120分まで短縮してきた．Perdikisら[23)]は1991年から1995年までに報告された論文を集計し，総計2,453人にものぼる腹腔鏡下Nissen噴門形成術の成績をreviewしているが，手術平均時間は約150分であった．ハーモニックスカルペルなどの手術機器の改良，術者と助手の手術操作に対する慣れなどにより，手術時間の問題はほぼ解決されるものと思われる．一方，開腹手術へのconversion rateは5～6％とされているが[23)]，われわれはすべて腹腔鏡下に施行できた．

退院後の経過として，短期の観察期間ではあるものの，症例1，2を除く8例で症状の消失を得ることができ，食道裂孔ヘルニアの再発や食道炎の再発を認めていない．症例1に関しては，術前のヘルニアの程度がかなり大きく，完全に修復することができなかった．そのため，酸曝露時間も正常とならなかった．本症例は術中内視鏡によりヘルニアが修復されていることを確認したつもりであったが，wrapの位置がやや低かったものと推察される．現在，時々生じる胸やけに対して酸分泌抑制薬を適宜投与している．症例2に関してはヘルニアも修復され，食道炎も治癒し，酸曝露時間も正常となりAFP grade上も改善を見た．しかし，噴門部のcalibrationを施行しなかったため，術後に典型的な嚥下障害とgas bloat syndrome[24)]を発症した．症例1と同様に術中内視鏡のみでwrappingの適度を判定したために招いた初歩的な誤りであり，tactile sensationのない腹腔鏡手術においてNissen噴門形成術を施行する場合は，必ず適切なサイズの食道ブジーを用いて手術操作を行うべきであり，floppy Nissen噴門形成術とすべきである．症例3以降では食道ブジー挿入下で手術を施行しており，術後に一過性の軽度な嚥下障害は認めたものの，観察期間内に消失した．われわれの噴門部の露出方法は，胃小弯側より上方に食道壁に沿って行うupward exposure[5)]であり，迷走神経の本幹を食道壁よりはずすことになる．この操作にともない食道壁に入る迷走神経の分枝が切離されることになり，一時的な嚥下障害をきたすものと考えている．欧米では食道壁に迷走神経本幹をつけたまま噴門部を露出するdownward exposureが主流であり，術後の一過性嚥下障害に関しては比較的軽度である．したがって，この点からも上述の操作が原因であると考えられる．手術操作はやや難しくなり，迷走神経本幹の損傷に注意する必要があるが，downward exposureへの変更が望ましいと思われる．一過性の嚥下障害の時期をこすと食事摂取は良好となり，あらたな愁訴も認めなかった．また内視鏡上食道炎の再発は認められず，症例8を除き酸曝露時間も正常となっており，術後の短期経過としては良好であると考えられた．

いわゆるclassical Nissen噴門形成術の最大の問題点は術後嚥下障害とgas bloat syndromeであるが，floppy Nissen法や短胃動静脈を十分に切離するDeMeester modification法[26)]によりほぼ解決をみた．このような点からもわが国における標準術式は腹腔鏡下Nissen噴門形成術となることが予想される．

文　献

1) Waston DI, Foreman D, Devitt PG et al: Preoperative endoscopic grading of esophagitis versus outcome after laparoscopic Nissen fundoplication. Am J Gastroenterol **92**: 222—225, 1997
2) Sataloff DM, Pursnani K, Hoyo S et al: An objective assessment of laparoscopic antireflux surgery. Am J Surg **174**: 63—67, 1997
3) Cadiere GB, Himpens J, Rajan A et al: Laparoscopic Nissen fundoplication: laparoscopic dissection technique and results. Hepatogastroenterology **44**: 4—10, 1997
4) Coley CM, Barry MJ, Spechler SJ et al: Initial medical v. surgical therapy for complicated or chronic gastroesophageal reflux disease (GERD): A cost-effectiveness analysys. Gastroenterology **104**(Supple): A5, 1993
5) 柏木秀幸，青木照明，小村伸朗：食道裂孔ヘルニア．外科 **59**: 1445—1453, 1997
6) Donahue PE, Samelson S, Nyhus LM et al: The floppy Nissen fundoplication. Effective long-term control of pathologic reflux. Arch Surg **120**: 663—668, 1985
7) Matthews HR: A proposed classification for hiatal hernia and gastroesophageal reflux. Dis Esophagus **9**: 1—3, 1996
8) Savary M, Miller G: The Esophagus. Edited by Gassmann AG. Handbook and Atlas of

Endoscopy. Solothurn, Switzerland, 1978, p135
9) Dent J, Tytgut GNJ: Proposed Los Angeles system for classification of reflux esophagitis. In a Meeting held in conjunction with the 10th World Congresses of Gastroenterology. Los Angeles, USA, 5, October, 1994
10) 星原芳雄：GERDの診断 (3)内視鏡診断と分類. 臨消内科 11：1563-1568, 1996
11) Johnson LF, DeMeester TR: Twenty-four-hour pH monitoring of the distal esophagus. Am J Gastroenterol 62：325—332, 1974
12) Nissen R: Gastropexy and "fundoplication" in surgical treatment of hiatal hernia. Am J Dig Dis 6：954—961, 1961
13) Dor J, Humbert P, Dor V et al: L' intere de la technique de nissen modifice dans le prevention du reflux apres cardiomotomie extramuquese de Heller. Mem Acad chir Par 27：877—882, 1962
14) Toupet A: Technique d'oesophago-gastroplastice avecphreno-gastropexie appliquee dans la cure radicale des hernies hiatales et comme complement de I' operation d' Heller dans les cardiospasmes. Mem Acad chir Par 89：384—389, 1963
15) Baue AE, Balsey RHR: The treatment of sliding hiatus hernia and reflux esophagitis by the Mark IV technique. Surgery 62：396—404, 1967
16) Menguy R: A modified fundoplication which preserves the ability to belch. Surgery 84：301—307, 1978
17) Hill LD: An effective operation for hiatal hernia: an 8-year appraisal. Ann Surg 166：681—692, 1967
18) Jean MC, Charles AG, Marc D et al: Laparoscopic antireflux surgery. What is real progress? Ann Surg 220：146—154, 1994
19) Dallemagne B, Weerts JM, Jehaes C et al: Laparoscopic Nissen fundoplication. Surg Laparosc Endosc 1：138—143, 1991
20) O'Reilly MJ, Mullins SG, Saye WB et al: Laparoscopic posterior partial fundoplication: analysis of 100 consecutive cases. J Laparoendosc Surg 6：141—150, 1996
21) Laws HL, Clements RH, Swillie CM: A randomized, prospective comparison of the Nissen fundoplication versus the Toupet fundoplication for gastroesophageal reflux disease. Ann Surg 225：647—654, 1997
22) Stefan JMK, Ralph A, Richard AK et al: Laparoscopic Hill repair. Gastrointest Endosc 40：155—159, 1994
23) Perdikis G, Hinder RA, Wetscher GJ: Laparoscopic Nissen fundoplication-technique and results. Dis Esophagus 9：272—277, 1996
24) Woodward ER, Thomas HF, McAlhany JC: Comparison of crural repair and Nissen fundoplication in the treatment of esophageal hiatus hernia with peptic esophagitis. Ann Surg 173：782—792, 1971
25) Peters JH, DeMeester TR: Indications, benefits and outcome of laparoscopic Nissen fundoplication. Dig Dis 14：169—179, 1996
26) DeMeester TR: The "DeMeester" modification-technique and results. Dis Esophagus 9：263—271, 1996

Short-term Results of Laparoscopic Nissen Fundoplication for Reflux Esophagitis

Nobuo Omura, Hideyuki Kashiwagi, Teruaki Aoki and Yasuyoshi Morinaga*
Department of Surgery, The Jikei University School of Medicine
*Morinaga Gastro-Intestinal Hospital

We performed laparoscopic Nissen fundoplication on ten patients with reflux esophagitis, and investigated their short term results. Mean operative time, duration, of nasogastric tube insertion, diet start, and hospital length of stay after operation, were 196.0 ± 55 min, 1.2 ± 0.4 days, 3.3 ± 0.8 days, and 20.4 ± 0.8 days, respectively. Mean follow-up period after operation was one year and three months (ranging from four months to three years and one month). During the follow-up period, esophagitis in all patients remained healed, and sliding hiatal hernia did not recur except in only one patient. Moreover, intraesophageal acid exposure time was markedly decreased, improving to within the normal range except in two patients. Preoperative symptoms were almost completely diminished after surgery. Prolonged dysphagia after operation was found in one patient whose procedure was not done with calibration at the gastroesophageal junction. This patient needed reoperation. In summary, short-term results of laparosocopic Nissen fundoplication for reflux esophagitis were excellent, however, it was vey important to use an esophageal tube in making the fundic wrap.

Reprint requests: Nobuo Omura Department of Surgery (II), The Jikei University School of Medicine
3-25-8 Nishishinbashi, Minato-ku, Tokyo, 105-8461 JAPAN