日消外会誌　31（7）：1767～1772，1998年

膵臓癌におけるvascular endothelial growth factorの発現とその意義
―肝転移再発との関連性から―

日本医科大学第1外科，同　病理*

相本　隆幸　恩田　昌彦　内田　英二　松下　晃
柳　健　山村　進　中村　慶春　小林　匡
田尻　孝　浅野　伍朗*

腫瘍血管新生は腫瘍の増殖や転移に必須であり，特にvascular endothelial growth factor（以下，VEGFと略記）は血行性転移との関連性が報告されている．膵癌では術前から潜在性肝転移が存在する可能性が指摘され，肝転移機序の解明が注目されている．今回，我々はVEGFの免疫組織化学的解析を行い，膵癌における意義を検討した．対象は膵癌38例で，第Ⅷ因子関連抗原染色より微小血管数を計測，同時にVEGFの発現を検索した．VEGF陽性は9例(24%)で，微小血管数の平均は17.47±3.85であった．両者の間には有意の相関関係を認めた．臨床病理学的因子との検討では，VEGFの発現と静脈侵襲の間に相関関係を認めた．再発形式は肝転移15例（43%）で，VEGF陽性9例中，術後経過観察期間の短い3例を除く6例全例に肝転移を認めた．以上より，膵癌においてVEGFを介した血管新生が推測され，一部の肝転移例にVEGFの関与が示唆された．

Key words: vascular endothelial growth factor, pancreatic carcinoma, liver metastasis, tumor angiogenesis

はじめに

近年，画像診断の進歩や拡大手術の導入により膵癌の切除症例は増加傾向にあるが，その治療成績はあまり改善がみられない．この原因は切除術後も早期から高率に肝転移が発生するためと考えられ，術前から潜在性肝転移巣が存在する可能性が指摘されている[1]．したがって，肝転移機序の解明は予後の向上に結びつくと考えられる．

一方，血管新生は固形腫瘍の発育，増殖および転移に不可欠であり，多くの血管新生因子が関与するとされている[2)~4)]．近年，血管内皮増殖因子（vascular endothelial growth factor：以下，VEGFと略記）の発現が注目され，微小血管密度との強い相関関係や血行性転移との関連が報告されている[5)6)]．

しかし，これまでにヒト膵癌においてVEGFの発現とその意義を検討した報告はない．今回，われわれはヒト膵癌の腫瘍血管新生を検討するために第Ⅷ因子関連抗原染色を用いて微小血管数を計測するとともにVEGFの発現を免疫組織学的に検討した．さらに両者の関連性や臨床病理学的因子および肝転移との関係を検討した．

対象および方法

1．対象

対象は当科で1981年より1997年までに切除された膵癌原発巣38例で，ホルマリン固定パラフィン包埋ブロックより3μm薄切切片を作製した．なお，切片はいずれも腫瘍先進部を用いた．

2．VEGFの発現および染色評価の判定

免疫組織染色はニチレイ社のヒストファインSABキット（R）を用いstrept-avidin-biotin-peroxidase complex（以下，SABと略記）法にて行った．酵素処理はペプシン処理を37°C，30分で行った．1次抗体にはウサギ抗VEGFポリクロナール抗体（Santa Cruz社）[100倍希釈]を用い4°C，overnightにて反応させた．呈色反応はdiamino benzodine（ニチレイ社）で施行し，核染色はマイヤー・ヘマトキシリン染色を行った．陽性コントロールには正常組織内のラ氏島細胞を用いた．

染色評価については腫瘍細胞の30%以上染色陽性を

＜1998年3月11日受理＞別刷請求先：相本　隆幸
〒113-8603　東京都文京区千駄木1－1－5　日本医科大学第1外科学教室

示すものをVEGF陽性とし，それ未満のものをVEGF陰性とした．

3．第Ⅷ因子関連抗原染色および微小血管数の計測

免疫染色はVEGFと同様にSAB法を用いた．酵素処理はトリプシン処理を37℃，20分で行った．1次抗体にはウサギ抗第Ⅷ因子ポリクロナール抗体（DAKO社）[200倍希釈]を用い，4℃，overnightで反応させた．

染色陽性細胞を血管内皮細胞とし，腫瘍組織内で血管密度の高い部位を200倍視野下（0.73mm²）で3視野選び，それらの血管数の平均値を微小血管数として算出した．また，この微小血管数を1mm²あたりの微小血管数へ換算し微小血管密度とした．

4．臨床病理学的因子との検討

膵癌取扱い規約[7]の基づき，①組織型②腫瘍の大きさ（TS）③膵前方被膜への浸潤（s）④膵後方に接する組織への浸潤（rp）⑤リンパ節転移（n）⑥静脈侵襲（v）⑦リンパ管侵襲（ly）⑧膵内神経浸潤（ne）についてVEGF発現との関係を検討した．

5．術後肝転移とVEGF発現の検討

術後経過が短期間（3か月以内）である3例を除いた35例を対象に術後の肝転移発生を追跡調査した．すなわち，術後6か月および1年に超音波検査とCT検査を施行し肝転移の有無を診断した．さらに肝転移発生とVEGF発現との関連性を検討した．

6．統計学的解析

有意差検定にはChi-square test，Spearman rank correlation test，Mann-whitney U testを用い，危険率5％未満をもって有意差ありとした．

結　果

1．VEGFの発現

VEGFは正常膵組織で一部のラ島細胞に発現を認めた（**Fig. 1a**）．また，膵癌組織では腫瘍細胞の細胞質に発現し（**Fig. 1b**），VEGF陽性は38例中9例（24％）であった．

2．第Ⅷ因子関連抗原染色と微小血管数

第Ⅷ因子関連抗原染色の1例を**Fig. 2**に示す．計測された微小血管数は0～122でその平均微小血管数（mean±SD）は17.47±3.85であった．また，平均微小血管密度は24.95±5.50であった．

3．VEGFの発現と微小血管数との関係

VEGFの発現と微小血管数の関係を検討すると，両者の間に有意な相関関係（$p<0.01$）を認めた（**Fig. 3**）．

4．臨床病理学的因子とVEGF発現の関係

Fig. 1　Immunohistochemical staining for VEGF. (a) normal pancreatic islet cells, (b) pancreatic carcinoma

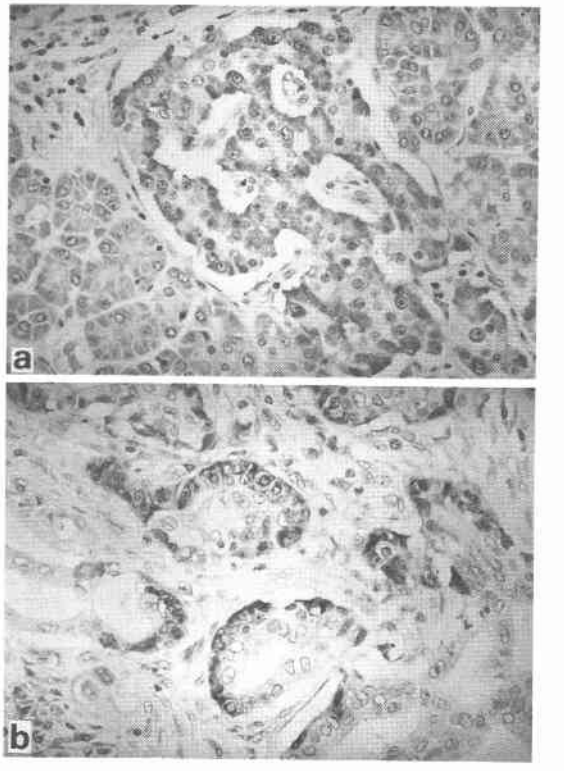

Fig. 2　Immunostaining for factor VIII-related antigen.

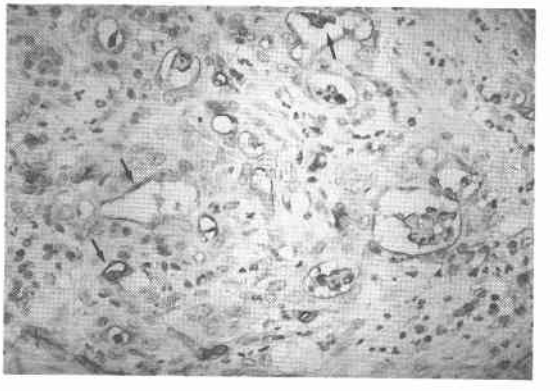

臨床病理学的因子との検討では，VEGFの発現と静脈侵襲（$p<0.01$）およびリンパ管侵襲（$p<0.05$）との間に有意な相関関係を認めた．他の因子とVEGF発現との間に関連性を認めなかった（**Table 1, 2**）．

Fig. 3 Correlation between microvessel counts and VEGF expression

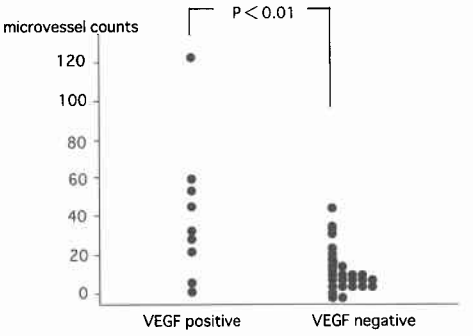

Table 1 Correlation between VEGF expression and clinicopathological factors ①

	VEGF		
	positive	negative	P value
Histologic type*			
tub1	3	8	
tub2	4	10	
por	0	5	NS
muc	1	4	
others	1	2	
Tumor size (TS)*			
TS1	0	0	
TS2	3	19	NS
TS3	5	7	
TS4	1	3	
s factor*			
s0	1	12	
s1	3	6	NS
s2	5	7	
s3	0	4	
rp factor*			
rp0	1	7	
rp1	1	8	NS
rp2	7	10	
rp3	0	4	

*according to Japanese general rules for Cancer of the Pancreas.

5. 術後肝転移と VEGF 発現との関係

対象症例の術後追跡期間は52～739日であった．術後経過が短期間（3か月）の3例を除く35例の中で肝転移は15例（43%）にみられ，VEGF 陽性9例中術後短期間の3例を除く6例全例に肝転移を認めた．しかし，肝転移を認めた他の9例には VEGF の発現を認めず，術後肝転移と VEGF 発現との間に有意な相関関係は

Table 2 Correlation between VEGF expression and clinicopathological factors ②

	VEGF		
	positive	negative	P value
Lymph node status*			
n0	3	8	
n1	5	14	NS
n2	0	3	
n3	1	4	
Venous invasion*			
v0	0	6	
v1	2	13	0.009
v2	3	9	
v3	4	1	
Lymphatic invasion*			
ly0	1	5	
ly1	4	2	0.028
ly2	4	13	
ly3	0	9	
Neural invasion*			
ne0	2	7	
ne1	0	1	NS
ne2	6	16	
ne3	1	5	

*according to Japanese general rules for Cancer of the Pancreas.

みられなかった（**Table 3**）．

考　察

腫瘍血管新生は腫瘍と宿主間の相互作用により形成され，腫瘍の増殖や転移に深く関与する[2)3)]．癌細胞や周囲の間質から産生される種々の血管新生因子が癌周囲の血管内皮細胞の受容体と結合し血管内皮細胞の増殖や遊走を促進することで腫瘍血管新生が誘導される[2)~4)]．この血管新生因子（促進因子）には vascular endothelial growth factor (VEGF)，platelet-derived endothelial cell growth factor/thymidine phosphorylase (PD-ECGF/TP)，hepatocyte growth factor (HGF)，basic-fibroblast growth factor (bFGF) などがあり，血管新生はこれらの促進因子と抑制因子のバランスによって規定される[5)6)]．

血管新生の程度を客観的に表現する方法として血管内皮細胞に特異的な抗体（第Ⅷ因子関連抗原，CD34に対する抗体）を用いた免疫染色がある．第Ⅷ因子関連抗原染色では，標本内の腫瘍血管密度の多い部位を選択し200倍または100倍視野下で視野面積あたりの微小血管数をカウントし微小血管密度を算出する．Weidner ら[8)]が乳癌における微小血管密度を計測し進行度

Table 3　Relationship VEGF expression and liver metastases

		liver metastases	
		(+)	(−)
VEGF	positive(n=6)	6	0
	negawtive(n=29)	9	20

や予後と相関することを報告して以来，大腸癌[9]などの他癌でも同様の検討がみられるようになった．平均微小血管密度は乳癌では Weidner ら[8]が81.1/mm²，Ogawa ら[10]が67.3/mm²，Toi ら[11]が84.0/mm²と報告し，大腸癌では Takahashi ら[9]が38/0.739mm²と報告している．今回の検討で，膵癌における平均微小血管密度は24.95/mm²と他癌に比べ低値であった．この結果は腫瘍血管新生がみられるものの，膵癌がもともと乏血性腫瘍であることを裏づけたものと思われる．

VEGF は血管内皮細胞に特異的でしかも血管新生の全過程に関与する強力な促進因子である．また，ヒスタミンの50,000倍の血管透過性を有し内皮細胞や腫瘍細胞の増殖基質であるフィブリンを間質へ析出させる[12]．VEGF には $VEGF_{121}$，$VEGF_{165}$，$VEGF_{189}$，$VEGF_{206}$の 4 つの splicing variant があり[13)14]，$VEGF_{121}$，$VEGF_{165}$が主に腫瘍細胞から分泌される．VEGF は血管内皮細胞に特異的に発現する VEGF 受容体 (Flt-1，Flk-1/KDR，Flt-4) と結合してその作用を発揮するが，重要な役割を果たすのは VEGF-Flk-1/KDR 系である[15)16]．近年，乳癌[17)18]，胃癌[19]，大腸癌[9)20]などで VEGF の発現と血管新生への関与が注目されるようになった．乳癌では，戸井ら[17]が VEGF の発現は55.3%でその発現と微小血管密度との間に有意な相関関係を認めたとし，星名[18]も陽性率は42.4%で VEGF の発現と血管密度との間に相関関係がみられたと報告している．また，胃癌[19]や大腸癌に[9)20]おいても VEGF はほぼ同率に発現し，血管密度との相関関係も同様に報告されている．今回，VEGF の発現はラ島細胞の一部にもみられた．Kuroda ら[21]は β 細胞での VEGF の発現を報告しており，今回も同様の結果を得た．そこで我々はこの結果を陽性対照とし膵癌における VEGF の発現を検討したところ，陽性率は24.4%で他癌と比べ低率であった．しかし，VEGF の発現と微小血管数との間には他癌と同様に有意な相関関係を認めた．したがって，一部の膵癌症例では VEGF の発現がみられ，さらに VEGF を介した腫瘍血管新生が推測された．

新生血管は腫瘍にとって栄養や酸素の供給路となるだけでなく，遠隔臓器への転移経路となる．すなわち，血管形成が未熟であるため腫瘍細胞が血管内へ容易に侵入して血行性転移を起こし，さらに標的臓器に転移した腫瘍細胞が血管新生を誘導し転移巣を形成すると考えられている[4)22]．

臨床病理学的因子と VEGF 発現との関係については，乳癌ではリンパ節転移と相関を示し，有意な予後因子となるとの報告が多い[17)18]．Maeda ら[19]は胃癌の治癒切除症例で VEGF 発現と静脈侵襲，肝転移，予後との相関を認めている．また，大腸癌では Kang ら[23]が腫瘍内 VEGF 発現と脈管侵襲，リンパ節転移，肝転移などとの関連性を報告している．今回の検討では膵癌においても脈管侵襲とくに静脈侵襲との間に強い相関関係を認めた．さらに術後経過が短期間である 3 例を除くと VEGF 陽性の 6 例全例が術後に肝転移再発をきたした．以上より，膵癌においても VEGF の発現が血行性転移とくに肝転移に関与する可能性が示唆された．

以上の検討より膵癌において VEGF を介した血管新生が肝転移などの腫瘍の進展に重要な役割を担う可能性が示唆された．しかし，第Ⅷ因子関連抗原染色からみた微小血管数は他癌に比べ低値で，さらに VEGF の陽性率も低率であった．したがって，膵癌では必ずしも腫瘍血管新生が旺盛とはいえず，また VEGF の関与も一部の症例にすぎないと思われる．また，術後の肝転移再発は VEGF 陰性例にも多くみられることから，肝転移機序を解明するためには他の血管新生促進因子の関与を検討するとともに血管新生以外の要因も研究する必要があると思われた．

文　献

1) Akimura K, Kobari M, Matsuno S: The time of occurrence of liver matastasis in carcinoma of the pancreas. Int J Pancreatol 17: 139—146, 1995
2) Folkman J, Watson K, Ingber D et al: Induction of angiogenesis during the transition from hyperplasia to neoplasia. Nature 339: 58—61, 1989
3) Folkman J: What is the evidence that tumors are angiogenesis dependent. J Natl Cancer Inst 82: 4—6, 1990
4) Blood CH, Zetter BR: Tumor interactions with the vasculature: angiogenesis and tumor metastasis. Biochim Biophys Acta 1032: 89—

118, 1990
5) Ferrara N, Henzel WJ: Pituitary follicular cells secrete a nevel heparin-binding growth factor specific for vascular endothelial cells Biochem Biophys Res Commun **161**: 851—858, 1989
6) 戸井雅和, 山本　豊, 富永　健：癌と血管新生—最近の進歩　乳癌の予後と腫瘍血管. 癌治療と宿主 **9**: 180—188, 1997
7) 日本膵臓学会編：膵癌取扱い規約. 第4版. 金原出版, 東京, 1993
8) Weidner N, Semple JP, Welch WR et al: Tumor angiogenesis and metastasis—correlation in invasive breast carcinoma. N Engl J Med **324**: 1—8, 1991
9) Takahashi Y, Bucana CD, Liu W et al: Platelet-derived endothelial cell growth factor in human colon cancer angiogenesis: role of infiltrating cells. J Natl Cancer Inst **88**: 1146—1151, 1996
10) Ogawa Y, Chung Y-S, Nakata B et al: Microvessel quantitation in invasive breast cancer by staining for factor VIII-related antigen. Br J Cancer **71**: 1297—1301, 1995
11) Toi M, Inada K, Suzuki H et al: Tumor angiogenesis in breast cancer: its importance as a prognostic indicator and the association with vascular endothelial growth factor expression. Breast Cancer Res Treat **36**: 193, 1995
12) Dvorak HF, Brown LF, Detmer M et al: Vascular permeability factor/vascular endothelial growth factor, microvascular hyperpermeability, and angiogenesis. Am J Pathol **146**: 1029-1039, 1995
13) Leung DW, Cachianes G, Kuang WJ et al: Vascular endothelial growth factor is a secreted angiogenic mitogen. Science **246**: 1306—1309, 1989
14) Keck PJ, Hauser SD, Krivi G et al: Vascular permeability factor, an entothelial cell mitogen related to PDGF. Science **246**: 1309—1312, 1989
15) Quinn TP, Peters KG, Vries CD et al: Fetal liver kinase 1 is a receptor for vascular endothelial growth factor and is selectively expressed in vascular endothelium. Proc Natl Acad Sci USA **90**: 7533—7537, 1993
16) Joukov V, Pajusola K, Kaipainen A et al: A novel vascular endothelial growth factor, VEGF-C, is a ligand for the Flt4 (VEGFR-3) and KDR (VEGFR-2) receptor tyrosine kinases. EMBO J **15**: 290—298, 1996
17) 戸井雅和, 山本　豊, 谷口忠明ほか：乳癌における血管新生誘導因子の発現と調節. 癌の化療　**23**: 75—79, 1996
18) 星名聖剛：乳癌の腫瘍血管新生に関する研究. 聖マリアンナ医大誌　**23**: 650—659, 1995
19) Maeda K, Chung Y-S, Ogawa Y et al: Prognostic value of vascular endothelial growth factor expression in gastric carcinoma. Cancer **77**: 858—863, 1996
20) Takahashi Y, Kitadai Y, Bucano CD et al: Expression of vascular endothelial growth factor and its receptor, KDR, correlates with vascularity, metastasis, and proliferation of human colon cancer. Cancer Res **55**: 3964—3968, 1995
21) Kuroda M, Oka T, Oka Y et al: Colocalization of vascular endothelial growth factor (vascular permeability factor) and insulin in pancreatic islet cells. J Clin Endocrinol Metab **80**: 3196—3200, 1995
22) Kerbel RS, Waghorne C, Korzak B et al: Clonal dominace of primary tumors by metastatic cell: genetic analysis by metastatic cell: genetic analysis and biological implications. Cancer Surv **7**: 597, 1988
23) Kang S-M, Maeda K, Chung Y-S et al: Vascular endothelial growth factor expression correlates with hematogenous metastasis and prognosis in colorectal carcinoma. Oncol Reports **4**: 381—384, 1997

Significance of Expression of Vascular Endothelial Growth Factor in Pancreatic Carcinoma

Takayuki Aimoto, Masahiko Onda, Eiji Uchida, Akira Matsushita, Ken Yanagi, Susumu Yamamura, Yoshiharu Nakamura, Tadashi Kobayashi, Takashi Tajiri and Goro Asano*
First Department of Surgery, Nippon Medical School
*Department of Pathology, Nippon Medical School

Tumor angiogenesis is essential for growth and metastases of solid tumor. Vascular endothelial growth factor (VEGF) is a potent angiogenesis-promoting factor. It has been reported that VEGF expression is associated with hematogenous metastases. It has been hypothesized supposed that occult liver metastases already exist at the time of pancreatectomy. In order to explore the mechanism of liver metastases, we investigated VEGF expression in human pancreatic carcinoma immunohistochemically. We examined tumor specimens from 38 surgically resected pancreatic carcinoma by counting microvessels and by staining for VEGF and factor VIII. Nine of thirty-eight cases (24%) were positive for VEGF. Microvessel counts varied from 0 to 122 counts/×200 field (mean ± SD=17.47 ± 3.85). Microvessel counts were significantly higher in VEGF positive tumors than those in VEGF negative ones. VEGF positivity was correlated with vessel involvement. 15 out of 38 patients experienced liver metastases. All of the patients with VEGF positive tumors had liver metastases. VEGF-related angiogenesis may play an important role in human pancreatic carcinoma. VEGF expression may be correlated with liver metastases.

Reprint requests: Takayuki Aimoto First Department of Surgery, Nippon Medical School
1-1-5 Sendagi, Bunkyo-ku, Tokyo, 113-8603 JAPAN