日消外会誌　31（7）：1793～1796，1998年

肝内限局型原発性硬化性胆管炎の1例

鳥取大学第1外科
奈賀　卓司　　小林　誠人　　山根　成之
豊田　暢彦　　金子　徹也　　貝原　信明

肝内胆管B7に限局した原発性硬化性胆管炎（PSC）の1例を経験したので報告する．

症例は71歳の男性．胃検診で異常を指摘され精査目的で当院を受診した．胃内視鏡検査にて胃癌（0'IIc，T1(M)，tub_1）と診断され，同時に施行した腹部US，CT検査にて肝内胆管B7の限局性の拡張が認められ，精査目的で入院した．MRI，ERC，PTCの検査を施行し，肝内結石症あるいは肝内胆管癌の疑い，および胃癌の診断にて，肝後区域切除術，胃切除術を施行した．肝内胆管B7は著明に拡張しており，その起始部は狭窄していたが，結石，腫瘍は認めなかった．病理組織像では，胆管壁の著明な線維性肥厚像と強い炎症性細胞浸潤がみられ，肝内限局型PSCと診断した．限局型PSCの中でも肝亜区域に限局したものは過去に報告のないまれな疾患である．限局型PSCは診断が困難であるが，進行性の疾患であること，胆管癌の合併がみられることから，切除術を考慮すべきである．

Key word： localized primary sclerosing cholangitis

はじめに

原発性硬化性胆管炎（primary sclerosing cholangitis；以下，PSC）は，肝内肝外胆管に原因不明の線維性狭窄をきたす比較的まれな疾患であるが，近年の診断技術の進歩により，その報告例は増加しつつある．しかしその診断基準はいまだ一定したものではなく，胆石症を伴ったものや，限局型のPSCも報告されており，診断基準はしだいに拡大されてきた．限局型のPSCは胆管癌との鑑別が問題であり，術前に確定診断を下すことは非常に困難とされている．

今回われわれは，肝内胆管B7に限局したPSCの1例を経験したので，若干の文献的考察を加え報告する．

症　例

患者：71歳，男性

既往歴：高血圧症（内服加療中）

家族歴：特記すべきことなし．

現病歴：1996年6月，胃検診にて異常を指摘され，精査目的で7月9日，当院内科を受診した．胃内視鏡検査にて幽門部前壁の胃癌と診断され，胃癌取扱い規約[1]によると（0'IIc，T_1（M），tub_1）であった．また同時に，腹部USにて肝内胆管B7の限局性の拡張が認められ，腹部CTにても同様の所見が認められたため，精査目的で8月9日，内科に入院した．入院後，ERC，MRI，PTCの検査を施行し，肝内結石症の疑い，および胃癌の診断にて，手術目的に9月11日，当科に転科した．

入院時現症：身長163cm，体重62kg，眼瞼結膜に貧血を認めず，眼球結膜に黄染なし．腹部は平坦，軟で，肝腫大，腫瘤，圧痛などの異常所見は認めなかった．

入院時検査所見：ALP 358IU/L，CA19-9 43.6U/mlで，軽度の上昇を認めた．その他はすべて正常範囲であった（**Table 1**）．

腹部CT所見：肝内胆管B7の限局性の拡張を認めた．腫瘤，結石閉塞を示唆する所見は認めなかった（**Fig. 1**）．

ERC所見：総胆管から肝管，肝内胆管B5，B6，B8は造影はされ，異常所見は認めなかったが，肝内胆管B7は全く造影されなかった（**Fig. 2**）．

PTC所見：肝内胆管B7の限局性の拡張像および狭窄像が認められた．圧をかけると，わずかながら肝管，総胆管へ造影剤の流出が認められた．狭窄部は逆U字型の所見が認められた（**Fig. 3**）．

その他，腹部US，MRI検査でも，肝内胆管B7の限局性の拡張が認められるものの，明らかな腫瘤像，結石像は認められなかった．

胃内視鏡検査所見：胃幽門部前壁側に約2cm大の陥凹性の病変が認められ，生検では高分化型管状腺癌

＜1998年2月12日受理＞別刷請求先：奈賀　卓司
〒683-8504　米子市西町36－1　鳥取大学医学部第1外科

Table 1　Laboratory data on admission

WBC	3,900 /μl	ALP	358 IU/L
RBC	478×10⁶ /μl	LAP	157 IU/L
Hb	14.5 g/dl	γ-GTP	30 IU/L
Hct	43.1 %	LDH	153 IU/L
Plt	232×10³ /μl	ChE	192 IU/L
PT	122 %	T-Bil	0.6 mg/dl
APTT	26 sec	D-Bil	0.1 mg/dl
fibrinogen	317 mg/dl	Amy	67 IU/L
BUN	15 mg/dl	TTT	4.8 K-U
Cr	0.7 mg/dl	ZTT	11.5 K-U
TP	7.6 g/dl	BS	91 mg/dl
Alb	4.6 g/dl	ICG_{R15}	9 %
T-chol	187 mg/dl	HBsAg	(−)
AST	23 IU/L	HCVAb	(−)
ALT	30 IU/L	CEA	1.5ng/ml (5.6>)
		CA19-9	43.6U/ml (40>)

Fig. 1　CT scan reveals the localized dilatation of intrahepatic bile duct (B7), but does not reveal the tumor formation or intrahepatic stone.

と診断された．

以上より，肝内結石症あるいは肝内胆管癌の疑い，および胃癌の診断にて，10月3日，手術を施行した．

手術所見：総胆管から肝門部にかけて異常所見は認めなかった．また術中超音波検査にても肝内胆管B7の限局性の拡張を認めるのみで，腫瘤像や結石像は認められなかった．しかし肝内胆管癌を否定することはできず，肝後区域切除術および胃切除術（B-I再建）を施行した．

摘出標本肉眼所見：肝内胆管B7は著明に拡張しており，その起始部は高度の狭窄がみられた．胆管粘膜面は正常に保たれていた（**Fig. 4**）．胃の病変は，幽門部前壁側に1.8×1.4cm大の陥凹性病変があり，0, IIc,

Fig. 2　ERC shows the normal choledochus, hepatic duct, and IHBD (B5, B6, B8), but does not indicate IHBD (B7).

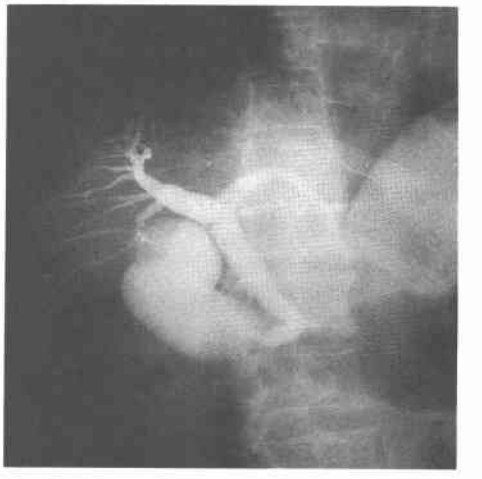

Fig. 3　PTC shows dilatation and stenosis of IHBD (B7).

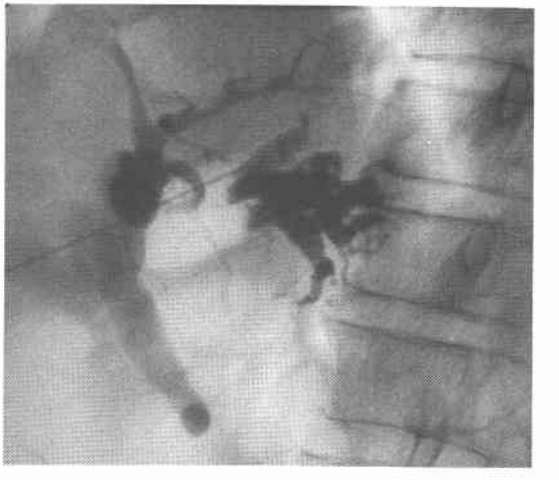

T_1（M）の胃癌と診断した．

病理組織学的所見：胆管周囲には炎症性細胞浸潤が強く，胆管壁は著明な線維性肥厚がみられ，非特異的炎症像であり，原因不明の胆管炎と診断された．悪性所見，結石像は認められなかった（**Fig. 5**）．また，胃の病変は高分化型管状腺癌，m, INFα, ly_0, v_0, n(−)であった．

経過：術後経過は良好で，10月28日，退院した．退院後，当科外来にて経過観察中であるが，現在までに再燃の徴候はみられていない．

Fig. 4 The surgical specimen shows dilatation and stenosis of IHBD (B7) with normal mucosa and did not show the tumor formation or stone.

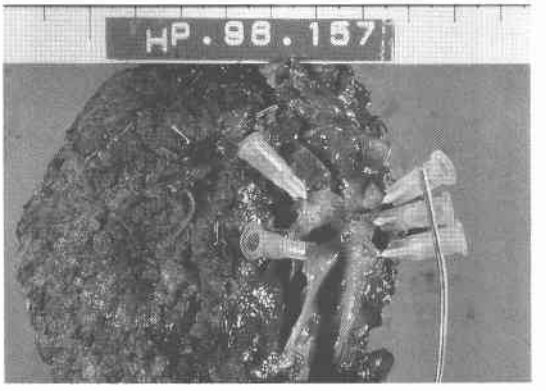

Fig. 5 Histopathological findings indicate periductal fibrosis with infiltration of the imflammatory cells.

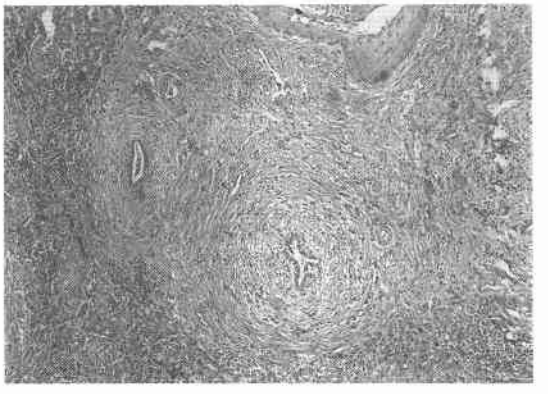

考　察

原発性硬化性胆管炎（PSC）は，比較的まれな疾患であり，Schwartz ら[2]により最初の診断基準が設けられた．その診断基準として①胆道系手術の既往がない，②胆石が存在しない，③胆道系癌が否定されている．④肝外胆管系のびまん性炎症肥厚がある，以上の4項目を満たすものであった．しかし，この診断基準に合わない良性の胆道狭窄，胆石症を合併したもの，限局性の狭窄を呈するものが多く報告されるようになり，しだいに診断基準は拡大されてきた．本邦における独自の診断基準はなく，現在では LaRusso ら[3]の示した①ALP の高値，②胆管造影上，胆管のびまん性あるいは限局性の狭窄像を認める，③肝生検像にて periductal fibrosis がみられる，④胆管手術や胆管結石の既往がない，という基準が最も広く用いられているようである[4]．今回われわれの症例では，画像上，PSC に典型的な所見はみられなかったものの，組織学的に強い periductal fibrosis がみられ，LaRusso ら[3]の診断基準を満たしているものと考え，肝内限局型の PSC と診断した．

限局型の PSC は近年報告例の増加をみるが[5)~9)]，すべて肝外限局型であり，肝門部胆管，上部胆管に多くみられる[5]．肝内限局型の PSC は，われわれが調べえた範囲では現在までに報告例はなく，本症例のように肝亜区域（B7）のみに限局した肝内限局型 PSC は，極めて珍しい症例である．

限局型 PSC の報告例をみると，その術前診断は極めて困難であり，また今のところ治療方針も一定したものはない．術前診断としては胆管癌を疑って手術する症例が多く[5)6)]，画像上，胆管癌との区別は難しく，また針生検での確診も困難であり，本症例でも胆管結石あるいは胆管癌と考え手術を施行した．鑑別の一助として消退性の黄疸[10]，拡張胆管の自然な改善[9]など参考となる所見も報告されているが，本症例のように黄疸を来さない症例もあり，術前診断を下すことは極めて困難と思われる．近年 PSC の診断マーカーとして，p-ANCA（peripheral anti-neutrophil cytoplasmic antibodies）が注目されており，PSC 患者の82%に陽性であったと報告されており[11]，今後の PSC の診断に期待できる．

PSC の治療においては，副腎皮質ホルモン，ursodeoxycholic acid, methotrexate を使った内科的治療[12]，内瘻術[13]が治療の中心となる．限局型 PSC においては，報告例が少ないため予後については明らかではないが，病変部の切除を行った症例では平均生存期間は9年1か月であり，他の胆管に病変が再燃することはなく予後は悪くないと別府ら[7]は報告している．一般に PSC は進行性の疾患であり，肝内胆管病変が肝外胆管へ進展する報告[14]もみられること，胆管癌を確実に否定できないこと，また胆管癌を10～15%合併すると言われており[15]，限局型 PSC に対しては今のところ，切除可能なものには手術にて切除を行うことが妥当な治療法と考えられる．

文　献

1) 胃癌研究会編：胃癌取扱い規約．第12版．金原出版，東京，1993
2) Schwartz SI, Dale WA: Primary sclerosing cholangitis, Review and report of six cases.

Arch Surg 77：439—451, 1958
3) LaRusso NF, Wiesner RH, Ludwig J et al: Current concept: Primary sclerosing cholangitis. N Engl J Med 310：899—903, 1984
4) 露口利夫, 斉藤雅彦, 森下　一ほか：原発性硬化性胆管炎の診断・胆と膵　17：823—827, 1996
5) 山岡吉生, 丸山恭平, 細田正則ほか：慢性膵炎を合併した限局性原発性硬化性胆管炎の1例—本邦報告例の検討—. 胆と膵　15：975—982, 1994
6) 山本孝夫, 富岡　勉, 元島幸一ほか：限局型原発性硬化性胆管炎の1例—本邦報告例の検討—. 胆と膵　14：1411—1418, 1993
7) 別府真琴, 福崎孝幸, 中村　隆ほか：限局型原発性硬化性胆管炎の予後について—本邦報告例の予後調査結果—. 日外会誌　92：893—896, 1991
8) 中川秀和, 中郷良蔵, 大山正史ほか：胆管癌との鑑別が困難であった限局型の原発性硬化性胆管炎の1例. 日臨外医会誌　49：892—898, 1988
9) 塚本忠司, 上野哲史, 井川澄人ほか：胆嚢内結石を合併した限局型原発性硬化性胆管炎の1例. 日臨外医会誌　51：373—379, 1990
10) 金田邦彦, 具　英成, 斎藤洋一ほか：消退性の黄疸を来し胆管癌との鑑別が困難であった原発性硬化性胆管炎の1例. 日消病会誌　87：1568—1572, 1990
11) Seibold F, Slametschka D, Gregor M et al: Neutrophil autoantibodies: a genetic marker in primary sclerosing and ulcerative colitis. Gastroenterology 107：532—536, 1994
12) 松本尚志, 大菅俊明：原発性硬化性胆管炎の治療—内科から—. 胆と膵　17：829—833, 1996
13) 神谷順一, 二村雄次, 近藤　哲ほか：原発性硬化性胆管炎の治療—外科の立場から—. 胆と膵　17：835—840, 1996
14) 吉田行哉, 竹内和男, 中島正男ほか：潰瘍性大腸炎と合併し肝内胆管から肝外胆管へ病変の進展を認めた無症候性原発性硬化性胆管炎の1症例. 日消病会誌　84：2597—2602, 1987
15) 太田正澄, 五嶋博道, 松本　勝ほか：原発性硬化性胆管炎を合併したと考えられる肝門部胆管癌の1例. 胆と膵　12：1031—1035, 1991

Report of a Case of Intrahepatic Localized Primary Sclerosing Cholangitis

Takuji Naka, Makoto Kobayashi, Nariyuki Yanane, Nobuhiko Toyota,
Tetsuya Kaneko and Nobuaki Kaibara
First Department of Surgery, Faculty of Medicine, Tottori University

We encountered a rare case of primary sclerosing cholangitis (PSC) localized in the intrahepatic bile duct (IHBD) (B7). A 71-year-old man was fond to have an abnormal mucosa in the stomach at a medical examination visited our hospital and was diagnosed with gastric cancer by an upper GI seies. At the same time, ultrasonography and a CT scan revealed dilation of the IHBD (B7). Endoscopic retrograde cholangiography did not indicate IHBD (B7) and PTC revealed dilatation and stenosis of IHBD (B7). Distal partial gastrectomy and posterior segmentectomy of the liver were performed with the diagnosis of gastric cancer and a suspicion of hepatolithiasis or cholangiocelluler carcinoma. The surgical specimen showed dilatation and stenosis of IHBD (B7), and no tumor formation or stone. Histological examination revealed periductal fibrosis with infiltration of inflammatory cells. We made the final diagnosis of intrahepatic localized PSC. To the best of our knowledge, this is the first of an intrahepatic localized PSC in our country. Surgical resection should be performed for the localized type of PSC, because of progress of this disease and its rare combination with cholangiocellular carcinoma.

Reprint requests: Takuji Naka　First Department of Surgery, Faculty of Medicine Tottori University
36-1 Nishi-machi, Yonago, 683-8504 JAPAN