日消外会誌　31（7）：1797～1801，1998年

肝門部胆管内に腫瘍栓を伴う胆管細胞癌の1例

豊橋市民病院外科
安部　哲也　千木良晴ひこ　加藤　岳人　柴田　佳久
尾上　重巳　杢野　泰司　吉田　克嗣　神谷　諭
平松　聖史　江崎　稔

患者は72歳の男性．閉塞性黄疸を指摘され紹介となった．CTで肝左葉と肝門部胆管内に低吸収域の腫瘤を認めた．胆管造影で肝門部胆管内に卵円形の陰影欠損像を認めた．腹部血管造影で中肝動脈より栄養される腫瘍濃染像を認めた．以上より肝門部胆管内に腫瘍発育をした胆管細胞癌と診断し，拡大左葉切除，尾状葉切除，胆管切除を施行した．切除標本の検索で腫瘤の主体は肝実質内の5×4cm大の腫瘤で左肝管から肝門部胆管内に腫瘍発育していた．病理組織学的検査では胆管細胞癌と診断された．患者は術後13か月無再発生存中である．

胆管細胞癌の進展形式において充実癌が肝門部胆管内への腫瘍発育することはまれであるが，術式選択上重要であると思われたため報告する．

Key words: cholangiocellular carcinoma, intra-bile duct tumor growth

緒　言

胆管細胞癌は原発性肝癌の約3％を占め，比較的頻度が低く，その発育形態にはまだ不明な点が多い．今回，われわれは肝内に腫瘤を形成した胆管細胞癌が肝門部胆管内に進展発育した1症例を経験した．その進展形式がまれであることから文献的考察を加え報告する．

症　例

患者：72歳，男性

主訴：褐色尿

家族歴：特記すべきことなし．

既往歴：特記すべきことなし．

現病歴：3週間前から褐色尿に気づき某医受診．閉塞性黄疸を指摘され1995年11月25日当院紹介となった．

入院時現症：身長166cm，体重45kg．眼瞼結膜軽度黄染あり．貧血は認めず．腹部平坦，軟．肝，脾を触知せず．体表リンパ節は触知しない．

入院時検査所見：総ビリルビン値2.0mg/dlと軽度上昇を認め，Alkaline phosphatase（ALP）578IU/l，Lactate dehydrogenase（LDH）692IU/lなど胆道系酵素の上昇を認めた．また腫瘍マーカーはCarcinoembryonic antigen（CEA）5.8ng/ml，Carbohydrate antigen 19-9（CA19-9）100U/mlと上昇していた．Alpha-fetoprotein（αFP）は1.0ng/mlと正常範囲内であった．他の検査所見も異常を認めなかった．

腹部超音波検査所見：肝左葉に内部不均一の低エコーの腫瘍を認め，肝内胆管が拡張していた．

腹部computed tomography（CT）所見：肝左葉に不整形で内部低吸収域を示し，晩期に辺縁が増強される腫瘍を認めた．また肝門部胆管内にも同様に造影される腫瘤を認め，肝腫瘍が肝門部胆管内に進展していると思われた（**Fig. 1**）．

胆管造影所見：超音波検査，CT所見から肝腫瘍による閉塞性黄疸と診断し右前区域枝より経皮経肝胆管ドレナージ（PTCD）を行った．胆管造影を行うと肝門部胆管に卵円形の陰影欠損像を認めた．左肝管は造影されなかった．胆管像からは前，後区域枝の合流部に腫瘍の進展を認めなかった（**Fig. 2**）．

経皮経肝胆道内視鏡検査（PTCS）所見：PTCD瘻孔を拡張しPTCSを行った．肝門部胆管に表面平滑で白色結節状の腫瘍を認めた．易出血性であったため生検は行わなかった．右肝管への表層拡大を示す所見はみられなかった．

腹部血管造影所見：腹腔動脈造影では毛細管相で中肝動脈より栄養される腫瘍濃染像を認めた．腫瘍内血管は広狭不整を示したが動静脈シャントはなかった．

＜1998年2月12日受理＞別刷請求先：安部　哲也
〒170-0012　東京都豊島区上池袋1－37－1　癌研究会附属病院外科

Fig. 1 Computed tomography of the liver.
A: Ringed enhanced mass lesion was detected in the left lobe of the liver. B: A low density mass in the dilated common bile duct at the hepatic hilus (black arrow).

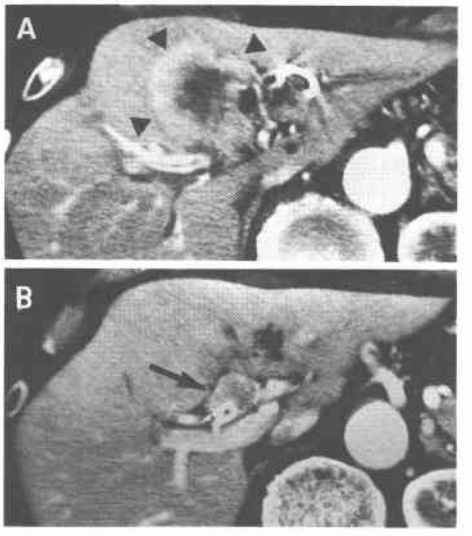

Fig. 2 Cholangiography via PTCD tube showed a round defect filling with the hepatic hilar bile duct.

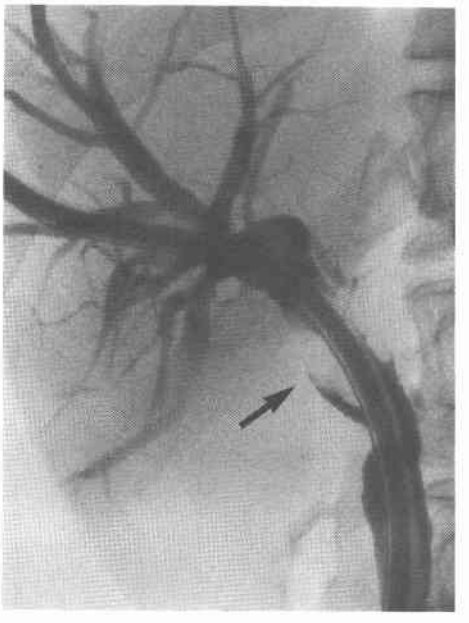

以上より肝門部胆管内に腫瘍発育した胆管細胞癌の術前診断にて1996年1月23日手術を施行した．

Fig. 3 Resected specimen. On opening common bile duct, a round tumor was detected protruding into the lumen. The surface of the tumor was hollowed by PTCD tube. (CD: cystic duct, B1r: right caudate branch of the bile duct)

手術所見：開腹時血性腹水があったが腹膜転移はなかった．肝は硬変なく正常であった．腫瘍は鶏卵大で肝内側区を中心に外側区にも及んでいた．拡大左葉切除，尾状葉切除，胆管切除を施行した．肝外胆管は膵上縁で，肝内胆管は前区域枝と後区域枝の分岐部より末梢で切離した．再建は前区域枝と後区域枝の2本を空腸と吻合した(Roux-en-Y 式)．肝切離中腫瘍の一部が中肝静脈に浸潤していたためこれを合併切除した．

切除標本肉眼所見：切除肝は380g．肝内側区を中心に大きさが5×4cm の硬い腫瘍が存在していた．肝外胆管を開くと腫瘍は左肝管から肝門部胆管内へ腫瘤として突出していた．胆管内に突出した腫瘤は灰白色で，PTCD カテーテルのためその表面の一部が陥凹していた．左肝管は腫瘍が充満していたため開くことができなかった．門脈左枝への浸潤は見られなかった．また合併切除した中肝静脈の内膜面に癌の露出はなかった（**Fig. 3**）．

切除標本造影所見：外側区域枝と右肝管断端の両方から造影した．内側区域枝は全く造影されず，肝門部胆管内に陰影欠損を認めた．さらに左肝管内にも透亮像があり，腫瘍は胆管内発育が肝門側だけでなく上流側にも伸びていることがわかった（**Fig. 4**）．

切除標本固定後割面像：腫瘍は白色結節状で肝実質内に腫瘤を形成していた．腫瘤の中に左肝管の壁構造が認められ，その中に腫瘍が充満し，肝門部胆管内の腫瘍栓まで連続していた（**Fig. 5A, B**）．

病理組織学的所見：肝実質内の腫瘍は胆管細胞癌

Fig. 4 Cholangiogram of the resected specimen. Billiary branch of the medial segment of the liver was not seen there. Tumor emboli (*) was protruding into the common hepatic duct and left hepatic duct.

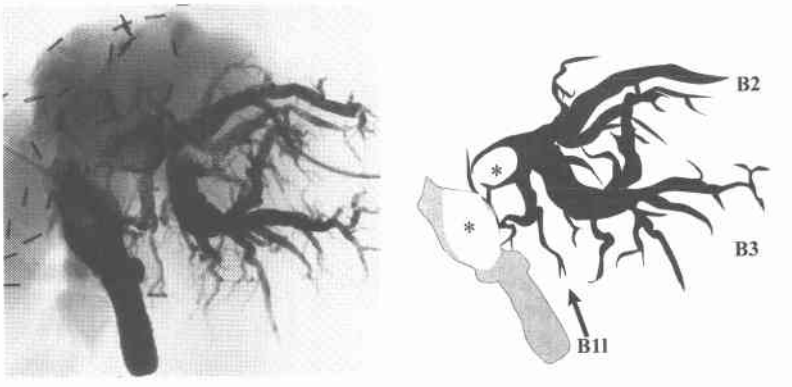

Fig. 5 The cut surface of the specimen. Intraductal component grew into the lumen of the left hepatic duct. (LHD: left hepatic duct, B3: lateral inferior branch of the bile duct, B4: medial branch of the bile duct, B11: left caudate branch of the bile duct, RHD: right hepatic branch, B2+3: lateral branch of the bile duct)

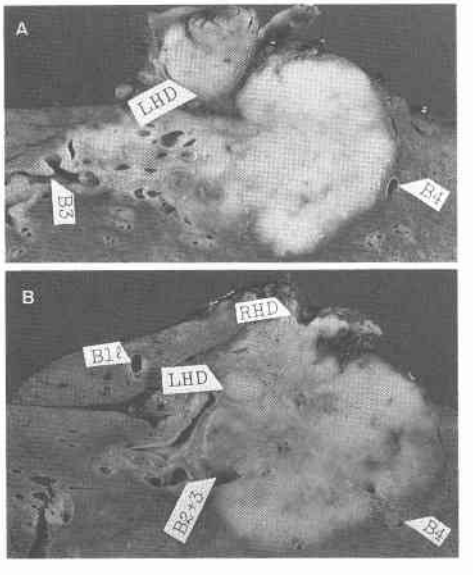

Fig. 6 Microscopic findings.
A: Histologic type of the primary tumor was moderately differentiated tubular adenocarcinoma.
B: The intraluminal tumor was adherent to the bile duct.

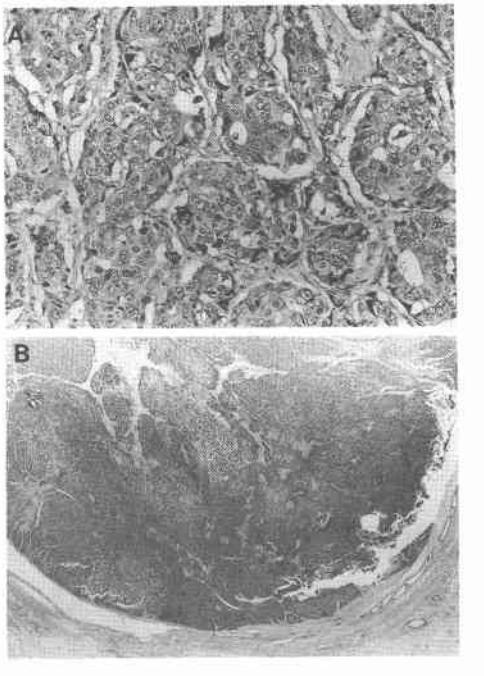

で，中分化型管状腺癌が浸潤性に増殖していた．胆管内発育を示した部分の腫瘍は低分化型管状腺癌であった（**Fig. 6A, B**）．胆管内腫瘍栓周囲の胆管上皮は正常であり，腫瘍栓は周囲胆管上皮を圧排して発育していた．

患者は術後経過良好で第42病日軽快退院し約1年経過した現在，再発なく健在である．

考　察

胆管細胞癌は日本肝癌研究会の報告によると原発性肝癌の約3％にすぎず[1]，その進展形式は多様でいまだ不明な点も多い．日本肝癌研究会の胆管細胞癌の肉

眼形態は結節型，塊状型，びまん型に分類されており，その頻度はそれぞれ64%，19%，7%で結節型が最も多い．このほか胆管内に乳頭状に発育し，肝実質に腫瘤を形成しない胆管内発育型も存在する．自験例は，腫瘍の主体が結節型胆管細胞癌であるが，その一部が胆管内に腫瘍発育しており，それが肝門部まで進展し，閉塞性黄疸を呈したという点で特異的であった．結節型胆管細胞癌に閉塞性黄疸を合併する原因の大部分は肝門部胆管の圧排もしくは直接浸潤である．自験例のように結節型胆管細胞癌の一部が胆管内に腫瘍発育し，閉塞性黄疸を呈することは非常にまれであり，文献上Iyomasaら[5]の報告した尾状葉原発の1例とSanoら[6]の報告した内側区域原発の1例の計2例のみである．

胆管内腫瘍発育を示す原発性肝癌はほかに肝細胞癌と混合型肝癌が報告されている[8)~10)]．肝細胞癌の胆管内腫瘍発育の頻度は日本肝癌研究会の報告によれば，剖検例で6.1%と報告されている．肝細胞癌の胆管内腫瘍発育の特徴についてWuら[7]は胆管内腫瘍発育した肝細胞癌の胆管造影所見を検討し，その大半が胆管内を充満する不整形のスリガラス状の陰影欠損像を示し，これらは開腹所見により胆管内の凝血塊や壊死した腫瘍塊であったとしている．また尾崎ら[8]は経皮経肝胆道鏡によって黄白色の白苔に覆われた乳頭状の腫瘍が観察され，生検鉗子は容易に胆管壁との間を通過したと述べている．これらの所見は肝細胞癌による胆管内発育腫瘍が胆管壁への浸潤性に乏しいことを示し，肝細胞癌の胆管内腫瘍栓の切除は胆管切開を行い，腫瘍栓の摘出を試みることで切除できる可能性が高いことを示唆している．しかし，自験例での胆管内発育腫瘍は周囲胆管と強固に癒着していたため，腫瘍栓を切除するために胆管切除を必要とした．上述したように胆管内に腫瘍発育した胆管細胞癌の症例報告は少ないが，いずれの症例も胆管切除が行われていることより，肝細胞癌の場合に比べ，腫瘍栓と胆管との癒着が強く，切除に際して胆管切除が必要になることが考えられる．このことから術前に胆管内進展の範囲を正確に診断することが術式選択の上で重要である．

本症例はCTで肝左葉の腫瘍と肝門部胆管内腫瘤を指摘されPTCSにより胆管内進展範囲を術前に正しく診断し，胆管切除を加えることで遺残なく腫瘍を切除することができた．術後1年と経過観察期間はまだ浅いが無再発外来通院中であり，正しい術前評価に基づく積極的な外科的切除の意義を認めた．

貴重な症例をご紹介いただいた横山純夫先生に深謝いたします．また稿を終えるにあたり御校閲いただいた癌研究会附属病院外科高橋　孝先生に深謝いたします．なお本論文の要旨は第6回愛知臨床外科医学会総会(1996年7月，名古屋市）で発表した．

文　献

1) 日本肝癌研究会：原発性肝癌に関する追跡調査—第11報—．肝臓 36：208—218，1995
2) 山本雅一，高崎　健，次田　正ほか：胆管内乳頭状発育を呈した肝内胆管癌切除6例の検討．胆と膵 14：45—50，1993
3) 菅沼正司，末永昌宏，杉浦勇人ほか：胆管内乳頭状発育を示した肝左葉胆管細胞癌の1切除例．胆と膵 15：923—927，1994
4) 山本雅一，高崎　健，大坪毅人ほか：胆管細胞癌の肉眼形態と臨床病理像の比較検討．日消外会誌 27：52—55，1994
5) Iyomasa S, Nimura Y, Kamiya J et al: Cholangiocellular carcinoma in the caudate lobe with intraluminal growth in the extrahepatic bile duct. Hepatogastroenterology 39：570—573，1992
6) Sano T, Yamamoto J, Kosuge T et al: Intrahepatic cholangiocarcinoma presenting intrabile duct tumor growth: report of a case. Hepatogastroenterology 43：667—670，1996
7) Wu CS, Wu SS, Chen CP et al: Cholangiography of icteric type hepatoma. Am J Gastroenterol 89：774—777，1994
8) 尾関　豊，雑賀俊夫，安村幹央ほか：胆道内視鏡で術前診新できた胆管内発育型肝細胞癌の1例．Gastroenterol Endosc 35：1048—1056，1993
9) 尾形敏郎，大和田進，福里利夫ほか：左肝管に肝細胞癌が浸潤した混合型肝癌の1切除例．日消病会誌 93：428—432，1996
10) 柏原　赳，木曽真一，大木　篤ほか：肝外胆管内発育型肝細胞癌．日本臨床社編集委員会編．別冊日本臨床．領域別症候群9．日本臨床社，大阪，1996，p57—60

A Case of Cholangiocellular Carcinoma with Tumor Growth in the Hepatic Hilar Bile Duct

Tetsuya Abe, Haruhiko Chigira, Takehito Katoh, Yoshihisa Shibata, Shigemi Onoue, Yasuji Mokuno, Katsushi Yoshida, Satoshi Kamiya, Kiyoshi Hiramatsu and Minoru Esaki
Department of Surgery, Toyohashi Municipal Hospital

A case of cholangiocellular carcinoma with tumor growth in the hepatic hilar bile duct is reported. A 72-year-old man was admitted with the complaint of obstructive jaundice. Abdominal computed tomography showed a low-density mass in the left lobe as well as within the hepatic hilar bile duct. A cholangiogram revealed a round filling defect at the hepatic hilus. A celiac arteriogram showed a hypervascular lesion fed by the middle hepatic artery. Therefore, under the diagnosis of cholangiocellular carcinoma with tumor growth in the hepatic hilar bile duct, an extended left lobectomy with caudate lobectomy and resection of the bile duct were performed. The specimen showed a whitish and firm tumor 5 × 4 cm in diameter in the left lobe of the liver. Tumor growth extended into the hepatic hilar bile duct from the left hepatic duct. Histological examination showed that the tumor consisted of moderately differentiated tubular adenocarcinoma. The patient is alive without recurrence 13 months after the operation. A rare but significant extension of the tumor is on the view point of surgical management of cholangiocellular carcinoma.

Reprint requests: Tetsuya Abe Department of Surgery, Cancer Institute Hospital
1-37-1 Kamiikebukuro, Toshima-ku, Tokyo, 170-0012 JAPAN