日消外会誌　31（7）：1802～1806，1998年

脾原発濾胞性悪性リンパ腫の1例

三枝病院外科，千葉大学第1外科[1]，最成病院消化器外科[2]
三枝奈芳紀　三枝　一雄　布村　正夫[1]
小田　健司[1]　塩崎　哲三[2]　菅野　雅彦[2]

脾原発濾胞性悪性リンパ腫の1例を経験したので報告する．症例は71歳の女性で，腹部超音波検査にて脾腫瘍を指摘され，脾摘出術を施行した．摘出脾は大きさ12×9×8cm，重量390gであり，凹凸不整で，割面に黄褐色結節状腫瘍が認められた．組織学的にはLymphoma Study Group分類（以下，LSG分類）の濾胞性リンパ腫中細胞型と診断された．Ahmann分類のstage 1であった．術後化学療法は行わなかったが，術後6か月目に再発し，16か月後の現在CHOP療法にて経過観察中である．脾原発悪性リンパ腫のなかでも濾胞性リンパ腫はきわめてまれであるのでここに報告した．

Key words: primary splenic tumor, malignant lymphoma, follicular lymphoma of the spleen

緒　言

脾原発悪性リンパ腫はまれな疾患であると言われているが，原発性脾腫瘍の中では最も多い．しかし，そのほとんどは瀰漫性リンパ腫であり，濾胞性リンパ腫は非常に少ない[1]．今回，この脾原発濾胞性悪性リンパ腫の1例を経験したので報告する．

症　例

患者：71歳，女性

主訴：なし．

既往歴・家族歴：特記すべきことなし．

現病歴：平成7年10月，近医の人間ドックの腹部超音波検査にて脾腫瘍を指摘され，手術目的で当院へ紹介された．

入院時現症：自覚症状は特になく，体表リンパ節も触知されなかった．腹部は平坦・軟であったが，左季肋部に腫大した脾の一部を触知し，同部に軽度の圧痛を認めた．

入院時血液検査：血液検査では赤血球数351万/mm³，ヘモグロビン11g/dlと軽度の貧血を認めたが，白血球数は3,700/mm³と正常で末梢血液像にも異常を認めなかった．血沈は1時間値が17mmと亢進を認めず，血液生化学検査でも異常を認めなかった．また，LDHは測定しなかった．

腹部超音波検査：脾は腫大し，内部には境界が比較的明瞭な低エコー領域とその中に散在性の高エコー領域を認めた（**Fig. 1**）．

腹部CT検査：腫大した脾の大部分を占める低密度領域を認めた．この部分は造影によりenhanceされなかった（**Fig. 2**）．

腹部血管造影検査：腫瘍部はhypovascularで，脾動脈分枝の圧排・伸展が認められた（**Fig. 3**）．以上より原発性脾腫瘍の診断にて開腹術を施行した．

手術所見：腹水は認められず，腸間膜や脾門部，大動脈周囲リンパ節の腫脹も認められなかった．胃，小腸，大腸も異常なく，肝にも腫瘤を触知しなかった．脾は中等度に腫大しており，表面は正常の脾組織で覆われているものの凹凸不整で，弾性硬であった．脾門リンパ節を含めて脾摘出術を施行した．

Fig. 1 Abdominal ultrasonography revealed hyperecho in hypoechoic mass of the spleen. (s: spleen, t: tumor)

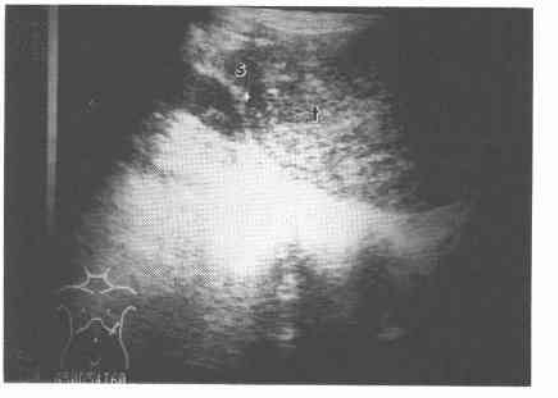

＜1998年2月12日受理＞別刷請求先：三枝奈芳紀
〒293-0012　富津市青木1641番地　三枝病院外科

摘出標本：摘出した脾臓は大きさ12×9×8cmで，重量は390gであった．割面では実質の大部分を占める黄褐色結節状の充実性腫瘍が認められた（**Fig. 4**）．

病理組織学的所見：中型のリンパ球様の腫瘍細胞が濾胞を形成し増殖していた．その核は異型性に富み，切れ込み核も認められた．また，少量の比較的明るい胞体を有していた．濾胞間には中等度の線維化が認められ，濾胞周囲には正常のリンパ球も少数認められた（**Fig. 5, Fig. 6**）．L-26染色（DAKO社製，モノクローナル抗体，以下同じ）によりほとんどすべての腫瘍細胞の細胞膜に染色性が認められた（**Fig. 7**）．一方，UCHL-1染色では腫瘍細胞は染色されず，増殖しているのはBリンパ球であると診断した．また，bcl-2染色により少数の腫瘍細胞の胞体内に染色性が認められた．以上よりLymphoma Study Group分類（以下，LSG分類）の濾胞性リンパ腫中細胞型と診断した．また，脾門部リンパ節には腫瘍細胞は認められず，進行度はAhmann分類のstage 1と考えられた．

術後経過：患者は術後順調に経過し，術後第20病日に退院した．術後補助化学療法についてはstage 1でもあり，組織学的にもlow gradeであり，さらに年齢も考慮に入れ施行しなかった．しかし，術後6か月目に

Fig. 2 Abdominal enhanced CT demonstrated a low density mass lesion in the spleen.

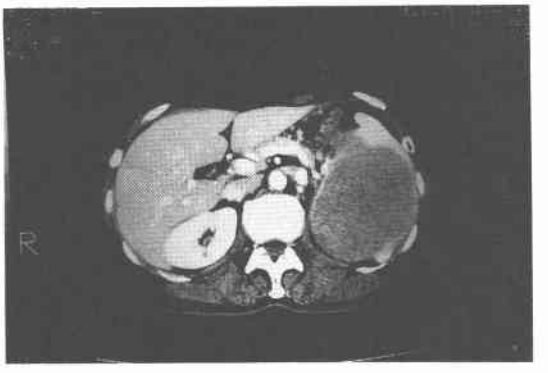

Fig. 3 Celiac angiography revealed hypovascular area in the spleen.

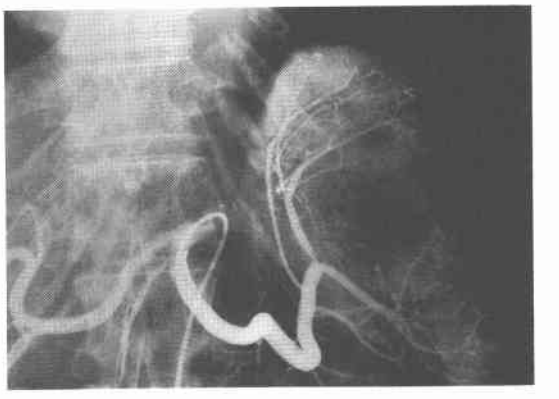

Fig. 4 Macroscopic findings of the resected specimen showed a yellowish-brown tumor of the spleen.

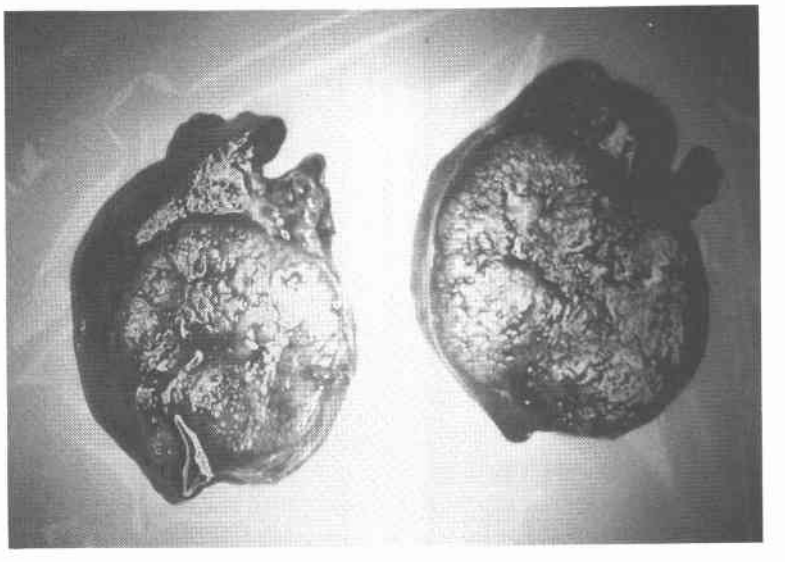

Fig. 5 Histologic findings showed follicular pattern growing of medium sized lymphoma cells with surrounding fibrous tissue. H & E stain×60.

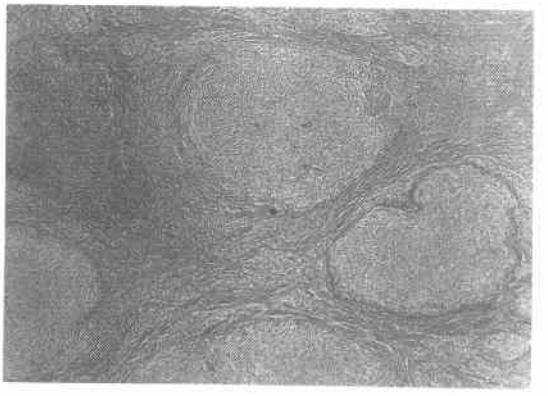

Fig. 6 Each lymphoma cell has irregular nucleus and poor cytoplasm. H & E stain×500.

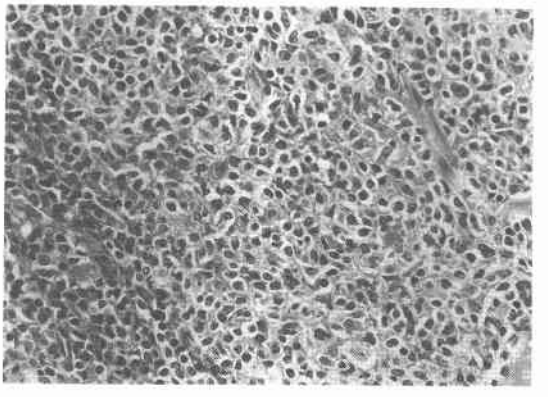

胸水貯留を認め，その細胞診にて悪性リンパ腫の再発と診断された．腹部CT，腹部超音波検査を施行したが，その他の部位には再発の徴候は認められなかった．術後16か月後の現在，Cyclophosphamide，Doxorubicin, Vincristine, Prednisone併用によるCHOP療法にて経過観察中である．

考　察

脾原発悪性リンパ腫は本邦においてこれまでに150例以上が集積されており，まれであるとされている原発性脾腫瘍の中では最も多い[2]．しかし，悪性リンパ腫自体が脾に浸潤しやすい性質を持っているため，脾にリンパ腫細胞を認めたからといって必ずしも脾原発とは限らない．このため悪性リンパ腫が脾原発であるという診断基準が必要であり，これまでに脾以外の臓器には一切の腫瘍細胞を認めてはならないという

Fig. 7 Lymphoma cells of the follicules were stained by L-26 which was antibody for B-cells. L-26 stain×250.

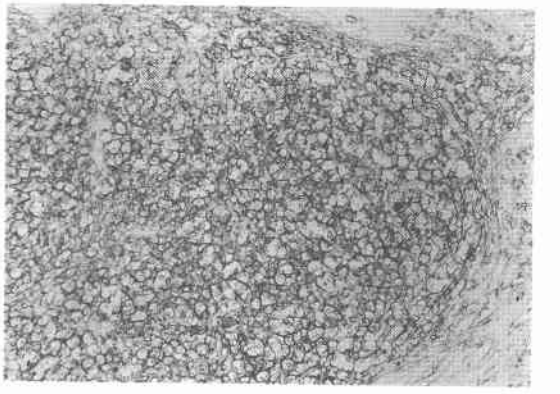

Guptaら[3]の厳格な基準と，所属リンパ節や肝，骨髄にはリンパ腫を認めてもよいというSpierら[4]の比較的甘い基準とが提唱されている．Guptaら[3]の基準の方が混乱を招かないが，厳格すぎて貴重な報告症例が減少してしまうという欠点がある．本症例も肝，骨髄の生検までは行っておらず厳密にはGuptaら[3]の基準にはあてはまらない．今後は少なくともどちらの診断基準に従ったかを明確にすべきであると考える．

悪性リンパ腫は腫瘍細胞が瀰漫性に増殖する瀰漫性リンパ腫と腫瘍細胞が線維性の隔壁で境されて濾胞様に増殖する濾胞性リンパ腫に大きく分けられる．本邦の脾原発悪性リンパ腫のほとんどは前者であり，濾胞性リンパ腫は著者の調べた範囲ではLSG分類が普及して以来自験例を含めて8例のみであった（**Table 1**）．以下，この8例を瀰漫性リンパ腫がほとんどを占める一般の報告と比較してみた[1)5)10)]．

一般に脾原発のリンパ腫は男性に多く，50～60歳代に多いとされているが，濾胞性リンパ腫では男女同数で，平均年齢は58歳であった．症状は一般症例では腹部腫瘤，腹痛が主で，それ以外には発熱，全身倦怠感が多いとされている．濾胞性症例では腹痛4例，腹部腫瘤1例，無症状2例であった．最近は無症状のうちに検診時の超音波検査で発見される症例が増加している[2)11)12)]．

血液検査では一般にLDHの上昇，血沈の亢進などが認められることが多いが特異的なものではないとされている[1)2)10)~12)]．早期発見には超音波検査が最も有用で，その所見としては腫瘍全体は低エコーで，その内部に高エコーが散在するといったパターンが多

Table 1 Reports of follicular lymphoma in Japan.

Author	age	sex	weight	macro findings	Histology	Stage	Chemo	Prognosis
Kodama[5]	56	Male	1,350g	multiple small nodules	medium	IorII	unclear	unclear
Satoh[6]	65	Female	2,250g	unclear	medium	III	(−)	unclear
Hara[7]	25	Male	1,200g	multiple miliary nodules	mixed	III	COP*	5 years alive
Kawamura[8]	71	Male	670g	unclear	large	I	unclear	unclear
Nakajima[9]	50	Female	800g	lobular	large	I	ProMACE**	2 months alive
Tanabe[10]	52	Male	855g	lobular	medium	II	(−)	8 months alive
Nisida[1]	74	Male	1,090g	multiple nodules	mixed	III	CHOP***	8 months alive
Saigusa	71	Female	380g	multiple nodules	medium	I	(−)	16 months alive

* Cyclophosphamide+Vincristine+Prednisone ** Cyclophosphamide+Doxorubicin+Etoposide+Prednisone
*** Cyclophosphamide+Doxorubicin+Vincristine+Prednisone

い[1)2)10)~12)]．X線CTでは，辺縁やや不鮮明で内部不均一な低吸収領域として描出されることが多く，造影でもenhanceされないことが多い[1)2)10)~12)]．血管造影検査では一般にhypovascular areaとして描出される[1)10)~12)]．シンチスキャンでは^{99m}Tcで欠損像，^{87}Gaで集積像を認め，診断に有効であったといわれている[1)10)12)]．MRIの報告は少ないが，T1強調像で正常脾とほぼ同信号となり区別不明であるが，T2強調像では高信号の正常脾に対してやや低信号の腫瘍として描出される[10)]．これらの所見は濾漫性リンパ腫でも濾胞性リンパ腫でも基本的には同様であった．

切除された脾重量は一般の報告では280g～4,500gと幅広かった．濾胞性の場合もほぼ同様な分布を示したが，自験例は濾胞性症例の中では最も軽かった．割面では一般に結合織性の被膜で覆われた白色ないし黄色の腫瘤を形成することが多いとされているが，濾胞性症例では2例に多発性の小結節病変が認められた[11)12)]．

治療に関しては，脾腫瘍の組織学的診断，および開腹によるstagingの目的でほとんどの症例でまず脾摘出術が行われている．その結果，組織型，stage，全身状態などを考慮して，術後の化学療法が決定されている．ちなみに病期分類ではAhmannら[13)]が提唱する分類が簡便でわかりやすい．すなわちリンパ腫が脾に限局している場合がStage 1，脾門部リンパ節までのものがStage 2，それ以上の浸潤を示すものをStage 3としている．本邦に多い濾漫性リンパ腫の場合には予後不良とされており，摘脾後の化学療法は必ずすべきであるという意見が多い[12)]．一方，濾胞性症例はWorld Formulation分類[14)]におけるLow grade malignancyの範疇に入っており，現に報告例では死亡例は認めていない．このため，stageが早期の場合には経過観察とされる場合もある[10)]．自験例はStage 1であり，また71歳と比較的高齢でもあったため化学療法は施行しなかった．しかし，結果として再発をきたすこととなり，やはりstageが早期であっても，悪性リンパ腫そのものが多中心性に発生する腫瘍であることを考慮に入れると，術後補助化学療法を行うべきではなかったかと反省している．

文　献

1) 西田　豊，櫛渕統一，西村彰一ほか：胆石症を合併した脾原発濾胞性リンパ腫の1例．日臨外医会誌 55：467—471，1994
2) 斉藤嘉美，小椋啓司，渡辺文督ほか：脾生検にて診断しえた脾原発悪性リンパ腫の1剖検例．診断と治療 80：1997—2001，1992
3) Gupta TD, Coombes B, Brasfield RD: Primary malignant neoplasms of the spleen. Surg Gynecol Obstet 120：947—960，1965
4) Spier CM, Kjeldsberg CR, Eure HJ et al: Malignant lymphoma with primary presentation in the spleen. Arch Pathol Lab Med 109：1076—1080，1985
5) 小玉　誠，荒川謙二，本間　明ほか：腹腔鏡検査で診断しえた脾原発の悪性リンパ腫の1例．日内会誌 73：572，1984
6) 佐藤康弘，中西太一，辻林　隆ほか：脾原発と考えられた濾胞性リンパ腫の1例．日内会誌 73：1401，1984
7) Hara K, Ito M, Shimizu K et al: Three cases of primary splenic lymphoma. Acta Pathol Jpn 35：419—435，1985
8) 河村正敏，片岡　徹，角田明良ほか：脾原発悪性リンパ腫の1例．日消病会誌 84：168，1987
9) Nakajima H, Iwama T, Kamiyama R et al: A case of adenomatosis coli complicated with malignant lymphoma of the spleen. Jpn J Surg 20：351—355，1990

10) 田辺 博, 橋本高志, 渡辺 進ほか：脾原発悪性リンパ腫（Follicular medium sized cell type）の1例. 癌の臨 39：95—100, 1993
11) 村上義昭, 布袋裕士, 津村裕昭ほか：脾原発悪性リンパ腫の1例および本邦報告例98例の検討. 日臨外医会誌 49：716—722, 1988
12) 井口智雄, 成田 洋, 吉富裕久ほか：脾原発悪性リンパ腫の1例. 日臨外医会誌 52：892—896, 1991
13) Ahmann DL, Kiely JM, Harrison EG et al: Malignant lymphoma of the spleen. Cancer 19：461—469, 1966
14) The non-Hodgkin's lymphoma pathologic classification project: National Cancer Institute sponsored study of classification of non-Hodgkin's lymphomas: Summary and description of a Working Formulation for classical usage. Cancer 49：2112—2135, 1982

A Case of Primary Follicular Malignant Lymphoma of the Spleen

Naoki Saigusa, Kazuo Saigusa, Masao Nunomura[1], Kenji Oda[2], Testuo Shiozaki[2] and Masahiko Sugano[2]
Department of Surgery, Saigusa Hospital
[1]First Department of Surgery, Medical School, Chiba University
[2]Department of Gastrointestinal Surgery, Saisei Hospital

A case of primary follicular malignant lymphoma is reported. The patient was a 71-year-old woman who was found to have a splenic tumor by ultrasonography. Splenectomy with regional lymph-node dissection was performed. A hard irregular mass was palpable in the moderately enlarged spleen. The excised spleen measured 12 by 9 by 8 cm, weighted 390 grams and was partially replaced by a yellowish-brown tumor. Histological diagnosis was malignant lymphoma, follicular medium cell type. No adjuvant chemotherapy was performed because of the histological type and low stage (Stage 1 by Ahmann's classification). Six months later, malignant lymphoma recurred in the pleural cavity, and CHOP therapy was performed. She is alive 16 months after the operation. Primary follicular malignant lymphoma of the spleen is very rare, so we reported here.

Reprint requests: Naoki Saigusa Department of Surgery, Saigusa Hospital
1641 Aoki, Futtu, 293-0012 JAPAN