日消外会誌　31（7）：1807～1810，1998年

多発性脾過誤腫の1例

岐阜県立岐阜病院外科
田中　千弘　　大橋　広文　　三沢　恵一　　古市　信明
山森　積雄　　上西　　宏　　日比　俊也　　佐藤　哲也

脾過誤腫はまれな疾患で，本邦では56例の報告がみられるのみで，ほとんどが単発例であり，多発例は4例のみと少ない．今回，多発性の脾過誤腫を経験したので報告する．

症例は19歳の女性．左季肋部痛にて発症した．超音波にて脾門部に突出する低エコー像，CTにて軽度造影効果を認める低吸収域像を認めた．血管造影で脾門部や，脾の尾側に多発する結節性濃染像を認め，確定診断は困難であり，悪性腫瘍も否定できないため脾摘出術を施行した．摘出標本では黄色調の大小7個の結節が存在し，組織学的検査で混合型の脾過誤腫と診断された．脾過誤腫は組織型の多様性から術前診断が困難であるとされているが，典型的な画像所見を呈し術前診断が可能な症例では，良性疾患であり脾温存も考慮に入れるべきと思われた．

Key words: splenic tumor, splenic hamartoma, multiple splenic hamartoma

はじめに

脾の原発腫瘍は比較的まれな疾患であり，とくに脾過誤腫は，本邦での報告例は50数例を数えるにすぎない[1]．そのほとんどが単発例であり，多発例の報告は4例である[2)3)]．今回，悪性腫瘍との鑑別が困難であった多発性の脾過誤腫の1例を経験したので，その概要を報告する．

症　例

症例：19歳，女性

主訴：左季肋部痛

既往歴，家族歴：特記すべきことなし．

現病歴：1995年10月頃より左季肋部痛を認めたため，1996年2月近医を受診したところ，腹部超音波検査，computed tomography（CT）検査にて脾内に占居性病変を認め，精査目的にて当院へ紹介され3月18日入院となった．

入院時現症：身長152cm，体重44kg，栄養良，眼球瞼結膜に黄疸，貧血を認めず，全身の表在リンパ節も触知しなかった．胸腹部理学的所見において異常を認めず，脾も触知しなかった．

入院時検査所見：尿，末梢血および血液生化学検査でも異常を認めなかった．測定した腫瘍マーカーも正常範囲内であった．

＜1998年2月12日受理＞別刷請求先：田中　千弘
〒500-8226　岐阜市野一色4－6－1　岐阜県立岐阜病院外科

腹部超音波検査所見：脾門部に突出する直径約2.5cmの内部が均一の境界明瞭な低エコー領域を認めた（**Fig. 1**）．

腹部CT検査所見：単純CTでは脾門部に突出する低吸収域を示す腫瘤像を認め，造影CTでは腫瘤部が軽度造影された（**Fig. 2**）．

脾動脈造影検査所見：脾門部に約4cmの濃染する腫瘤像を認め，さらに脾の尾側に多発する結節状の濃染像を認めた．また静脈相では腫瘤内に造影剤が停滞するのが観察された（**Fig. 3**）．

Gaシンチグラム所見：脾門部にわずかに集積を認めるが，明らかな集積像は認めなかった．

以上より，確定診断が困難であり，悪性腫瘍も否定できないため，4月9日単純脾摘出術を施行した．

手術所見：脾門部および横隔膜面に脾実質より突出する黄白色の腫瘤を認めたが，周囲との癒着は認めず，脾周囲リンパ節の腫大も認めなかった．

摘出標本所見：脾の内部あるいは表面に突出する黄色調の大小の多発性結節性腫瘤が存在した．最大径の腫瘤は脾門部に存在した腫瘤で3.0×2.5×2.5cmであった．他の腫瘤の直径は0.5から2cmであり，割面より数えることができた腫瘤だけでも，少なくとも7個は存在した（**Fig. 4**）．

組織学的所見：すべての結節において，間質の増生を伴う赤脾髄類似の構造があり，一部に密度は低いもののリンパ濾胞も伴っており混合型の脾過誤腫と診断

Fig. 1 Abdominal ultrasonography showed a hypoechoic mass projecting from hilus of the spleen. (← arrow)

Fig. 2 Plain CT revealed a low density area at hilus of the spleen (a), Enhanced CT showed enhancement of the above area (b). (← arrow)

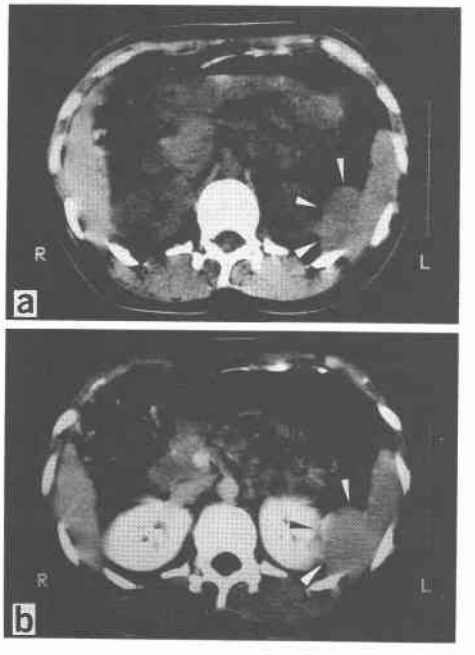

Fig. 3 Angiogram revealed a hypervascular mass measuring about 4cm and multiple nodular tumor stains besides (a). In venous phase it showed the pooling of contrast medium (b). (← arrow)

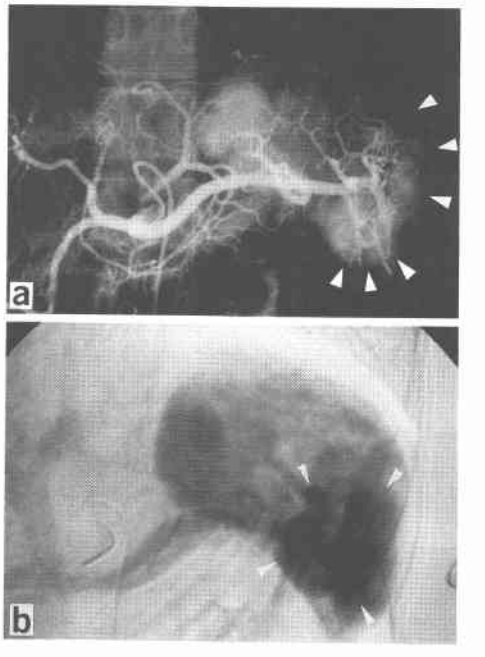

Fig. 4 A well-defined yellowish mass in the hilus and a few of yellowish nodules which was smaller than the mass were noted on the cut-surface of the resected specimen. (← arrow)

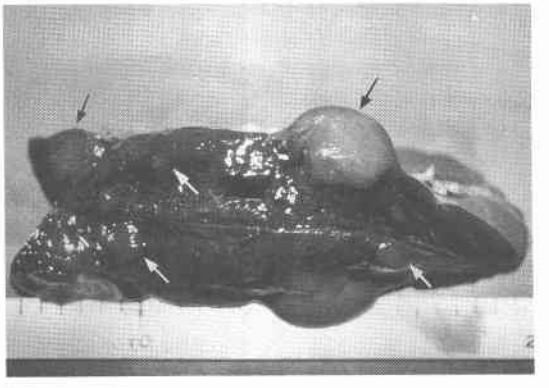

Fig. 5 There was red-pulp-like area and white-pulp-like area, and histological diagnosis gave mixed type hamartoma of the spleen. (H.E stain, ×25.)

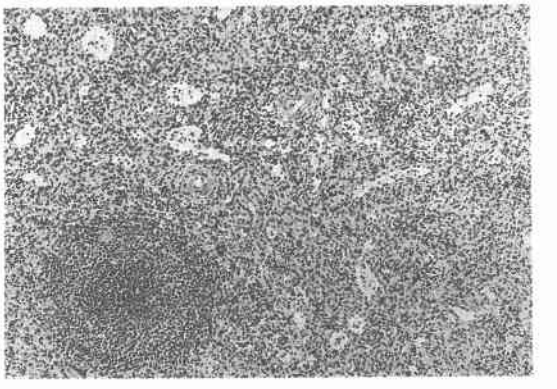

された（**Fig. 5**）.

術後経過は順調で，術後第13日目に退院した.

考　察

脾過誤腫は1861年，Rokitansky[4]によって最初に報告され，その後1977年，Silverman ら[5]によって91例が集計されている．本邦では，1973年，久野ら[6]により1例目が報告され，その後検索しえた限りでは，現在までに56例が報告されている．56例のなかで多発例は4例のみであり，その数は2から3個であった．自験例のように小結節状の多発例の報告はみられなかった．しかし，本症の成因が正常な脾の構成組織が量的な異常あるいは構造の異常を伴って増殖する組織奇形とされている[7]点から考えれば，小結節が多数存在しても了解可能と思われる.

症状は無症状であることが多く，画像診断の発達により超音波やCTにて偶然に発見される場合が多い．有症状例では疼痛，腹部腫瘤の触知の頻度が高く，まれに発熱や貧血そして血小板および白血球の減少を認めることもある[8].

本症の画像診断は超音波にて境界明瞭で内部均一な低エコーとして描出され，CTでは造影にて増強される低吸収域として描出されることが多い[9]．また血管造影所見では一般にはhyper vascular，腫瘍濃染像を呈することが多いとされている[9].

本症の組織学的な構成組織は赤脾髄（血管）型，白脾髄（濾胞）型，混合型，線維型があり，さらにそれらがさまざまな割合で混在すると考えられている[7]．このことは，本症例の画像所見は組織型により異なることを意味しており，術前診断が困難である理由とされる．このため確定診断は組織学的診断のみで初めて可能なのが現状と考えられている[10][11].

鑑別疾患としては，悪性リンパ腫，転移性脾腫瘍，血管腫，血管肉腫が挙げられるが，これらの典型的な画像所見，とくに血管造影所見は，本症の赤脾髄型の所見と類似する部分が多く，鑑別は容易ではない．自験例の血管造影所見では，濃染像が結節状に多発し，血管系腫瘍との鑑別が困難であった．幸い近年，障害赤血球を用いた機能的脾シンチグラムが可能となったが，脾機能を有する脾腫瘍の診断には有用で，本症の場合も脾機能を有するため腫瘍内集積像が得られ術前診断に有用であると推奨されている[9].

治療は脾摘出術が行われてきた．しかし，今後は症例の集積により，典型的画像所見を呈し術前診断が可能な症例であれば，臨床症状も少なく，かつ良性疾患であるので脾温存も考慮にすべき必要があると思われる[8][12].

稿を終えるにあたり，病理学的御指導をいただいた当院病理，岩田　仁先生に深謝いたします.

文　献

1) 天田憲利，千葉庸夫，岡崎　肇ほか：小児脾過誤腫の1例．小児外科　27：981—984，1995
2) 熊谷　宏，松井美保子，吉岡治彦：脾過誤腫の成因と増大に関する病理学的研究．弘前医　45：137—149，1993
3) 神尾多喜浩，須古修二，木村秦司ほか：脾過誤腫の1例—症例報告と文献的考察—．癌の臨　40：1265—1270，1994

4) Rokitansky K: Uber splenome. Lehrbuch der Pathol Anat Bd 3: 1861
5) Silverman ML, Livolsi VA: Splenic Hamartoma. Am J Clin Pathol 70: 224—229, 1978
6) 久野修資, 住吉昭信, 田中健蔵: 脾の過誤芽腫—1手術例の報告とその組織発生に関する考察—. 癌の臨 19: 1193—1198, 1973
7) 紙野建人: 腫瘍および腫瘍性増殖. 梅山 馨, 森沢成司編. 脾臓—基礎と臨床—. 医学図書出版, 東京, 1983, p214—264
8) 三竿貴彦, 江田 泉, 山中正康ほか: 脾過誤腫の2例. 日消外会誌 28: 874—878, 1995
9) 信澤 宏, 宗近宏次, 渡部政和ほか: 脾過誤腫の画像所見; 文献的考察. 日画像医誌 11: 353—361, 1992
10) 平野鉄也, 古山裕章, 土谷利晴ほか: 脾過誤腫の1例. 外科 58: 753—756, 1996
11) Falk S, Stutte HJ: Hamartomas of the spleen: a study of 20 biopsy cases. Histopathology 14: 603—612, 1989
12) 梶山林太郎, 永渕幸寿, 藤本圭一ほか: 脾部分切除術を行った脾過誤腫の1例. 臨外 47: 951—955, 1992

A Case of Multiple Splenic Hamartoma

Chihiro Tanaka, Hirofumi Ohashi, Keiichi, Misawa, Nobuaki Furuichi, Tsumio Yamamori, Hiroshi Uenishi, Toshiya Hibi and Tetsuya Sato
Department of Surgery, Gifu Prefectural Gifu Hospital

Hamartoma of the spleen is a rare disease. There have been only 56 reported cases in Japan. Nearly all were solitary, only 4 reports described multiple tumors. We recently treated a patient with multiple splenic hamartoma. A 19-year-old female visited the hospital because of left hypochondrium pain. She was diagnosed as having a splenic tumor. The tumor was detected as a hyperchoic mass projecting from the hilus of the spleen on ultrasonography and as a low density area with an enhancement effect on computed tomography. Angiography revealed a tumor stain at the hilus of the spleen, and also mutiple nodular stains at surface and inner part of the spleen. Because it was difficult to make the final diagnosis and to exclude a malignant tumor, we performed splecectomy. In the resected specimen there were 7 yellowish nodules. The histological diagnosis was mixed splenic hamartoma. It is diffcult to make a preoperative diagnosis of splenic hamartoma, but conservative therapy should be considered in such a case showing solitary and typical image findings.

Reprint requests: Chihiro Tanaka Department of Surgery, Gifu Prefectural Gifu Hospital
4-6-1 Noishiki, Gifu, 500-8226 JAPAN