日消外会誌　31（7）：1811～1815，1998年

横行結腸粘膜下腫瘍の形態を呈したmesenteric fibromatosisの1例

東京女子医科大学消化器病センター外科，板橋中央総合病院外科*

太田　岳洋　　松山　秀樹*　　増田　　浩*

手塚　秀夫*　　杉山　勇治*　　丸山　千文

症例は69歳の男性．腹部腫瘤を自覚し来院．US，CT，MRI検査で臍部腹壁直下に径4cmの腫瘤を認め，注腸造影，大腸内視鏡検査で横行結腸の粘膜下腫瘍として手術を施行した．腫瘤は45×40×30mm大，弾性硬で小腸間膜より横行結腸粘膜下へ浸潤し，横行結腸と腸間膜を含めた小腸の部分切除を施行した．病理にてfibromatosisの診断であった．Mesenteric fibromatosisは腹部手術の既往やGardner症候群に合併して発生することが知られているが，単独発生はまれとされ，本邦における単独発生の報告は自験例も含め14例であった．本腫瘍は良性疾患であるが浸潤性発育のため局所再発が多く，特にGardner症候群に合併した症例は予後不良とされる．しかし，単独発生例では比較的再発も少ないと報告されており，本症例も再発の徴候なく1年10か月健在である．

Key words: mesenteric fibromatosis, desmoid tumor, submucosal tumor of the colon

緒　言

Mesenteric fibromatosisは，腹部の手術既往や外傷の既往のある患者に発生することがあり，また特発性のものとしてはGardner症候群に合併することが知られているが[1)~3)]，単独に発生することは極めてまれとされる．今回，我々は腹部腫瘤を自覚して来院し，注腸造影，大腸内視鏡所見にて横行結腸の粘膜下腫瘍の形態を呈したmesenteric fibromatosisの1例を経験し，これを切除したので文献的考察を加えて報告する．

症　例

患者：69歳，男性

主訴：腹部腫瘤

既往歴：特記すべきことなし．

家族歴：特記すべきことなし．

現病歴：平成7年3月頃に偶然腹部腫瘤を自覚したが，痛みもなく放置していた．5月になり状態が変わらないため近医受診し，当院を紹介されて5月12日来院，精査加療目的にて入院となった．

入院時現症：身長176cm，体重57.5kg．眼球および眼瞼結膜に貧血，黄染なく，心肺にも異常は認めなかった．腹部は平坦，軟で肝，脾は触知しなかったが，臍部に5×5cm大の弾性硬，表面平滑，わずかに可動性のある腫瘤を触知した．

入院時検査成績：血液生化学検査では異常なく，腫瘍マーカーもCEA 0.4ng/ml，CA19-9 6U/mlと正常範囲であった．

腹部超音波所見：臍部の腹壁直下に径約4cmの境界明瞭な腫瘤を認めた．内部は散在性に点状の高エコーを認めるが，全体としては低エコーで，後方エコーの増強を認めた．

腹部CT所見：腹壁直下に4×4cm大の境界明瞭で単純CTで均一なlow densityを示し，造影CTで均一に軽度enhanceされる充実性の腫瘤を認めた（**Fig. 1**）．

Fig. 1 Contrast-enhanced CT scan showed the well-defined solid mass with slight enhancement.

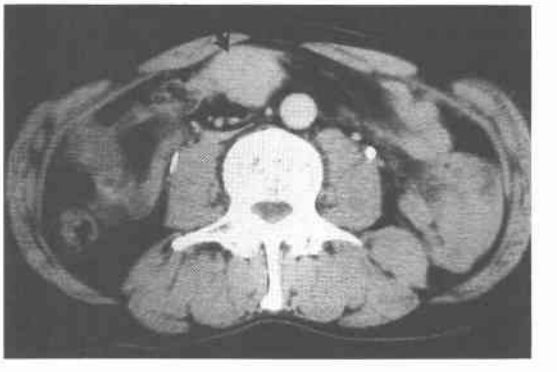

＜1998年2月12日受理＞別刷請求先：太田　岳洋
〒162-8666　東京都新宿区河田町8－1　東京女子医科大学附属消化器病センター外科

腹部MRI所見：T1強調画像にて，腸間膜領域に4×4cm大の筋肉とほぼ等信号を呈する内部均一，境界明瞭な腫瘤を認めた．T2強調画像では，腫瘤は全体として高信号を呈し，内部不均一でさまざまな信号強度が混在する境界不明瞭な腫瘤として描出された（**Fig. 2**）．

腹部血管造影検査所見：血管の増生や不整，圧排，腫瘍濃染像などの異常所見は認めなかった．

注腸造影所見：横行結腸に半球型の表面平滑な隆起性病変を認めた．粘膜面に変化なく粘膜下腫瘍と考えられた．他にポリープや腫瘍性病変は認めなかった（**Fig. 3**）．

大腸内視鏡所見：横行結腸内に突出する粘膜下腫瘤を認めた．表面平滑で発赤や潰瘍形成などの粘膜面の変化はなかった（**Fig. 4**）．以上の結果より，横行結腸の粘膜下腫瘍の診断にて手術を施行した．

手術所見：腫瘤の直上にて腹部正中切開で開腹した．腹腔内に腹水の貯留や癒着は認めず，横行結腸の背側に鶏卵大，弾性硬の腫瘤を触知した．腫瘤は広範かつ強固に小腸間膜と癒合しており，小腸間膜内に浸潤していると思われた．悪性疾患の可能性も考慮し，完全切除のために横行結腸の部分切除に加え，小腸間膜とその支配領域の空腸を約1m合併切除した．小腸間膜に多数の腫大したリンパ節を認め，迅速病理に提出したが悪性所見なしとの診断であった．

摘出標本所見：腫瘤は45×40×30mm大で，小腸間膜と横行結腸間膜にまたがって存在し，横行結腸粘膜下腫瘍の形態を呈していた．割面は白色と灰白色の混在した充実性の硬い腫瘍であり，小腸間膜内に広く浸潤性に発育しており，一部が瘤状に横行結腸間膜に浸潤し横行結腸の筋層を下から押し上げる形となっていた（**Fig. 5**）．

Fig. 2　**A**: T-1 weighted MR image showed the well-defined homogeneous intermediate intensity mass.
B: T-2 weighted MR image showed the ill-defined heterogeneous intensity mass.

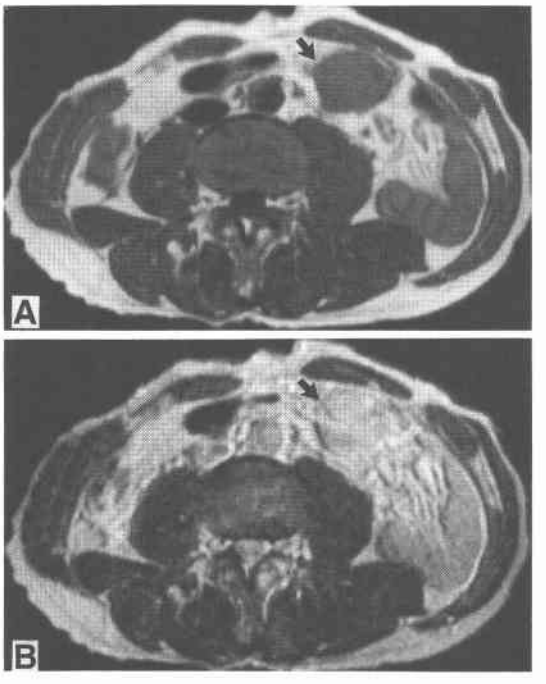

Fig. 3　Barium enema showed a smooth-surfaced mass in the transverse colon.

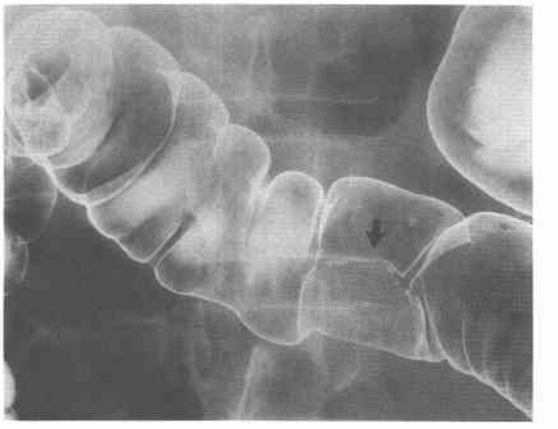

Fig. 4　Colonoscopy showed a round tumor covered with normal mucosa.

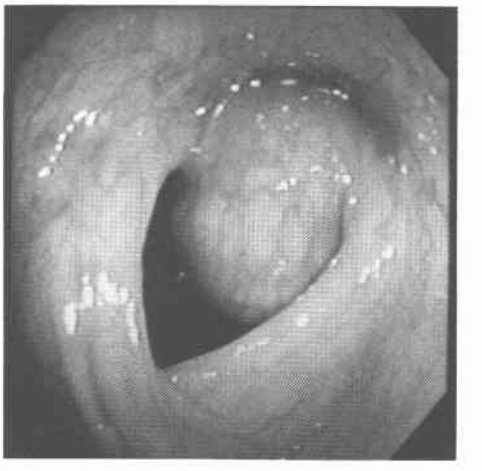

Fig. 5 **A**: Macroscopic findings of the resected specimen showed an appearance of submucosal tumor of the transverse colon.
B: The cut surface have a reticulated, white-gray appearance. The tumor was developed from the mesenterium and elevated the proper muscle and mucosa of the transverse colon.

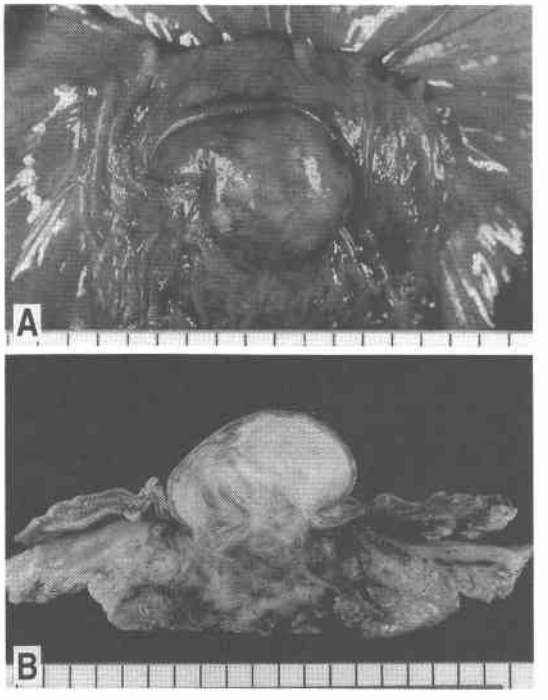

Fig. 6 Microscopic findings showed the characteristic spindle cells producing an interlacing pattern and infiltrating to the mesenterial fat tissue. Cellular atypia and mitoses was absent. (H.E. ×250)



病理所見：組織学的には，腫瘍は紡錘形状の細胞で構成され，錯綜配列を伴って増生し腸間膜脂肪織内に楔状に浸潤し，また横行結腸の筋層にも浸潤していた．核の異型性や分裂像はほとんど認められなかった(**Fig. 6**)．マッソントリクローム染色では細胞間，胞体内に青く染色される膠原繊維が豊富に認められ，S-100蛋白染色は陰性であった．以上の結果，病理学的にfibromatosisと診断された．

術後経過は良好で術後第17病日に退院し，術後1年10か月を経過した現在，再発の徴候はない．

考　察

fibromatosisはデスモイド腫瘍とも呼ばれ，良性の繊維性増殖であるが，繊維腫に比べて多少とも病変の境界が不明瞭で，周囲に浸潤性に発育するものをいう．1967年Stoutら[4]は本疾患を，1．分化した繊維芽細胞に富み，2．組織学的悪性度を欠き，3．細胞間に膠原繊維が存在し，4．浸潤性に発育し，5．遠隔転移はないが局所再発はある疾患と定義している．その発生頻度は人口100万人に対し2～4人と推定されており[5]，発生部位により腹壁，腹壁外，腹腔内の3typeに分類されている．腹腔内に発生するfibromatosisは主として小腸間膜や結腸間膜に発生するが，その他に大網や肝円索，後腹膜からの発生も報告されている[1)~3)]．

本疾患の病因については明らかではない．しばしばGardner症候群に合併することが知られており[6)~8)]，また外傷，手術などの既往，エストロゲンの関与[9)]などが要因としてあげられているが，一方で自験例のごとく全く背景因子なく発生する症例も存在する[10)~17)]．

本邦における腸間膜に発生したfibromatosisの報告例は，医学中央雑誌から我々が調べえた限りでは41例であった．男性25例，女性16例とやや男性に多く，年齢は17歳から80歳（平均39.5歳）と広い年齢層にわたり，10歳台から20歳台の若年性発症の症例も数例みられた．大きさは記載のあるものでは腫瘍最大径4.5cmから60cm（平均14.1cm）に及ぶ症例まであった．個数は単発がほとんどであったが5例に多発を認めた．自覚症状は，腹部腫瘤の触知が25例と過半数を占め，そのほか下腹部痛，腹部膨満感などがあげられていたが，巨大な腫瘍による圧排により消化管通過障害を生じたものと考えられた．Gardner症候群に合併した症例は15例（34%）にのぼり，特に多発した症例はすべてGardner症候群に合併していた．腹部手術既往のある症例（Gardner症候群に合併した症例は除く）は6例（15%）となっており，自験例のように全く背景因子のない発生症例の報告は，14例にすぎなかった．

術前診断は腸間膜腫瘍としたものが最も多く9例であった．術前にfibromatosisの質的診断に至った症例は5例あったが，すべてGardner症候群を合併した症例であり，単独発生例でfibromatosisの質的診断に至ったものはなかった．画像に関しては特徴的と言われる所見はないが，諸家の報告によればCTにて比較的均一なdensityを有する境界明瞭な腫瘍として描出され，内部に壊死を伴う場合に一部low densityを呈するとされる[11)~17)]．MRIに関しては，記載のある症例は少ないが，伊佐ら[16)]はT1強調画像では低信号，T2強調画像では高信号を呈し，内部は不均一であったとしている．自験例においてはCTでは境界明瞭で均一に軽度enhanceされる腫瘤を認められた．MRIではT1強調画像にて筋肉とほぼ等信号を呈する内部均一，境界明瞭な腫瘤，T2強調画像にては，腫瘤は全体として高信号を呈し，内部不均一でさまざまな信号強度が混在する境界不明瞭な腫瘤として描出された．

治療は外科的切除が原則とされる．fibromatosisは良性腫瘍であるが，浸潤性発育を特徴としており，このため腫瘍の完全切除をめざし，周囲組織を含めた十分な切除が必要とされてきた．本邦における報告例をみても腫瘍のみ切除した症例は少なく，腸間膜を含めた小腸や結腸の合併切除が多く施行されている．自験例においても，横行結腸を巻き込んだ腫瘍は小腸間膜内に浸潤性に発育しており，術中所見では悪性も否定できず，巻き込まれた腸間膜とその支配領域の小腸を広範囲にわたり合併切除した．しかし一方で，不完全切除あるいは非切除に終わった症例に対して，放射線療法や抗エストロゲン製剤，非ステロイド系抗炎症剤などの使用が有用であったという報告も認められる[18)]．

予後に関して，Burkeら[3)]はmesenteric fibromatosis 130例の検討を行った結果，長期間の予後を観察しえた完全切除症例72例中16例（22.9%）に再発を認めたと報告している．72例中Gardner症候群合併例は10例，非合併例が62例あった．合併例10例中9例（90%）に再発を認め，うち6人が再発のために腸閉塞や短腸症候群を生じて死亡していた．一方，非合併例は62例中7例（11.3%）の再発にとどまっており死亡例も他病死の1例以外になく，Gardner症候群を伴わないmesenteric fibromatosisは比較的予後良好としている．自験例は現在術後約1年を経過したが，腫瘍の再発もなく腸閉塞症状も認めず経過は良好である．しかし再発は2か月から最長60か月（平均25.6か月）で生じたものもあり，今後も注意深い経過観察が必要と考えられる．

文　献

1) Yannopoulos K, Stout AP: Primary solid tumor of the mesentery. Cancer 16：914—927, 1963
2) Kim DH, Goldsmith HS, Quan SH: Intra-abdominal desmoid tumor. Cancer 27：1041—1045, 1971
3) Burke AP, Sobin LH, Shekitka KM et al: Mesenteric fibromatosis. A pathologic analysis of 130 tumors with comparison of clinical subgroups. Arch Pathol Lab Med 114：832—835, 1990
4) Stout AP, Lattes R: Tumors of the soft tissues. Edited by Stout AP, Lattes R. Atlas of tumor pathology, 2nd Series. Fascicle I. Armed Forces Institute of Pathology, Washington D.C, 1967, p451—454
5) Reitamo JJ, Hayry P, Nykyri E et al: The desmoid tumor (I): Incidence, sex, age, and anatomical distribution in the finnish population. Am J Clin Pathol 77：665—673, 1982
6) McAdam NA, Goligher JC: The occurrence of desmoids in patients with familial polyposis coli. Br J Surg 57：618—631, 1970
7) Harvey JC, Quan SH, Fortnert JG: Gardner's syndrome complicated by mesenteric desmoid tumors. Surgery 85：475—477, 1979
8) Simpson RD, Harrison EG, Mayo CW: Mesenteric fibromatosis in familial polyposis: a Variant of Gardner's syndrome. Cancer 17：526—534, 1964
9) Svanvik J, Knutsson F, Jansson R et al: Desmoid tumor in the abdominal wall after treatment with high dose oestradiol for prostatic cancer. Acta Chir Scand 148：301—303, 1982
10) Suarez V, Hall C: Mesenteric fibromatosis. Br J Surg 72：976—978,
11) 椎木滋雄，桑田康典，柏原螢慈ほか：小腸間膜より発生した腹腔内デスモイド腫瘍の1例．日臨外医会誌　48：1704—1708, 1987
12) 佐藤幹雄，三戸康郎，西村栄彦ほか：小腸間膜より発生した腹腔内デスモイドの1治験例．臨外 36：1013—1017, 1981
13) 寺下史朗，一宮源太，小林康人ほか：巨大腹部腫瘤を形成したmesenteric fibromatosisの1例．日消外会誌　26：947—951, 1993
14) 中嶋　伸，斉藤　宏，河手典彦ほか：Spontaneous Mesenteric Fibromatosisの1症例．日外会誌 92：93—96, 1991

15) 荒木　浩，平松義文，岡本真司ほか：汎発性腹膜炎を併発したMesenteric Fibromatosisの1例．日臨外医会誌　54：1354—1358，1993
16) 伊佐　勉，野村　謙，照屋　剛ほか：小腸間膜より発生した巨大腹腔内デスモイド腫瘍の1治験例．日臨外医会誌　55：1215—1219，1994
17) 早田邦康，米村智弘，岡直　剛ほか：腸間膜デスモイドの1例．消外　10：645—648，1987
18) Kinzbrunner B, Ritter S, Domingo J et al: Remission of rapidly growing desmoid tumours after tamoxifen therapy. Cancer 22：2201—2204，1983

A Case Report of Mesenteric Fibromatosis Presenting as a Submucosal Tumor of the Transverse Colon

Takehiro Ohta, Hideki Matsuyama*, Hiroshi Masuda*, Hideo Tezuka*, Yuuji Sugiyama* and Chifumi Maruyama
Department of Surgery, The Institute of Gastroenterology, Tokyo Women's Medical College
*Department of Surgery, Itabashi Central General Hospital

We experienced a case of spontaneous mesenteric fibromatosis without Gardner's syndrome or previous abdominal surgery. A 69-year-old man presented with a hard movable mass, about 4 cm in diameter, in the umbilical region. Barium enema and colonoscopy showed a submucosal tumor of the transverse colon and an operation was performed. The tumor, 45 × 40 × 30 mm in size, elastic hard in consistency, arising from mesenterium of the small intestine and firmly attached to the transverse colon, was excised with a segment of the transverse colon and the jejunum. The pathological diagnosis of the tumor was mesenteric fibromatosis. It is rare for this tumor, only 14 cases have been described in the Japanse literature, with mesenteric fibromatosis to occur in a patient without Gardner's syndrome or an episode of previous abdominal surgery. It is well known that mesenteric fibromatosis often develops into a local necurrence especially in patients with Gardner's syndrome whereas it is reported that the recurrence rate of spontaneous mesenteric fibromatosis is reportedly low. Our patients is still alive and has been recurrence free for more than a year.

Reprint requests: Takehiro Ohta　Department of Surgery, The Institute of Gastroenterology, Tokyo Women's Medical College
8-1 Kawadacho, Shinjuku-ku, Tokyo, 162-8666 JAPAN