日消外会誌　31（7）：1816～1820，1998年

術前診断しえたS状結腸間膜内ヘルニアの1例

浜松赤十字病院外科
五十嵐　章　　奥田　康一　　西脇　　真
辻塚　一幸　　清野　徳彦　　住山　正男

症例は60歳の男性．腹部膨満，左下腹部痛を主訴に来院．腹部手術，外傷などの既往はなく，腹部X線でniveauを認めイレウスの診断で入院となった．イレウス管を挿入し保存的治療を試みるも症状軽快せず，イレウス管造影と注腸造影を同時に施行したところS状結腸ループ内に回腸の先細り完全閉塞像を認めた．また，腹部CT上S状結腸間膜と思われる部分に回腸の狭窄部を認めた．以上よりS状結腸間膜による内ヘルニアと診断し手術を施行した．回盲部から約100cmの回腸約7.5cmがS状結腸間膜右葉の裂孔に嵌入していた．嵌頓腸管は用手的に整復され，腸管切除は行わずヘルニア門のみを縫合閉鎖した．S状結腸間膜による内ヘルニアは，本邦報告例は自験例を含め22例にすぎない．そのなかでS状結腸間膜内ヘルニアは，本例が11例目であり，術前診断しえたのは初めてであった．

Key words: intramesosigmoid hernia, ileus

はじめに

内ヘルニアによるイレウスの中でもS状結腸間膜による内ヘルニアはきわめてまれであり，術前診断は非常に困難である．われわれは術前にS状結腸間膜による内ヘルニアと診断しえた1例を経験したので，文献的考察を加え報告する．

症　例

症例：60歳，男性

主訴：腹痛

現病歴：1997年6月29日午前5時頃左臍下部を中心とした痛みが出現し，近医を受診した．鎮痛剤にて帰宅したが嘔気，嘔吐が出現したため当院救急外来を受診した．受診時，左下腹部を中心に圧痛はあったが筋性防御は認められなかった．腹部エコー，腹部単純X線，腹部CT上拡張した小腸が見られたためイレウスの診断にて当院に入院となった．

入院時現症：血圧144/91mmHg，脈拍85/分整，体温36.2度，腹部は全体的に膨満し左下腹部に圧痛を認めたが筋性防御は認められず，腫瘤は触知しなかった．腸雑音は減弱しており，金属音は聴取しなかった．

入院時検査所見：WBC 13,880/mm³，CRP 0.6mg/dl，と軽度の炎症所見とAMY 526s.u./dlの上昇を認める以外，他の検査成績は異常なかった．

＜1998年2月12日受理＞別刷請求先：五十嵐　章
〒430-0907　浜松市高林1－5－30　浜松赤十字病院外科

腹部X線検査：左上腹部に鏡面像を認め，全体的にガス像は少なかった（**Fig. 1**）．

腹部CT検査：回腸の一部に狭窄像を認めそこから口側は拡張していた（**Fig. 2**）．腹水は認められなかった．

Fig. 1　X-ray film of the abdomen. Air and fluid levels were seen in the left upper quadrant of abdomen.

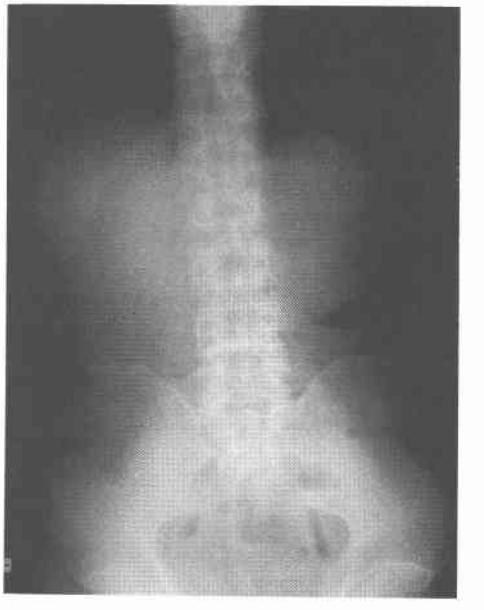

入院後経過：6月30日にイレウス管を留置し間欠的低圧持続吸引を行い，絶飲食，中心静脈栄養などの保存的治療を開始した．1日目のイレウス管からの排液量は，3,050mlであったが，留置後2日目，3日目には2,350ml，1,100mlと減少がみられた．イレウス管留置後5日目にイレウス管の進行が停止した．ガストログラフィンによる注腸とイレウス管からの同時造影を施行した．イレウス管造影で回腸の先細り完全閉塞像をS状結腸ループ内に認めた(**Fig. 3**)．さらに，イレウス管造影直後に腹部CT検査を施行したところS状結腸間膜と思われる部位に回腸の狭窄部を認めた(**Fig. 4**)．以上より，S状結腸間膜による内ヘルニアと診断し7月9日に手術を施行した．

手術所見：下腹部正中切開にて開腹，拡張した小腸を認め拡張腸管をたどると，回盲部より約100cm口側の回腸がS状結腸間膜右葉の径約2.1×1.3cm大の裂孔に嵌頓しており，これより口側の小腸が拡張していた(**Fig. 5, 6**)．嵌頓腸管は用手的に整復され，嵌頓部の腸管の色調は整復直後にはチアノーゼ様であったが，徐々に色調の改善を認めたため腸管切除は不要と判断しヘルニア門を縫合閉鎖した．腹腔内を1,000mlの生理食塩水で洗浄後手術を終了した．嵌頓していた回腸は約7.5cm長であった．

術後経過は良好で第2病日には排ガス排便が認められ食事を開始し，第14病日に退院となった．

Fig. 2 Abdominal CT showed stenotic lesion of the ileum and the dilatation of the proximal part of ileum.

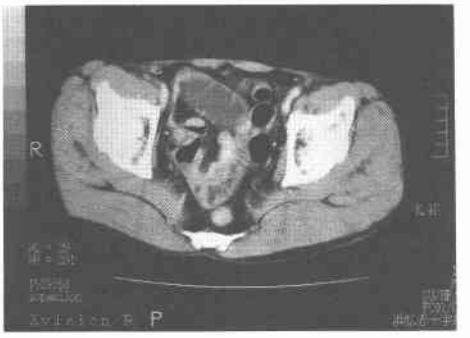

Fig. 3 Stenosis of Ileum in the loop of the sigmoid colon (arrow), and dilatation of oral small bowel is seen on the preoperative X-ray.

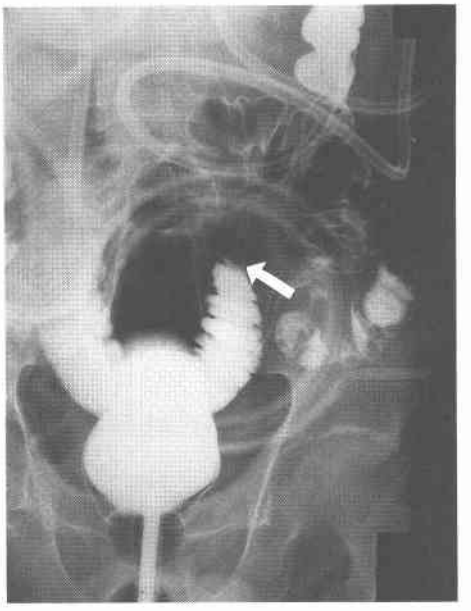

Fig. 4 Abdominal CT after the contrast study showed the stenotic lesion of the ileum (arrow).

Fig. 5 Operative finding. Ileum about 7.5cm in length was herniated in the mesenteric defect of sigmoid colon. The herniated ileum was easily reduced.

考　察

S状結腸間膜による内ヘルニアは内ヘルニアの中でも極めてまれである．天野[1]は1987年7月までの本邦での内ヘルニアを集計しているが，これによると小腸間膜裂孔ヘルニアが103例（32.7%）と最も多く，S状結腸間膜による内ヘルニアは16例（5%）を占めるにすぎない．また，内ヘルニアの多くはイレウスとして発症するが，高橋ら[2]によるとイレウス全体からみた内ヘルニアの頻度は0.5%にすぎない．

Fig. 6 Operative finding. The mesenteric defect of the sigmoid colon was 2.1×1.3cm. The edge was regular.

S状結腸間膜によるヘルニアを1963年 Benson ら[3]は以下の3種に分類している．

1) Intersigmoid hernia（S状結腸間膜窩ヘルニア）は，S状結腸間膜の外側付着部に存在するS状結腸間膜窩に腸管が嵌入するものである．

2) Transmesosigmoid hernia（S状結腸間裂孔ヘルニア）は，S状結腸間膜の穿通性の欠損部に腸管が嵌入するものである．

3) Intramesosigmoid hernia（S状結腸間膜内ヘルニア）は，S状結腸間膜の外側腹膜の先天的な欠損部に腸管が入り込むものである．

自験例は，S状結腸間膜の右葉の欠損部に小腸が嵌入した3)の分類に属した．Benson らの報告では，S状結腸間膜窩ヘルニアが88.2%と大部分を占めているが，本邦での報告例は検索しえた限り，S状結腸間膜窩ヘルニアが6例，S状結腸間膜裂孔ヘルニアが5例，S状結腸間膜内ヘルニアは10例とややS状結腸間膜内

Table 1 Reported cases of internal hernias involving sigmoid mesocolon

Author, Year		Age	Sex	Chief complaint	Days or Hours before the operation	Intestinal resection	hemial orifice (cm)	Muscle defence
Intersigmoid								
Takahasih,	'1971	61	M	abdominal pain	7 days	−		
Fujioka,	'76	50	M	Lt. lower abdominal pain	1 day	−		−
	'76	61	M	abdominal pain	7 days	−		−
Hara,	'85	38	M	abdominal pain, vomitimg	5 days	−		
Matuda,	'89	64	M	abdominal pain, vomitimg	6 days	−	3	−
Murakami,	'96	80	M	abdominal pain, vomitimg	6 days	−	1.5	−
Transmesosigmoid								
Okamura,	'42	64	M	Lt. lower abdominal pain	4 hours	−	3	
Wakabayashi,	'52	37	F	abdominal pain, vomitimg	6 hours	+	2	
Ishii,	'72	36	M	Lt. lower abdominal pain	5 hours	+	3	
Itou,	'94	35	M	abdominal pain, vomitimg	10 days	−	2	
Yaguti,	'92	71	F	abdominal pain	1 day	−		+
Intramesosigmoid								
Shirai,	'47	48	M	abdominal pain, vomitimg	21 days	−		
	'47	46	M	Lt. lower abdominal pain				
Ri,	'41	45	M	Lt. lower abdominal pain	3 days	−		−
Setou,	'78	69	M	abdominal pain, vomitimg	5 days	−	2	
Sugimoto,	'85	38	M	Lt. lower abdominal pain		−	3	+
Yamida,	'85	39	M	abdominal pain, vomitimg	3 days	−	3	−
Itou,	'94	49	M	abdominal pain, vomitimg	11 days	−	2	−
Tdas,	'94	83	M	Lt. lower abdominal pain	9 days	−	2	−
Saitou,	'85	78	M	abdominal pain, vomitimg	4 days	−		−
Imazato,	'96	66	M	abdominal pain, vomitimg		+	3	−
our case,	'97	60	M	Lt. lower abdominal pain	11 days	−	2.1	−

ヘルニアが多い傾向を示した．自験例はS状結腸間膜内ヘルニア第11例目であった．著者らが文献的に検索しえたS状結腸間膜による内ヘルニアの報告例は21例であった（**Table 1**）[4)~22)]．年齢は35～83歳で平均年齢は55.3歳であり，性別では男性20例，女性2例と男性が大半を占めた．主症状としては，腹痛，嘔吐が大半を占めるがその中で左下腹部痛をきたしたものは，自験例を含み8例（36%）にみられた．また，ヘルニア門径の平均としては2.4cmであった．症状が発現してから手術までの時間は，最短は4時間で最長は21日であり平均は5.8日であった．自験例は，発症後11日目であった．術前の腹部症状にて筋性防御を認めた症例は13例中2例15%であり，手術にて腸切除を必要とした症例は21例中3例14%と腸切除例は少なかった．これは，S状結腸間膜窩ヘルニアとS状結腸間膜内ヘルニアでは，腸管が入り込むスペースが少なく脱出腸管が比較的短いため血流障害が軽度であり，腸管が壊死に陥りにくいためと思われた．しかし，分類上のS状結腸間膜裂孔ヘルニアでは，腸間膜に穿通性の欠損があるため腸管が反対側の腸間膜に脱出し腸管，腸間膜が完全に絞扼される可能性が強いため腸切除の可能性が大きいと考えられる．

内ヘルニアの術前診断は，非常に困難であり，小腸造影，注腸，超音波，CTなどの画像診断が有用であったという報告もあるが，そのほとんどが術中に診断されており今回検索しえた限りでは，術前に診断しえたのはわれわれの症例が初めてであった．

S状結腸間膜による内ヘルニアの有力な診断のポイントとしては，1）開腹歴，外傷の既往がない．2）左下腹部を中心とした圧痛があるが，腹膜刺激症状はない．3）緩解と増悪を繰り返す．4）イレウス管造影と注腸造影でS状結腸ループ内に小腸の閉塞像を認める．5）CTが診断に有用である，などが重要なポイントと思われた．

以上，術前に診断しえたS状結腸間膜による内ヘルニアの1例について報告した．内ヘルニアの診断はきわめて困難で，イレウスとして開腹され，はじめて確認されることが大多数である．外傷や開腹歴のないイレウスの場合には，内ヘルニアの存在の可能性を想定して診断に臨むことと，時期を失わない早期手術が重要であると思われる．

文　献

1）天野純治：内ヘルニアの診断と治療．外科MOOK 52：85—96，1989
2）高橋英世，永井米次郎：内ヘルニアによるイレウス，小児外科 12：447—453，1980
3）Benson R, Killen DA: Internal hernias involving the sigmoid mesocolon. Ann Surg 159：382—384，1964
4）高橋勝三，里見 昭：内ヘルニア．外科診療 18：511—516，1976
5）藤岡正志，宗沢利紀，端山俊晃ほか：S状結腸間膜窩ヘルニアの2例．日消外会誌 9：199—203，1976
6）原 和人，横山 隆，篠田雅幸ほか：S状結腸間膜窩ヘルニアの1例．外科診療 26：648—650，1984
7）松田泰次，森川栄司，久保隆一：S状結腸間膜窩ヘルニアの1例．近畿大医誌 14：559—563，1989
8）村上茂樹，岡島邦雄，礎崎博司ほか：S状結腸間膜内ヘルニア嵌頓によるイレウスの1例．日臨外医会誌 57：1983—1987，1996
9）岡村在昌：S字結腸腸間膜裂孔による「イレウス」の1例．日臨外医会誌 6：408—411，1942
10）若林利重，益山栄良：S字状結腸間膜裂孔内小腸嵌頓による腸閉塞の1例．臨外 7：674—677，1952
11）石井正一：S状結腸間膜裂孔ヘルニアの治験例—本邦腸間膜裂孔ヘルニアに関する文献的考察—．外科治療 26：99—104，1972
12）伊藤浩信，金森 裕，貝塚広史ほか：腸間膜裂隙に嵌頓した内ヘルニアの1例．道南医会誌 29：198—200，1994
13）矢口有乃，鈴木 忠，石川雅健：S状結腸間膜窩ヘルニアの1治験例．日救急医会関東誌 13：606—607，1992
14）白井 喬：S状結腸間窪ヘルニアの2例．日外会誌 47：29，1948
15）李 永楽：S字状結腸間窪内嵌頓「ヘルニア」ニ由ル腸閉塞症手術治験例．日外会誌 43：450，1942
16）瀬藤晃一，相生 仁，平石 深ほか：きわめてまれな内ヘルニアの1例．外科 40：1391—1393，1978
17）杉本郁夫，加藤量平，数井秀器ほか：S状結腸間膜窩ヘルニアの一治験例．愛知医大医会誌 13：242—245，1985
18）山田則道，宮崎 要，桐田孝史ほか：S状結腸間膜ヘルニアの1例．日救急医会関東誌 6：444—445，1985
19）伊藤浩一，荻野憲二，松垣啓司ほか：S状結腸間膜内ヘルニアの1例．外科 56：545—548，1994
20）多田真和，金丸 洋，堀江良彰ほか：S状結腸間膜内ヘルニアの1例．日消外会誌 27：2605—2608，1994
21）斉藤 節，佐々木栄一，斉藤 肇ほか：S状結腸間膜窩ヘルニアの1治験例．臨外 50：661—664，1995
22）今里雅之，林 恒男，田中精一ほか：S状結腸間膜内ヘルニアの1例．外科 58：493—495，1996

A Case of Internal Hernia Involving the Sigmoid Mesocolon Diagnosed Preoperatively

Akira Igarashi, Koichi Okuda, Makoto Nishiwaki, Kazuyuki Tsujitsuka,
Tokuhiko Kiyono and Masao Sumiyama
Department of Surgery, Hamamatsu Red Cross Hospital

A 60-year-old male was admitted with complaints of abdominal fullness and left lower abdominal pain. He had neither a past history of surgery nor injury. An abdominal X-ray showed niveau. The diagnosis of intestinal ileus was made. The patient showed no response to conservative therapy with an ileus-tube. Combined intestinal contrast study with enema using diatrizoate meglumine revealed occlusion of the ileum in the loop of the sigmoid colon. Abdominal CT showed the stenotic portion of the ileum in the sigmoid mesocolon. Diagnosis of internal hernias of the sigmoid mesocolon was made and an operation was carried out. There was incarceration of a part of the ileum in the right mesenteric round defect of the sigmoid colon, of which diameter was 7.5 cm. We easily reduced the incarcerated ileum manually and the hernia orifice was closed with sutures. The occurrence of internal hernia involving the sigmoid mesocolon is not common and only 22 cases have been reported in Japan. Among them, only 10 had intersigmoid hernia and ours is the first case diagnosed preoperatively.

Reprint requests: Akira Igarashi Department of Surgery, Hamamatsu Red Cross Hospital
1-5-30 Takabayashi, Hamamatsu, 430-0907 JAPAN