日消外会誌　31（7）：1826～1830，1998年

臨床経験

肝内胆管癌再発による十二指腸狭窄に対する内視鏡下 covered stent 留置術

和泉市立病院外科
林部　章　澤田　隆吾　田中　肇　鬼頭　秀樹
阪本　一次　樽谷　英二　柳　善佑　十倉　寛治
浅田　健蔵　竹林　淳

症例は71歳の男性で，平成6年8月17日肝内胆管癌に対して拡大肝左葉切除術を施行し，術後外来にて follow up していたが，平成8年7月29日早朝より大量に吐血し，当科外来を受診した．腹部 CT，超音波検査にて肝切離断端に腫瘍を認め，肝内胆管癌術後再発が疑われた．同腫瘍は十二指腸に浸潤しており，上部消化管内視鏡検査でも十二指腸球部に腫瘍の露出を認め，生検にて再発を確定しえた．肝動脈造影で残肝に広範囲な tumor stain を認め，根治的切除は不可能と判断した．腫瘍により十二指腸は著明に狭窄し，経口摂取は困難であった．全身化学療法および放射線治療の後，内視鏡を用いて病変部に covered stent を留置したところ，普通食の摂取が可能となり，患者の QOL は著しく改善された．約6か月後に癌死する直前まで，十分な経口摂取が可能であった．

Key words: self-expandable metallic stent, duodenum

はじめに

消化管に対して expandable metallic stent（以下，EMS）を用いた治療はほとんどが癌性食道狭窄に対するものであり[1)~8)]，食道以外の消化管への留置の報告はいまだ少ない．われわれは癌性十二指腸狭窄に対して covered EMS の留置が有効であった1例を経験したので報告する．

症　例

患者：71歳，男性

主訴：吐血

家族歴：特記すべきことなし．

既往歴：55歳時，胆嚢結石および総胆管結石症にて胆嚢摘出術・総胆管切開切石・総胆管十二指腸側々吻合術．

69歳時，肝内胆管癌（病理組織学的検索で tubular adenocarcinoma）にて拡大肝左葉切除術．

現病歴：肝内胆管癌術後当科外来通院中であり，血液検査・画像（CT，超音波 etc）所見上，平成8年6月まで明らかな異常は認めなかった．平成8年7月初め頃より食事摂取困難となっていたが放置，同年7月29日早朝に吐血し，同日緊急入院した．

入院時現症：身長165cm，体重58kg，血圧92/54 mmHg，脈拍92/分整，栄養状態は比較的良好，眼瞼結膜に貧血を認めるも，眼球結膜に黄疸を認めず．表在リンパ節は触知せず，腹部は平坦・軟で，圧痛，腫瘤様抵抗を認めなかった．

入院時検査成績：末梢血液検査では白血球は12,300/mm³と上昇し，Hb 10.6g/dl，Ht 31.8%と軽度の低色素性貧血を認めた．また生化学検査で，アルブミンの低下，胆道系酵素の軽度上昇，BUN・CRP の軽度上昇を認めた．腫瘍マーカーは，CA19-9が365.5 ng/ml と著明な上昇を認めた（**Table 1**）．

腹部 CT：入院時の腹部 CT では，肝切離断端に不整形の low density area を認め，同部と十二指腸球部の境界が不明瞭となっていた（**Fig. 1**）．肝内胆管癌術後の断端再発と十二指腸球部への直接浸潤が強く疑われた．

上部消化管造影および内視鏡検査：ガストログラフィンによる上部消化管造影では，胃幽門部から十二指腸球部にかけて広範囲な不整狭窄をみた（**Fig. 2a**）．内視鏡検査で胃幽門部から十二指腸球部において内腔

＜1998年3月11日受理＞別刷請求先：林部　章
〒594-0071　和泉市府中町4－10－10　和泉市立病院外科

の狭窄を認め，十二指腸球部で出血を伴う腫瘍の露出をみた．出血に対して内視鏡的マイクロ液凝固療法を施行し，止血しえた（**Fig. 2b**）．また同部の生検で高分化型管状腺癌を認め，確定診断しえた．内視鏡的止血術の後，吐血は認めなかったが，頻回の嘔吐が続き，胃管による持続的ドレナージを余儀なくされた．

Table 1 Laboratory data on admission.

WBC	12,300 /mm³	BUN	27.7 mg/dl
RBC	353×10⁴ /mm³	Cre	0.9 mg/dl
Hb	10.6 g/dl	Na	139 mEq/l
Ht	31.8 %	K	3.5 mEq/l
Plt	24.8×10⁴ /mm³	Cl	105 mEq/l
TTT	2.1 Ku. U	Ca	4.5 mEq/l
ZTT	11.3 Ku. U	CRP	7.41 mg/dl
TP	6.5 g/dl	CEA	4.8 ng/dl
Alb	2.7 g/dl	AFP	3.3 ng/dl
T-bil	0.6 mg/dl	CA-19-9	365.5 U/ml
GOT	20 Ka. U		
GPT	12 Ka. U		
LDH	175 Wro. U		
ALP	14.5 Ka. U		
LAP	275 GR. U		
γ-GTP	86 IU/dl		
AMY	83 IU/dl		

血管造影：肝動脈造影で，肝切離断端から一部肝後区域にかけて，腫瘍血管の増生がみられ，静脈相では広い範囲に tumor stain が認められた（**Fig. 3**）．

以上の所見から根治手術は極めて困難と判断し，平成8年8月12日より CDDP・5FU 併用全身化学療法（CDDP 10mg・5FU 500mg×5/週×2 total dose CDDP 100mg，5FU 5g）および肝再発部にリニアック

Fig. 1 Computed tomography shows low density area in the liver, which is strongly suspected the recurrent tumor.

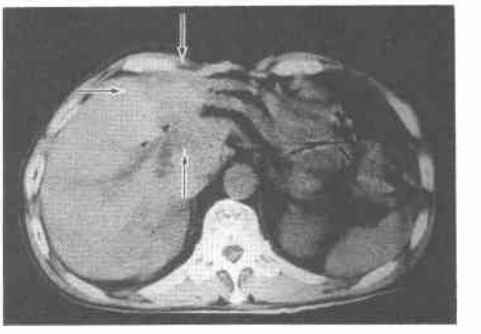

Fig. 2 **a**: A barium examination of the upper gastrointestinal tract reveals a high-grade stenosis of the antrum of the stomach and the first pertion of duodenum, that was approximately 8cm long. **b**: Endoscopic photograph shows near total obstruction of the antrum of the stomach and the first portion of duodenum.

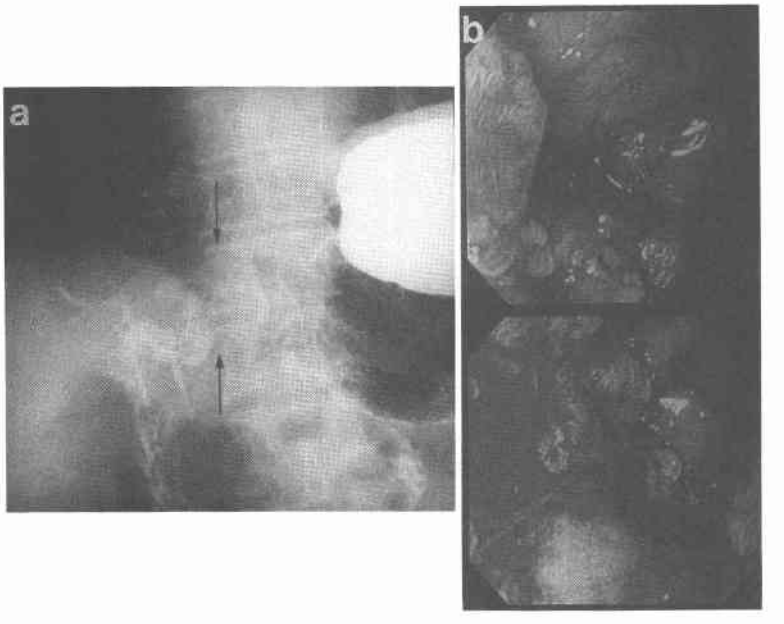

Fig. 3 Angiography shows the tumor vessels in wide area of the right lobe.

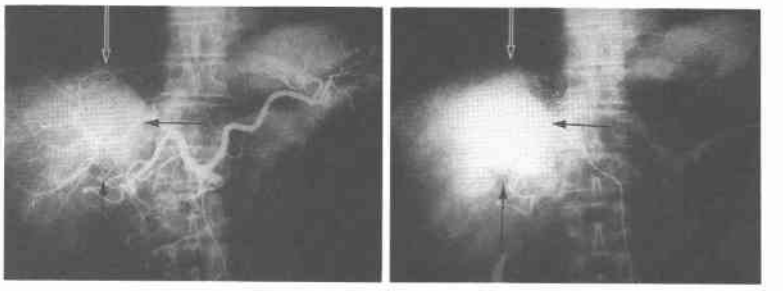

Fig. 4 The self-expanding stent (covered ultraflex suitable for use in the esophagus) is not long enough to be guided through the gastric curvature into the duodenal loop.

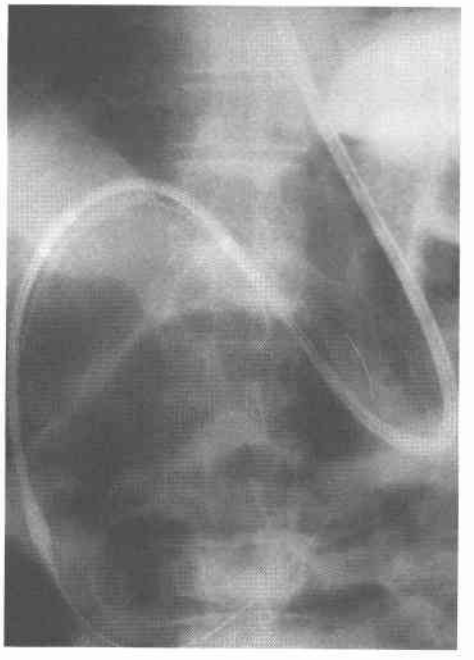

外照射 (total 22Gy) を施行したところ，CT 上腫瘍は縮小し，腫瘍マーカーも CA19-9が3.0ng/ml と正常化した．上部消化管造影でも狭窄はやや寛解していたが，造影剤の通過は依然として不良であった．そこで経口摂取を可能なものとするため，平成 8 年 8 月27日ステントの留置を試みた．ステントは食道狭窄拡張用の Boston 社製 covered ultraflex (ステント径17mm，長さ10cm) を用いた．まず病変部を消化管拡張用バルーンカテーテル (最大径18mm) を用いて拡張した後，ガイドワイアーを挿入し，通常の方法でのステント留置

Fig. 5 **a**: We mounted the stent on the endoscope. **b**: We implanted into duodenal strictures with the endoscope.

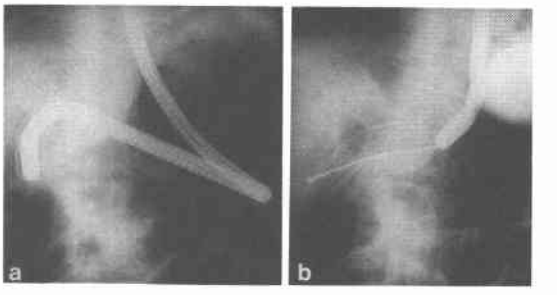

を試みたが，胃内で introducer がたわむため僅かながら病変部より口側に留置されてしまい，至適位置へのステント留置が困難であった (**Fig. 4**)．ステントを回収し，内視鏡先端部において異物鉗子でステント肛門側端を把持し (**Fig. 5a**)，病変部まで内視鏡を挿入した後，鉗子を用いてステントを誘導，留置した (**Fig. 5b**)．

ステント留置後の上部消化管造影：造影剤の通過は良好で，狭窄は解消された (**Fig. 6**)．また仰臥位で，十二指腸から胃への造影剤の逆流はほとんど認めなかった．

ステント留置後の内視鏡像：病変部においてステントは拡張し，十分な内腔が確保されている (**Fig. 7**)．

ステント留置前後腹部 CT：ステント留置前後の病変を CT でみると，ステント留置により十分な十二指腸内腔が確保されたことがわかる (**Fig. 8**)．

ステントを留置した翌日より全粥の全量摂取可能となり，ステント留置後14日目に退院した．その後約 4 か月は自宅療養が可能となり，QOL は著しく改善された．自宅では，ステントへの食物付着を懸念し，5 分粥程度の食事療法を指導していたが，平成 8 年12月の

胃内視鏡検査でステントへの著明な食物残査の付着を認め，鉗子を用いて可能な限り残査を除去した．ステント内部への腫瘍進展は認めなかった．なお患者は平成9年2月7日癌性悪液質のため死亡した．

考　察

1985年にテキサス大学のGianturco，Wrightら[9]がジグザグ型のEMSを開発し，血管閉塞の治療に有効であることを発表して以来，さまざまな材質・形状のEMSが胆道・気道・血管・消化管などの閉塞に対して臨床応用されており，良好な成績が報告されている[10)~13)]．消化管に対するステント治療はほとんどが癌性食道狭窄に対するものであり，食道以外の消化管への留置の報告はいまだ少ない．我々は，出血を伴う癌

Fig. 6 UGI series reveals full stent expansion and excellent flow of barium in the duodenum.

Fig. 7 Endoscopic photograph shows marked improvement in luminar diameter.

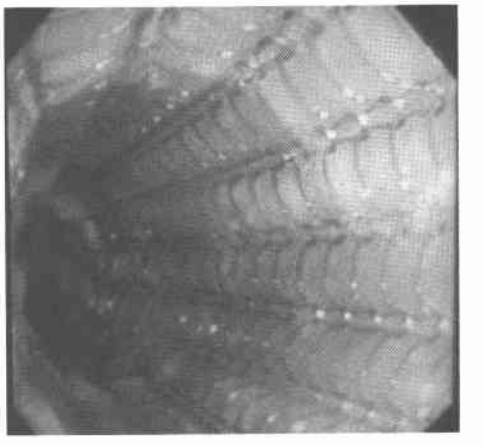

Fig. 8 **a**: Computed tomography shows near total obstruction of the duodenum prior to stenting. **b**: Computed tomography shows marked improvemant of luminar diameter in the duodenum.

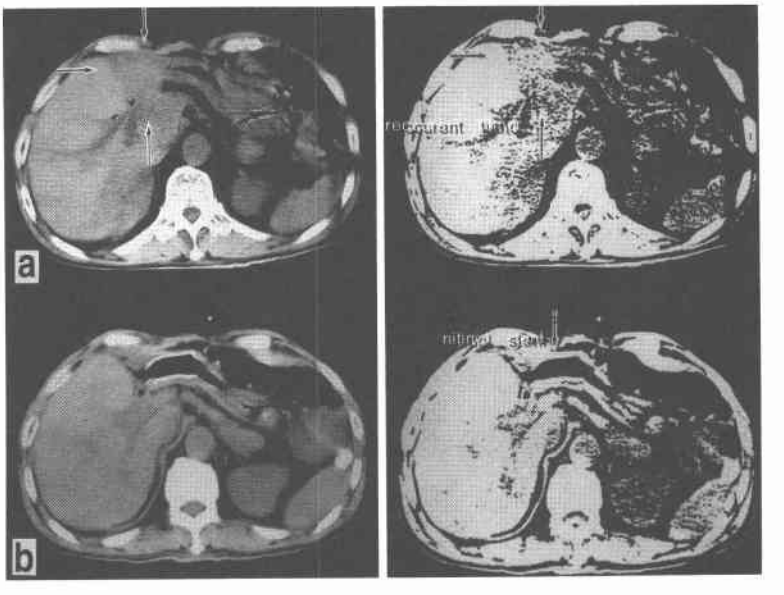

性十二指腸狭窄症例に対し，まず内視鏡的マイクロ波凝固療法による止血術を施行し，完全な止血が得られた後に，ステントによる治療を試み，狭窄の解消に成功した．ステント留置後には，再狭窄・再出血は認めていない．ステントが，腫瘍出血の予防に寄与するかどうかは不明であるが，少なくともステントの圧迫による粘膜壊死に伴う出血は認めなかった．本邦において我々が検索しえた範囲では，十二指腸への EMS 留置の報告は本症例を含めて2例のみであった[14]．本症例の経験から，比較的拡張力の弱いメッシュ構造のステントを用いることによって，delivary system さえ工夫できれば，十二指腸・小腸へのステント治療は可能であると思われた．十二指腸ステントの patency を長期にわたって維持するためには，低残査食の指導と定期的な内視鏡による管理（残査除去）が必要であると思われた．

文　献

1) Song HY, Choi KC, Cho BH et al: Esophagogastric neoplasms: palliation with a modified Gianturco stent. Radiology 180：349—354, 1991
2) Song HY, Choi KC, Kown HC et al: Esophageal strictures: Treatment with a new design of modified Gianturco stent. Radiology 184：729—734, 1992
3) Do YS, Song HY, Lee BY et al: Esophagorespiratory fistura associated with esophageal cancer: Treatment with a Gianturco stent. Radiology 187：637—677, 1993
4) 宮山一郎，松井　修，角谷真澄ほか：悪性食堂胃狭窄に対する covered stent による治療経験．日医放線会誌　53：213, 1993
5) 前田宗宏，玉田俊明，幕谷士郎ほか：消化管のステント．画像診断　13：309—314, 1993
6) Lindberg CG, Cwikiel W, Ivancev K et al: Laser therapy and insertion of Wall stent for palliative treatment of esophageal cartinoma. Acta Radiol 32：345—348, 1991
7) Cwikiel W, Stridbeck H, Tranberg H et al: Malignant esophageal strictures: Treatment with a self expanding nitinol stent. Radiology 187：661—665, 1993
8) Miyayama S, Matsui O, Kadoya M et al: Malignant esophageal stricture and fistura: palliative treatment with polyuretane-covered Gianturco stent. J Vasc Interv Radiol 6：243—248, 1995
9) Wright KC, Wallace S, Charsangavej C et al: Percutaneus endovascular stents: An experimental evaluation. Radiology 156：69—72, 1985
10) 吉岡哲也，阪口　浩，吉村　均ほか：Expandable metallic stent による胆道内瘻術の開発と臨床応用．日医放線会誌　48：1183—1185, 1988
11) 林部　章，田中　肇，鬼頭秀樹ほか：癌性食道狭窄3例に対する食道ステントの使用経験．日消外会誌　27：2564—2568, 1994
12) 前田宗宏，西峯　潔，吉川公彦ほか：Expandable metallic stent (EMS) を用いた血管形成術．画像診断　12：1320—1328, 1992
13) Palmaz JC, Laborde JC, Rivera FJ et al: Three-year experience with iliac artery stents (abstr). Radiology 181：244, 1991
14) 水本吉則，猪谷克彦，松田かがみほか：十二指腸・空腸に対する Covered Ultraflex stent の有用性．Metallic stent 研会12回抄集：31, 1996

Usefulness of Covered Metallic Stent for Malignant Duodenal Stenosis due to the Recurrence of Cholangioma

Akira Hayashibe, Ryugo Sawada, Hajime Tanaka, Hideki Kitoh, Kazuji Sakamoto, Eiji Taruya, Zensuke Yanagi, Kanji Tokura, Kenzou Asada and Jun Takebayashi

Department of Surgery, Izumi Municipal Hospital

A 71-year-old man, who had a history of cholangioma and left-sided lobectomy of the liver, presented with vomiting of blood. Upper abdominal computed tomography nd ultrasonography showed recurrent tumor the liver, and barium examination of the upper gastro-intestinal tract revealed an approximately 8 cm long high-grade stenosis of the antrum of the stomach and the first portions of the duodenum due to direct invasion of the recurrent tumor. Owing to the patient's advanced dissase and poor general condition, we decided that further surgery procedure would not be successful. Therefore we dilated the stenotic portion with baloon catheter and put a polyurethane-coated self-expandable nitinol stent in it, using endoscopic procedure, as palliative therapy. He was then able to ingest a solid diet, and his quality of life was much improved.

Reprint requests: Akira Hayashibe　Department of Surgery, Izumi Municipal Hospital
4-10-10 Futyn-cho, Izumi 594-0071 JAPAN