日消外会誌　31（8）：1902～1906，1998年

同時性に多発した大腸・小腸T細胞性悪性リンパ腫の1例

北九州市立若松病院外科，九州大学第2病理*
平田　静弘　　岸川　英樹　　永渕　一光
山崎　　徹　　米増　博俊

同時性に多発した大腸原発のT細胞性悪性リンパ腫を経験した．症例は89歳の男性，主訴は下痢．注腸造影検査，大腸内視鏡検査にて，S状結腸，直腸に潰瘍性病変を認め，同部よりの生検にて上記と診断された．手術待機中にS状結腸腫瘍部が穿孔をきたし，緊急手術を施行した．切除標本では大小の病変が多発し小腸にも病変を認めた．本症例は術後も血性水様便が持続し，貧血，低蛋白血症が進行して71日目に死亡したが，残存腸管にもT細胞性悪性リンパ腫が多発していることが推察された．本疾患はまれで，本邦では16例の報告がみられたが，B細胞性悪性リンパ腫と比べ予後は極端に悪く，注意すべき疾患であると考えられた．

Key words： T-cell malignant lymphoma, colon, mutiple

はじめに

大腸に発生する悪性リンパ腫はB細胞由来のものがほとんどで[1]，胃の場合と同様[2]，T細胞由来のものはきわめてまれであり[3]，予後も非常に悪い，我々は術前に大腸原発のT細胞悪性リンパ腫(以下，T細胞性リンパ腫と略記)と診断され，手術待機中に穿孔をきたした症例を経験したが，本症例は切除標本や術後経過から他部腸管にも病変が多発していたことが推察され，T細胞性リンパ腫が多中心性に発生することを示唆する貴重な症例であると考えられた．今回，本邦報告16例に自験例を加え臨床病理学的検討を行ったので報告する．

症　例

症例：89歳，男性．

主訴：下痢，便潜血陽性．

家族歴：特記事項なし．

既往歴：20歳の時十二指腸潰瘍で入院．

現病歴：平成8年2月下旬より軟便，下痢が続くようになり近医を受診した．内服治療を行うも軽快せず，便潜血反応も陽性であったため，平成8年3月26日精査目的で当院を紹介され入院となった．

現症：身長156cm，体重42kg．貧血，黄疸はなく，表在リンパ節は触知しなかった．心肺に異常は認めず，腹部腫瘤も触れなかった．直腸診でも異常はなかった．

＜1998年3月11日受理＞別刷請求先：平田　静弘
〒808-0035　北九州市若松区白山1－8－3　北九州市立若松病院外科

入院時検査所見：Hb　10.4g/dl と軽度貧血があり TP 5.7g/dl，Alb 3.4g/dl と低値を示した以外は，特に異常を認めず，HTLV 抗体も陰性であった（**Table 1**）．胸部X線でも，縦隔リンパ節腫大などの異常所見はなかった．

注腸造影検査所見：S状結腸に約7cm にわたる全周性の狭窄を認め，一部に深い潰瘍を伴うも壁の伸展性は保たれており，典型的な apple-color sign の像ではなかった．直腸 Rs 部にも凹凸不整の粘膜の中に，浅い腫瘍が不規則に広がっていた（**Fig. 1**）．

大腸内視鏡検査所見：S状結腸病変部では潰瘍を有する全周性の狭窄がみられたが管腔の伸展性は保たれていた．腫瘍の口側に小さな潰瘍が散見されたが，易出血性のために口側への挿入は行われなかった．直腸

Table 1　Laboratory data on admission

WBC		5100/mm³	T-Bil	0.74mg/dl
	St	13.0%	D-Bil	0.23mg/dl
	Seg	62.0%	GOT	16IU/l
	Ly	23.0%	GPT	6IU/l
	Mon	2.0%	ALP	6.6KAU
			LDH	294IU/l
RBC		332×10⁴/mm³	CHE	0.50↓ΔPH
Hb		10.4g/dl	T-CHO	182mg/dl
Hct		31.8%	TG	58mg/dl
plt		21.2×10⁴/mm³		
			BUN	21.4mg/dl
TP		5.7↓g/dl	CRE	0.9mg/dl
ALB		3.4↓g/dl		
A/G		1.39↓	HTLV	(-)

Fig. 1 A barium enema examination reveals long stricture with ulceration of the sigmoid colon and relatively smooth concavity and many erosive lesions of the rectum.

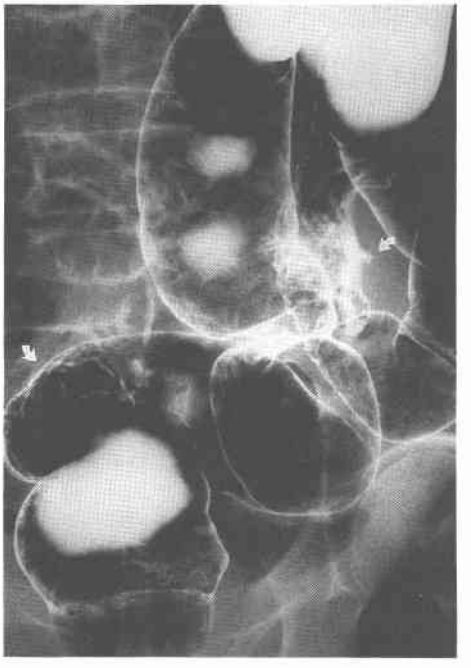

Rs部では浅い潰瘍が虫食い状に広がり，周囲粘膜にも多数のびらんを認めた．また，この部からの生検にて免疫組織学的染色であるUCHL1に陽性を呈し，T細胞リンパ腫と判明した．

腹部CT検査所見：肝，膵，腎，脾には異常は認められず，大動脈周囲リンパ節の腫大もなかった．

上部消化管検査所見：胃内視鏡検査および小腸造影検査で異常所見は認められなかった．

以上より大腸原発のT細胞性リンパ腫と診断され外科的切除を予定していたが，4月26日早朝より突然の腹痛，発熱を生じ，腹部全体に筋性防御が出現した．腹部単純X線にてfree airを認めたため，穿孔による急性汎発性腹膜炎と判断し，同日緊急手術を施行した．

手術所見：腹腔内は便汁の混ざった膿性腹水を多量に認め，S状結腸腫瘍部で穿孔していた．また，Bauhin弁より110cm口側の回腸に小指頭大の腫瘤を触知した．結腸傍リンパ節は腫大していたが，大動腹周囲リンパ節の腫大はなかった．肝臓，脾臓に異常はみられなかった．手術は直腸Rs部からS状結腸病変部までを切除し，口側を人工肛門とするHartmann法を行った後，回腸腫瘍部の小腸切除を行った．

切除標本肉眼所見：大腸切除標本では，Rsに大きさが6×2cm，S状結腸では6×4cmの低い周堤を伴う境界不明瞭な潰瘍があり，これら主病変以外にも小病変が5か所散在して認められた（**Fig. 2a**）．回腸病変は低い周堤を伴う潰瘍で，大きさは2×1cmであった（**Fig. 2b**）．

病理組織所見：大腸の多発病変部ではいずれも腫瘍細胞はびまん性に増殖し，腫瘍径の小さな部では粘膜下層まで，大きなものでは漿膜下層まで浸潤していた（**Fig. 3**）．またS状結腸穿孔部では潰瘍の一部が裂溝状に漿膜下へ達し穿孔を来していた．穿孔部以外の回腸でも腫瘍細胞のびまん性に増殖し，潰瘍の一部が漿膜下へ穿通していた（**Fig. 4**）．またリンパ節転移は結腸傍リンパ節で陽性であった．全体的に腫瘍細胞は小型で，核の大小不同や切れ込みなどの異型性がみられ（**Fig. 5**），免疫組織学的染色ではB cell系のモノクローナル抗体であるL26，MB-1には陰性で，T cell系のCD3，UCHL1に対し陽性を呈し，腫瘍細胞はT細胞由来と判定された．updated-kiel分類ではlow-grade，pleomorphic，small cell typeであった．

術後経過：術後2週間は順調に経過し，術後化学療法を予定していたが，術後3週目頃より血液の混じった水様便が持続するようになり，高カロリー輸液を行

Fig. 2 Resected specimens of the colon (a) and ileum (b) show multiple small and large ulcers measuring 3mm to 70mm.

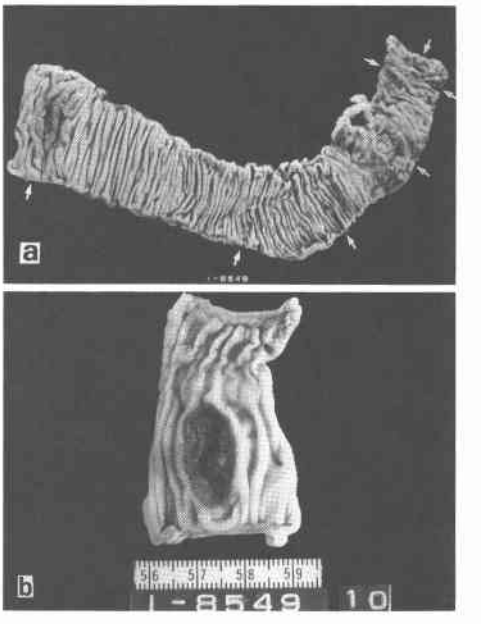

Fig. 3 Histological findings of the resected specimen. Section shows a diffuse proliferation of small atypical lymphoid cells involving the whole thickness of the sigmoid colon (H.E. ×15).



Fig. 4 Section shows penetrated annular ulcers of the ileum (H.E. ×17).

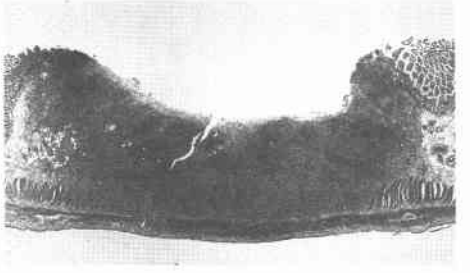

うも，貧血，低蛋白血症が徐々に進行し化学療法できずに，平成8年7月5日，術後71日目に死亡した．剖検は行っていない．

考　察

消化管原発の悪性リンパ腫は胃に多く見られ，大腸原発のものは10～15%と言われている[4)5)]．一方，大腸原発の悪性腫瘍の大部分は癌腫が占め，悪性リンパ腫は全体の0.4～0.65%にすぎず[1)6)7)]非常にまれである．また大腸に悪性リンパ腫がみられた場合，大腸原発であることは少なく，全身性のリンパ腫の一所見として腸管に病変を認めることが多い．両者の鑑別としてDawsonら[8)]の診断基準がよく用いられ，①表在リンパ節に腫大を認めない，②胸部X線上，縦隔リンパ節に腫大を認めない，③末梢血中の白血球数や分画に異常を認めない，④開腹時の肉眼所見で腸管病変が主体であり，リンパ節病変は所属リンパ節にのみ限局している，⑤肝臓および脾臓に腫瘍を認めない，の5条件を満たすものを消化管原発としている．本症例もこれらの5条件をすべて満たしており，大腸原発と考えた．

Fig. 5 Irregular-shaped nuclei and abundant cytoplasm of the atypical lymphocytes are seen(H. E. ×490).

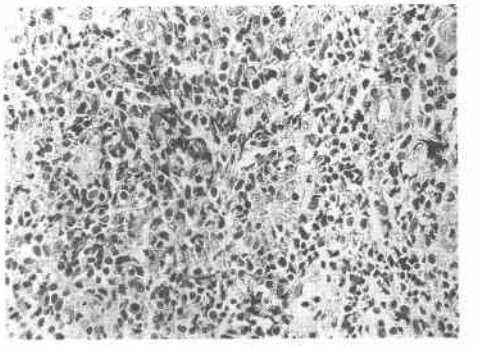

今回我々が検索しえた限りでは，大腸原発T細胞性リンパ腫は1981年以降本邦にて16例しか報告されておらず，本症例が17例目である[9)~21)] (**Table 2**)．その17例をみると，年齢や病変部位に関しては一定の傾向はなかったが，男女別では，男性が14例，女性が3例であり男性に多く，また同時性多発例が7例あり，3例は小腸に，1例は胃にも多発していた．さらに三浦ら[22)]の報告のように異時性に小腸，大腸に多発した症例もみられた．すなわち，悪性リンパ腫，特にT細胞性リンパ腫においては，小堀ら[23)]が述べているように，全身に存在しているリンパ組織すべてに悪性化のpotentialがあり，それらがある期間に，多中心性に発生している可能性を示していると考えられる．本症例でも切除標本で肉眼的に大腸に7病変，小腸に1病変と多発し，術後も粘液様の血便が持続し，蛋白の漏出のためと思われる低蛋白血症が進行したことから，剖検はできなかったが，残存腸管にも病変が多発していた可能性が十分推測された．一方，穿孔をきたした症例が本症例を含め3例みられている．本症例では病理学的検索により，S状結腸，回腸の2か所で穿通する深い裂溝が認められ，同部では間質反応に乏しく，T細胞性リンパ腫が急速な進行，増殖により穿孔をきたし易いことを示唆する所見と推察された．

予後に関しては，今回検討した17例において，8年9か月間再発生存中の症例と，治療後5年目に他病死(肝癌)した症例以外長期生存例はなく，6例は4か月以内に死亡している．大腸B細胞性悪性リンパ腫の5年生存率はJinnaiら[1)]が34.8%，岩下ら[18)]が41.6%と報告しているが，T細胞性リンパ腫の場合は極端に予後不良である．治療に関しても，手術，化学療法にて

Table 2 Reported cases of primary T-cell malignant lymphoma of the colon in Japan (1981～1997)

	Year/Author	Age/Sex	Chief complaint	Location	Multiple lesion	Perforation	Operation	Size (mm)	Macroscopic type	LSG classification	Outcome
1	1989/Aizawa	39/M	fever diarrhea	T	(+)	(-)	(+)	75	ulcerative	diffuse large	Autopsy case
2	1989/Tominaga	37/M	abd.distention BW loss	T	(-)	(-)	(-)	65	ulcerative	diffuse large	Autopsy case
3	1990/Aozawa	59/M	abd. pain	R	※	※	(+)	50	ulcerative	*pleomorphic large cell	2y8m(D)
4	1991/Yamamoto	77/M	fever abd. pain	S	(+) intestine	(+)	(+)	70	ulcerative	diffuse medium sized	17(D)
5	1991/Nagai	55/M	melena abd. pain	R	(+) intestine	(-)	(-)	※	ulcerative	diffuse medium sized	5y(D)**
6	1993/Takao	46/M	Lt. abd. tumor	T	(+)	(-)	(+)	80	polypoid	diffuse small	1y8m(A)
7	1994/Makino	63/F	unknown	C	※	※	(+)	110	※	diffuse mixed	3m(D)
8	1995/Nimura	72/M	abd. pain	S	(+)	(+)	(+)	70	ulcerative	*pleomorphic large	1y6m(A)
9	1995/Ohkuma	43/M	melena	T	(-)	(-)	(+)	70	ulcerative	diffuse large	※
10	1995/Iwashita	53/F	constipation anal bleeding	R	(-)	※	(+)	105	diffusely infiltrative	diffuse pleomorphic	2m(D)
11	1995/Iwashita	63/M	diarrhea fever abd. pain	T	(-)	※	(+)	130	polypoid(u)	diffuse pleomorphic	3m(D)
12	1995/Iwashita	55/M	fever abd. pain	S	(-)	※	(+)	65	ulcerative	diffuse medium sized	8y9m(A)
13	1995/Iwashita	37/M	abd.pain BW loss	T	(-)	※	(+)	60	ulcerative	diffuse pleomorphic	Autopsy case
14	1996/Kosizuka	84/F	fever abd. pain	A	(-)	(-)	(+)	55	polypoid	diffuse mixed	2y1m(D)
15	1996/Daiwan	56/M	abd. pain	D	(+) stomach	(-)	(-)	90	polypoid(u)	※	1y1m(A)
16	1997/Furubayashi	76/M	abd. pain	A	(-)	(-)	(+)	90	polypoid(u)	diffuse medium sized	4m(D)
17	1997/Our case	89/M	melena diarrhea	S	(+) intestine	(+)	(+)	60	ulcerative	diffuse small	71d(D)

※ : unknown, * : UPDATED-KIEL classification, ** : Dead for other disease, LSG : Lymphoma-leukemia Study Group
(u) : with ulceration, C : Cecum, A : Ascending, T : Transverse, D : Descending, S : Sigmoid, R : Rectum

寛解が得られたにしても[16)20)]，本疾患が同時性および異時性に多中心性に発生する可能性も含めて，早期に再発，転移することを念頭に置き，診療に当たる必要がある．今回は，自験例を含め17例の報告例で検討したが，今後 T 細胞性リンパ腫の症例が集積され，さらなる臨床病理学的検討が行われることが期待される．

文　献

1) Jinnai D, Izawa Z, Watanuki T : Malignant lymphoma of the large intestine-Operative result in Japan. Jpn J Surg 13 : 331—336, 1983
2) 尾崎美智子，稲月　明，福岡　保ほか：胃原発 T 細胞悪性リンパ腫の 1 例．日消病会誌　93 : 470—474, 1996
3) Shepherd NA Hall PA, Coates PJ et al : A histopathological and immunohistochemical analysis of 45 cases with clinicopathological correlations. Histopathology 12 : 232—252, 1988

4) Freeman C, Berg JW,Cutler SJ et al: Occurence and prognosis of extra-nodal lymphoma. Cancer 29：252—260, 1972
5) 中村敬夫, 田中貞夫, 佐藤栄一ほか：胃腸管悪性リンパ腫の病理組織学的検討. 癌の臨 28：301—306, 1982
6) 太田博俊, 西 満正, 上野雅資ほか：腸管悪性リンパ腫の診断と治療. 消外 16：1419—1428, 1993
7) 太田博俊, 高木國夫, 西 満正ほか：腸管悪性リンパ腫の治療と予後. 胃と腸 24：529—538, 1989
8) Dawson IMP, Cornes JS, Morsou BC et al: Primary malignant lymphoid tumours of the intestinal tract: Report of 37 cases with a study of factors influencing prognosis. Br J Surg 49：80—89, 1961
9) 藍澤 修, 岡崎悦夫, 山本睦生ほか：潰瘍性大腸炎に合併した大腸悪性リンパ腫の1例. 胃と腸 24：561—565, 1989
10) 富永雅也, 淵上忠彦, 岩下明徳ほか：大腸原発悪性リンパ腫を併発した潰瘍性大腸炎の1例. 胃と腸 24：553—560, 1989
11) Aozawa K, Ohsawa M, Soma T et al: Malignant lymphoma of the rectum. Jpn J Clin Oncol 20：380—386, 1990
12) Yamamoto K, Shiraishi T, Ajiki T et al: A case of intestinal T-cell lymphoma with repeated episodes of perferation. Gastroenterol Jpn 26：649—653, 1991
13) Nagai T, Koyama R, Sasagawa Y et al: Diffuse infiltrating T-cell lymphoma of the Colon Associated with polyclonal hypergammaglobulinemia and Hepatocellular carcinoma: Report of a case. Jpn J Med 30：57—63, 1991
14) 高尾雄二郎, 平田一郎, 島本史夫ほか：眼瞼腫瘤を契機に発見された大腸T細胞性悪性リンパ腫の1例. Gastroenterol Endosc 35：2701—2705, 1993
15) 牧野正人, 大谷真二, 白井博之ほか：大腸悪性リンパ腫症例の検討—核DNA量分析およびAgNORs個数の予後因子としての意義. 癌の臨 40：1601—1605, 1994
16) 二村浩史, 羽生信義, 青木照明ほか：S状結腸原発T細胞性悪性リンパ腫の穿孔の1例. 日消外会誌 28：2220—2224, 1995
17) 大隈隆太郎, 福本広文, 伊藤祐一ほか：横行結腸T細胞性悪性リンパ腫の1例. 胃と腸 30：940—944, 1995
18) 岩下明徳, 竹下盛重, 竹村 聡ほか：原発性悪性リンパ腫の臨床病理学的検索. 胃と腸 30：869—886, 1995
19) 腰塚浩三, 西田広一郎, 武藤俊治ほか：原発性上行結腸T細胞性悪性リンパ腫の1切除例. 日消外会誌 29：775—779, 1996
20) 大湾朝二, 島尻博人, 宮平守博ほか：胃・大腸T細胞性悪性リンパ腫の1例. 沖縄医会誌 34：12—15, 1996
21) 古林孝保, 姫野誠一, 長沢 豊ほか：大腸原発T細胞性悪性リンパ腫の1例. 日消病会誌 94：278—283, 1997
22) 三浦光一, 大沢佳之, 鈴木俊夫ほか：異時性に多発した小腸原発T細胞性悪性リンパ腫の1例. Gastrenterol Endosc 38：1180—1185, 1996
23) 小堀鴎一郎, 島津久明, 保坂茂文ほか：悪性リンパ腫の異時性重複発生—胃とその他の部位における発生からの考察. 医のあゆみ 114：441—443, 1981

Multiple Primary T-cell Lymphoma of the Colon and Ileum —Report of a Case—

Shizuhiro Hirata, Hideki Kishikawa, Kazumitsu Nagafuchi, Toru Yamasaki and Hirotoshi Yonemasu*
Department of Surgery, Wakamatsu City Hospital
*Second Department of Pathology, Kyushu University Faculty of Medicine

We report a case of multiple T-cell malignant lymphoma of the colon, and discuss this case in relation to the literature. An 89-year-old male was hospitalized with complaint of diarrhea. Barium enema and colonoscopy showed multiple ulcers of the rectum and sigmoid colon. Immunohistochemical stainings of biopsy specimens revealed T-cell malignant lymphoma. Emergency operation was performed because of perforation of the sigmoid tumor. Resected specimen contained multiple ulcers of the colon and ileum. After the operation, the patient suffered from intractable, bloody and watery diarrhea. Anemia and hypoproteinemia could not be controlled and he died 71 days later. We speculate that remnant tumor might have existed. T-cell lymphoma of the colon is very rare, and only 16 cases have been reported in Japan. Its prognosis is much worse than that of of B-cell origin.

Reprint requests: Shizuhiro Hirata Department of Surgery, Wakamatsu City Hospital
1-8-3 Hakusan, Wakamatsu-ku, Kitakyusyu 808-0035 JAPAN