日消外会誌　31（8）：1916～1920，1998年

臨床経験

遊離空腸胃管縫合不全に対して皮膚管で再建した胸部食道癌術後の異時性下咽頭癌の1例

神戸大学医学部第1外科
中村　吉貴　浜辺　豊　生田　肇　成田　晃一
白石　勉　宇佐美　真　山本　正博　黒田　嘉和

症例は62歳の男性．1990年4月，胸部食道癌で右開胸胸部食道全摘，胃管による胸骨後経路再建術を施行した．1995年7月下旬より呼吸苦が出現し当科緊急入院となった．精査にて下咽頭右披裂部の高分化型扁平上皮癌と診断し，同年11月，下咽頭喉頭頸部食道全摘，両側頸部郭清術を施行した．再建は遊離空腸を中咽頭と胃管の間に間置したが遊離空腸胃管吻合部の縫合不全を発症し保存的には閉鎖しないため，1995年12月11日，皮膚管で再建した．DP皮弁（胸三角皮弁）を作成し表皮面を内腔とする筒状の皮膚管を形成し空腸，胃管と吻合した．その後，鎖骨，肋骨切除部の骨髄炎が遷延し3回にわたり腐骨切除術を施行，また，1996年11月，皮膚管皮膚瘻を発症し，局麻下瘻孔閉鎖術を施行した．1997年3月中旬より皮膚管胃管吻合部の狭窄を認め，四月中旬，狭窄部切除再吻合術を施行した．5月中旬退院し，外来にて経過観察中である．

Key words: metachronous primary hypophalyngeal cancer, free jejunal graft, deltopectral flap

はじめに

食道癌との重複癌は頭頸部および胃に多く，その外科治療は困難となるが，今回，我々は胸部食道癌術後5年目に発症した異時性の下咽頭癌に対し，下咽頭喉頭頸部食道全摘，両側頸部郭清術，遊離空腸による再建を行い，術後に遊離空腸胃管吻合部の縫合不全を合併したため，皮膚管で再建した症例を経験したので術式を中心に文献的考察を加えて報告する．

症　例

患者：62歳，男性

主訴：呼吸困難

家族歴：特記すべきことなし．

既往歴：戦争中被爆により両羞明，左上肢萎縮あり．

現病歴および手術経過：経過の概要を**Table 1**に示した．

① 1990年4月，胸部食道癌で右開胸胸部食道全摘，胃管による胸骨後経路再建術を施行した．

手術所見：Im, O-I pl型，2.8×2.7cm, sm, n_3(＋), por, Stage IV, R_2, C_1．術後T字型照射57.6Gyおよび UFT 300mg/日投与を行った．吻合部の狭窄症状の他は再発の徴候もなく順調に経過していたが，1995年7月下旬より呼吸苦が出現し，次第に増強するため当科に緊急入院となった．喉頭鏡検査にて下咽頭右披裂部に腫瘍を認め生検で高分化型扁平上皮癌と診断した（**Fig. 1a, b**）．呼吸困難は腫瘍の浸潤による両側反回神経麻痺により声帯が閉鎖したためと考えられ，胸部食道癌術後5年目に重複した下咽頭癌と診断した．

② 1995年11月，耳鼻科と共同で下咽頭喉頭頸部食道全摘，両側頸部郭清術，中咽頭と胃管の間に遊離空腸

Table 1　Operations

① April 1990	thoracic esophagectomy for esophageal cancer
② Nov. 1995	radical neck dissection for hypopharyngeal cancer
③ Dec. 1995	reconstruction using the skin tube
④ Jan. 1996	closure of the opening of the DPflap
⑤ July 1996	sequestration and curratage (1st.)
Oct. 1996	sequestration and curratage (2nd.)
Dec. 1996	sequestration and curratage (3rd.)
	closure of the skin tube-cutaneous fistula (1st.)
Feb. 1997	closure of the skin tube-cutaneous fistuda (2nd.)
⑥ April 1997	reanastomosis of the skin tube-gastric tube stenosis

＜1998年4月22日受理＞別刷請求先：中村　吉貴
〒650-0017　神戸市中央区楠町7－5－2　神戸大学医学部第1外科

Fig. 1 a : Pharyngograph shows a filling defect of the hypopharynx, 5.0cm in length. b : Neck plain CT shows the soft tissue density mass behaind the rt. piriform recess.

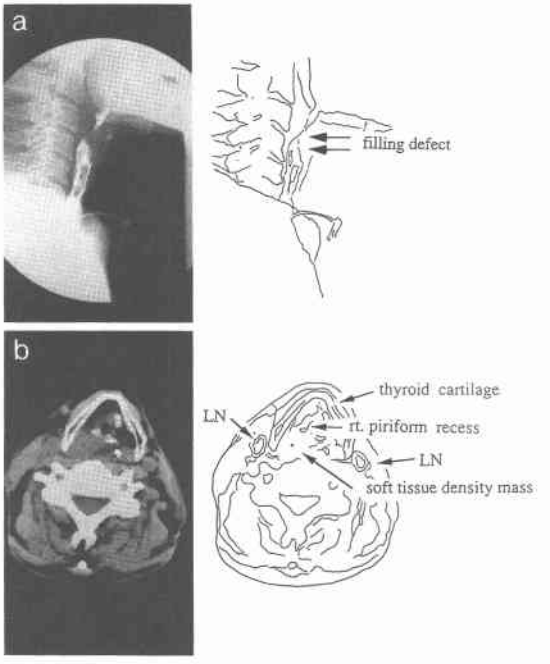

Fig. 2 The resected specimen of the hypopharynx (posterior to anterior view) shows type Ic hypopharyngeal cancer, 50×12mm in size.

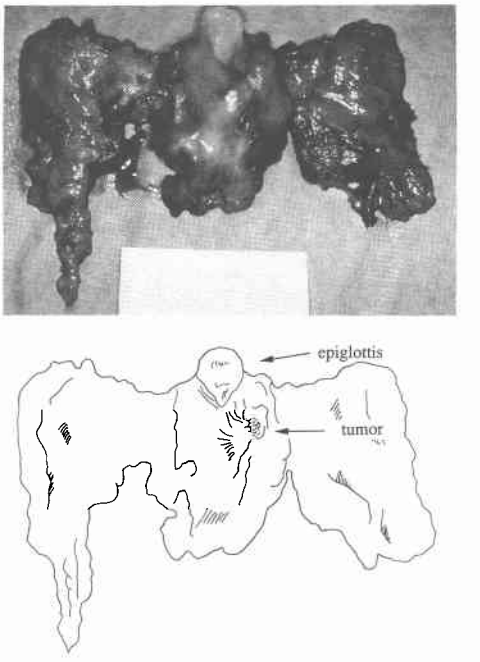

間置術を施行した．

手術所見：5.0×1.2cm，梨状陥凹型，Ic 型，T_3，N_2，M_0，stage IV (**Fig. 2**)．遊離空腸は上腸間膜動静脈第2分枝を茎とする空腸を採取し動静脈を顕微鏡下にそれぞれ左顔面動脈，左外頸静脈と端々吻合し直ちに咽頭空腸および空腸胃吻合を行った (**Fig. 3**)．また，気管は第2，3気管輪で切断し胸骨柄より約2cm口側で皮膚と気管輪断端を1層に縫合し永久気管口を造設した．術後第11病日に遊離空腸胃管吻合部の縫合不全を発症したため，絶食，高カロリー輸液，局所の減圧などにて保存的に約2か月間治療したが自然閉鎖しなかった．そのため，臓器による再建を考慮した．当初，遊離空腸断端，胃管断端をいったん閉鎖し，創の安定化を図ってから遊離結腸による再建を考慮したが，感染創であるため血管吻合を要する消化管での再建をさけ，手技的にも比較的簡便な皮膚管による再建を行うことになった．

③ 1995年12月11日，まず，左第3肋間前肋間穿通枝を茎とする胸三角皮弁（deltopectral flap，以下，DP皮弁と略記）の表皮面を内腔とする筒状の皮膚管を形成した (**Fig. 4a, b**)．次に左第1，第2肋骨および胸骨の部分切除により，胃管の吻合部を露出し (**Fig. 4a**)，瘢痕組織で占められている部位より，色調が良好な粘膜の部位まで切除した．皮膚管上端と遊離空腸を2層に端々吻合し，また胃管とは皮膚管の raw surface に2層に側端吻合した．なお，皮膚管下端は開放のまま人工唾液瘻とした (**Fig. 4c**)．骨欠損部および皮膚管を被覆するため DP 皮弁下方に胸肩峰動静脈を茎とする大胸筋皮弁（pectralis major-myocutaneous flap：図では PM-MC 皮弁と略記）を作成した (**Fig. 4d**)．さらに大胸筋皮弁作成部の皮膚欠損部は大腿部より採皮し分層植皮した．

④ 1996年1月，縫合不全のないことを確認し人工唾液瘻を縫合閉鎖した．術後2か月目の透視では縫合不全なく経口摂取良好で，皮膚管の狭窄は認めていない (**Fig. 5**)．その後，鎖骨，肋骨切除部の骨髄炎が遷延した．

⑤ 1996年7月，10月，12月に腐骨切除術を施行，また同年11月皮膚管皮膚瘻が発症し (**Fig. 6a**)，2回にわたり，局麻下瘻孔閉鎖術を施行した．1997年3月中旬より経口摂取不能となり，透視にて皮膚管胃管吻合部の狭窄を認めた (**Fig. 6b**)．

⑥ 1997年4月中旬，狭窄部切除再吻合術を施行した．術後透視では通過良好で (**Fig. 6c**)，5月17日退院

Fig. 3 Operative findings: the microvascular anastmosis is made, the donor artery is the lt. facial and the donor vein is the lt. external jugular.

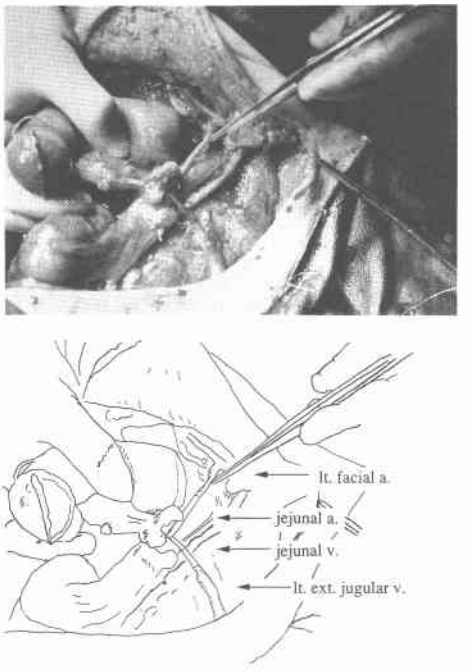

Fig. 4 The schema of reconstruction using DP flap.
a) Incision: ▒ The lt. clavicle, the 1st and 2nd lt. ribs and the sternum are partially resected. b) Tubing of DP flap: Skin surface inside and raw surface outside. c) Reconstruction: The gastric tube is sutured side-to-end to the skin tube and the saliva drains on the chest wall from the open end. d) The resected part of the bones, the skin tube and the pectral donor wound are covered with PM-MC flap.

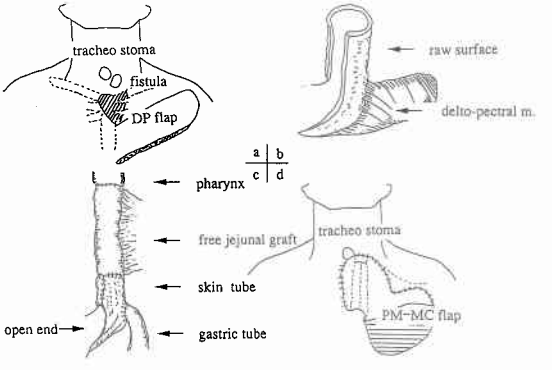

し以後，外来にて経過観察中である．

考　察

食道癌との重複癌は頭頸部癌および胃癌が多数を占めるが[1]，特に食道癌術後に異時性重複癌として発症した場合に胃癌症例では癌腫の部分切除あるいは胃管の摘出など，また頭頸部癌症例では咽頭頸部食道切除および再建などと，術式は極めて複雑となる．本症例のように胸部食道癌術後の異時性下咽頭癌に対する下咽頭喉頭頸部食道全摘，両側頸部郭清術施行後の再建方法[2]として，従来より大きく分けて筋皮弁法と消化管法の2通りが挙げられる．筋皮弁による再建は侵襲が少なく手技が比較的簡便であるが，術後狭窄や瘻孔を発症しやすい欠点があり，一方，消化管による再建は生理的で術後狭窄や瘻孔の発症は少ないが腸管を間置するために微小血管吻合を必要とする場合も多い．本例においても咽頭頸部食道の再建には血管吻合を付加した遊離空腸による再建術を施行したが，術後第11病日に遊離空腸胃管吻合部の縫合不全を発症した．胃管口側断端は胸骨直下にあり骨髄炎併発をさけるため胸骨切除を行わず可及的に胃管断端を露出したため血流の良好な胃管断端を吻合に供することができなかったことが縫合不全の一因ではないかと考えている．

食道再建術後の縫合不全の一般的な治療には高カロリー栄養および再建臓器内の減圧などの保存的な方法が施行されるが，瘻孔が2か月以上経過しても自然閉鎖の傾向を示さない場合には，吻合部を切除し再吻合するか，距離の長い場合には臓器による再建を考慮しなければならない[3)4)]．本症例のような縫合不全の範囲の再建方法として筋皮弁による補填術[5)~7)]，遊離空腸パッチによる補填術[8)]，皮膚管による再建術[9)]，遊離空腸結腸間置術[10)11)]，ルート変更術などが考えられるが，本症例は縫合不全による感染を伴っているため，血管吻合を要する消化管による再建を避け，侵襲が少なく手技の比較的簡便な皮膚管による再建を選択した．

皮膚管による再建は1886年 Mikulicz が食道瘻孔閉鎖および食道再建を試みたのが最初で，現在までに多くの報告がある．DP 皮弁を筒状に縫合して皮膚管を作成する方法は1965年 Bakamjan[12)]により発表された方法で喉頭癌根治手術後の咽頭食道再建に用いられている．内胸動静脈の皮膚穿通枝を含んでいるため肩までの長い皮弁の作成も可能であり，1期目の手術で病巣切除と皮膚管の作成および口側，肛門側の吻合を行い，皮膚管下端は開放のまま人工唾液瘻とし，5，6週後の2期目の手術で人工唾液瘻閉鎖と皮弁の切断を行う2期分割法である．本症例では術後1か月後に人工唾液瘻閉鎖を行い皮弁の切断は行っていない．DP

Fig. 5 Post operative radiograph performed two months after operation shows no anastomotic leakage or stenosis of DP flap.

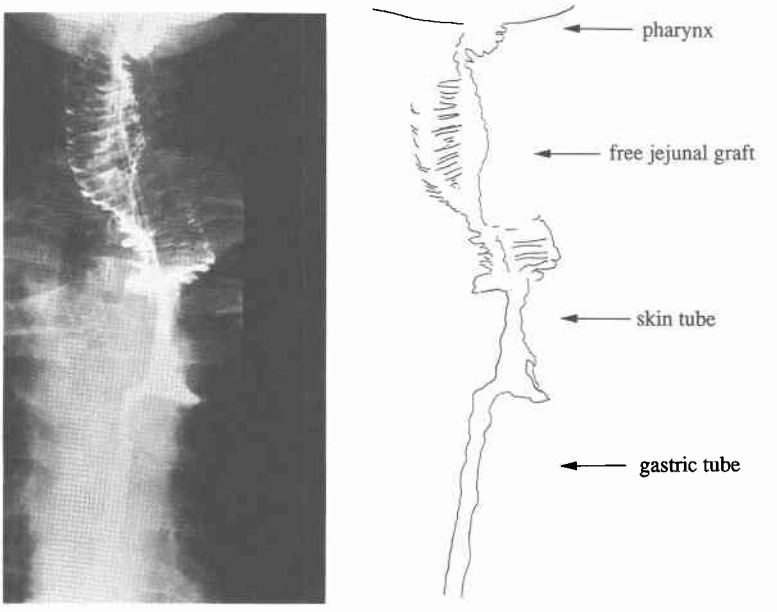

Fig. 6 a : Radiograph shows a DP flap-cutaneous fistula. b : Radiograph shows the complete stenosis between the skin tube and the gastric tube. c : Post operative radiograph shows a good passage of the contrast material at the portion of the repaired anastomosis.

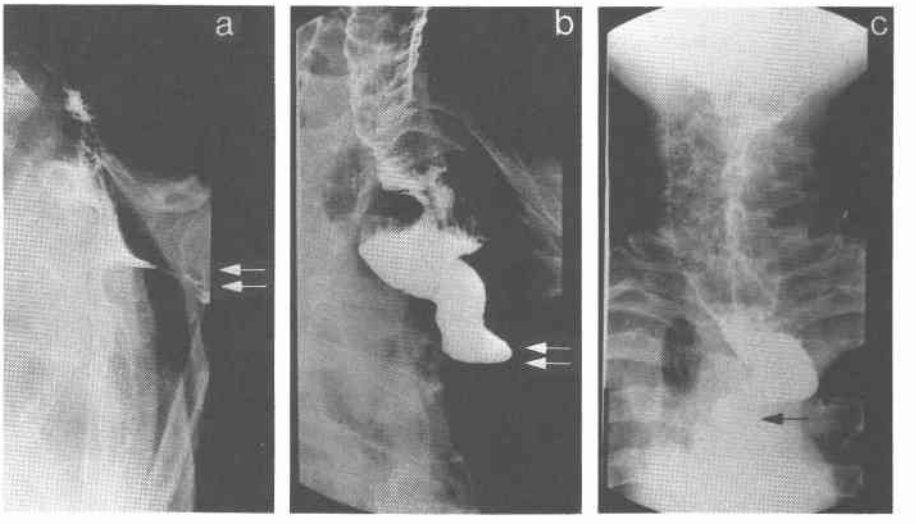

皮弁は後述する筋皮弁法による1期手術の発展により，従来に比べその適用が少なくなったとはいえ，咽頭頸部食道，口腔，眼窩，頬部，側頭部の再建など頭頸部の再建外科における代表的な手技である．また，本症例では胸骨，鎖骨，肋骨を一部切除したため，感染予防のため，DP 皮弁下方に大胸筋皮弁を作成しこれを被覆した．

大胸筋皮弁は1979年 Beak ら[13]，Ariyan[14]によって報告され，胸肩扇峰動静脈を栄養血管とする大胸筋を茎としてそれを覆う皮膚を島状に付着させたまま移動

させることにより頭頸部の欠損を1期的に修復する筋皮弁法であり，頭頸部領域手術後の大欠損を修復する方法として広く応用されている．

食道癌術後の治療成績の向上および高齢化による異時性重複癌の発症する症例が増加すると思われるが，このような重複癌に対して切除再建術を行った場合，縫合不全などの合併症の頻度は高くなると考えられ，特に縫合不全に対しては本例で示すように症例ごとに適切な術式を選択する必要がある．皮膚管再建の欠点である瘻孔は術後11か月目に，狭窄は術後15か月目に経験した．現在まで食道癌，下咽喉癌の再発兆候なく経過しているが，今後，皮膚管の再狭窄を発症する可能性も高い．その際はメタリックステントの留置や消化管による再建が必要になると考えている．

文　献

1) 生田　肇，浜辺　豊，斉藤洋一ほか：食道，他臓器重複症例の検討．癌の臨　42：509—514，1996
2) 野崎幹弘，佐々木健司，平山　峻ほか：癌治療と形成外科．外科診療　31：1588—1598，1989
3) 内田雄三，村上信一，野口　剛ほか：食道癌手術の術後管理と処置．日外会誌　97：449—454，1996
4) 斎藤洋一：消化器術後合併症対策マニュアル．金原出版，東京，1991，p13—33
5) 平井敏弘，山下義典，黒井勝昌ほか：大胸筋皮弁を用いた食道2次再建法の成績．手術　48：1877—1881，1994
6) 中村　譲，南　寛行，石川　啓ほか：食道癌術後縫合不全に対する大胸筋皮弁形成術．手術　47：129—132，1993
7) 中島龍夫，掛川輝夫，藤野豊美ほか：食道癌術後瘻孔に対する有茎皮弁を利用した再建術．手術　31：543—548，1977
8) 西川邦男，西岡信二，青地克也ほか：遊離空腸および遊離空腸片を用いた中咽頭—頚部食道の再建．形成外科　35：823—827，1992
9) 中谷親弘，田尻　孝，石川義照ほか：Deltopectral flap を用いた食道再建と食道瘻孔閉鎖について．手術　35：219—225，1981
10) 浜辺　豊，生田　肇，斉藤洋一ほか：胃切除後食道癌に対する有茎結腸による再建症例．手術　49：559—562，1995
11) Seiderberg B, Rosenak SS, Hurwtt ES et al: Immediate reconstruction of the cervical esophagus by a revascuralized isolated jejunal segments. Ann Surg 149：162—171，1959
12) Bakamjan VY: A two method for pharyngoesophageal reconstruction with a primary pectral skin flap. Plast Reconstr Surg 36：173—184，1965
13) Beak S, Biller H, Krespi Y et al: The pectralis major myocutaneous flap island flap for reconstruction of the head and neck. Head Neck Surg 1：293—300，1979
14) Ariyan S: The pectralis major myocutaneous flap; A versatile flap for reconstruction in the head and neck. Plast Reconstr Surg 63：73—81，1979

A Case of Metachronous Primary Hypopharyngeal Cancer, Following Resection of Intra-thoracic Esophageal Cancer, with Reconstruction using a Dertopectral Flap for the Anastomotic Leakage of the Jejuno-gastrostomy

Yoshiki Nakamura, Yutaka Hamabe, Hajime Ikuta, Koichi Narita, Tsutomu Shiraishi, Makoto Usami, Masahiro Yamamoto and Yoshikazu Kuroda

First Department of Surgery, Kobe University School of Medicine

A 62-year-old man was admitted to the hospital because of increasing dyspnea. In April 1990, he had undergone intra-thoracic esophagectomy using a gastric tube via the retrosternal route by right thoracotomy for intra-thoracic esophageal cancer. In July 1995 he suffered from worsenig dyspnea and was taken to the hospital. A hypopharyngeal tumor was found at the right piriform recess and a biopsy specimen of the laryngoscopic examination revealed well differentiated squamous cell carcinoma. He underwent a laryngo-pharyngoesophagectomy and radical neck dissection with reconstruction using a free jejunal graft. On the 11th postoperative day, an anastomotic leakage of the jejunogastrostomy occurred. resulting in no improvement in spite of conservertive treatment for two months. Therefore, on December 11, 1995 we repaired the portion of leakage placing a deltopectoral flap between the gastric tube and the jejunal graft. The postoperative course went well and radiography with water soluble contrast material performed two months after operation showed no anastomotic leakage or stenosis of the skin tube. After that, sequestration and curratage was performed three times for the chronic osteomyelitis and the repair of the skin tube-cutaneous fistula was performed twice. In March 1997 the steosis between the skin tube and the gastric tube occurred and reanastosis was performed in April. He discharged from the hospital in May in good condition.

Reprint requests: Yoshiki Nakamura First Department of Surgery, Kobe University School of Medicine
7-5-2 Kusunoki-cho, Chuo-ku, Kobe, 650-0017 JAPAN