日消外会誌　31（10）：2046～2054，1998年

胃腺扁平上皮癌の臨床的特徴と免疫組織化学的検討
―癌細胞増殖活性（PCNA），アポトーシス，p53変異，CD44，および腫瘍内血管数（CD34）の比較検討―

大阪医科大学一般・消化器外科
仁木　正己　　磯崎　博司　　藤井　敬三　　野村　栄治
馬渕　秀明　　中村　素行　　西口　完二　　谷川　允彦

胃腺扁平上皮癌（以下，本症）の特徴を検索する目的で，本症を対象として一般型進行胃癌症例（以下，一般型）と比較検討した．まず両者を臨床的に比較し，PCNA，Apoptotic cell，p53，CD44，CD34の発現状態を免疫組織化学的に検討した．臨床的に本症では肝転移率が高く，Stageの高い症例の多いことが特徴であり，その予後は一般型に比べて有意に不良であった．本症のPCNA陽性細胞率は一般型に比べて有意に高値であり，Apoptotic Indexは一般型より有意に低率であった．p53，CD44発現陽性率は本症ではいずれも一般型に比べて有意に高率であり，発現陽性例では両癌成分ともに同等に発現していた．さらに，腫瘍内血管密度の検索では，本症は一般型に比べて有意に高値であった．今回の検討から，本症は増殖活性が高く，p53などの遺伝子異常が蓄積され，アポトーシス活性が低く，進展過程で豊富な新生血管が生じて癌細胞が転移しやすい状況を形成している可能性が示唆された．

Key words: gastric adenosquamous carcinoma, immunohistochemical staining, proliferating cell nuclear antigen, Apoptotic cell, Microvessel density

緒　言

胃癌取扱い規約[1]によると，胃癌はそのほとんどが腺癌であるため腺癌を一般型とし，その他を特殊型と規定している．一般型腺癌を亜分類するときは量的に優勢な組織像に従うとされているが，特殊型は必ずしも優勢な組織型に従わない．特に，腺扁平上皮癌では腺癌成分と扁平上皮癌成分とが1つの病巣内に共存している癌であり，少なくともその1/4が扁平上皮癌であることが必要とされている．本症の発生頻度は少なく，一般型腺癌に比べて予後不良であり[2)3)]，その発生に関しては諸説[4)~12)]があり一定の見解が得られていないのが現状である．

今日まで胃腺扁平上皮癌についての検討は臨床像および臨床病理像の特徴の面からのみ論じられてきたが[2)8)]，近年発癌における遺伝子異常や癌転移における分子機構が解明されるにしたがい，これら癌関連遺伝子や癌関連抗原の転移・予後への関与が検索されるようになってきた．このうち，proliferating cell nuclear antigen（PCNA）の陽性細胞率（labeling index；以下，LI）[13)]や，変異型p53蛋白の発現[14)]・腫瘍内微小血管数の多寡[15)]などが胃癌の独立した予後因子と考えられている．また，転移関連因子としてCD44が注目され[16)]，腫瘍の進展には細胞喪失機構としてのアポトーシスの関与が示唆されている[17)]．そこで，われわれは組織学的に腺扁平上皮癌と診断された切除胃癌を対象にして，これら癌関連遺伝子や癌関連抗原を免疫学的手法を用いて検索した．これらの結果を一般型腺癌と比較することにより，胃腺扁平上皮癌の生物学的特性について検討した．

対象および方法

1．対象

1978年から1997年3月までに当科で経験した胃腺扁平上皮癌（以下，本症）は13例であり，総合的進行程度およびその生存率を一般型胃癌と比較検討した．さらに，本症のうち切除標本の保存状態が良好であった11例を免疫組織化学的検討に供した．比較対照として，壁深達度に関して1：4で度数マッチングさせた組織

＜1998年6月10日受理＞別刷請求先：仁木　正己
〒569-8686　高槻市大学町2－7　大阪医科大学一般・消化器外科

Table 1 Comparison of background factors between gastric adenosquamous carcinoma and common type of gastric carcinoma

		Adenosquamous carcinoma (n=11) (%)	Common type (n=44) (%)	P value
Age (years, M±SD)		63.2±9.7	58.0±12.9	p=0.31
Macroscopic types	demarcated type	4(36.3)	19(36.4)	p=0.75
	infiltrating type	7(63.7)	25(63.6)	
Depth of Tumor invasion	t2	2(18.2)	8(18.2)	p=1.00
	t3	8(72.7)	32(72.7)	
	t4	1(0.1)	4(0.1)	
Lymphonode metastasis	n(+)	9(81.8)	30(68.2)	p=0.47
	n(−)	2(18.2)	14(31.8)	
Stage	I II	4(36.3)	9(20.5)	p=0.43
	III IV	7(63.7)	35(79.5)	

型が一般型の切除進行胃癌症例（以下，一般型）44例を用いた（**Table 1**）.

2．癌細胞増殖活性（PCNA），p53変異，接着分子CD44発現の検討

切除標本の10%ホルマリン固定パラフィン包埋ブロックより，腫瘤最大割面における4μm の薄切連続切片を作製し脱パラフィン後，PCNA, p53, CD44, CD34 は Labelled Streptavidin Biotin（以下，LSAB）法[18]で染色した．すなわち，0.3%H_2O_2加メタノールにて30分間内因性ペルオキシダーゼ阻止を行った後，ウシ血清アルブミンと5分間反応させ，1次抗体を4℃にて1晩反応させた．1次抗体としては癌細胞増殖活性の状態を抗 PCNA マウスモノクロナール抗体（DAKO 社，PC10），p53変異の発現状態を抗 p53モノクロナール抗体（TUNNER 社，CODE14001-N1），CD44の発現状態は抗 CD44マウスモノクロナール抗体（DAKO 社，M7082）を用いた．各1次抗体と反応させた後，ビオチン標識2次抗体を室温で30分間反応させた．さらにペルオキシダーゼ標識ストレプトアビジンにて10分間反応させた後，DAB-H_2O_2と反応させて発色し，核染色後，封入，検鏡した．なお，陽性対照については PCNA は S 期同調培養した胃癌株 KATO III を用い，P53蛋白の発現は胃癌細胞株 MKN28を用いた．さらに，CD44の発現は同一組織切片内の間質リンパ球を internal control として用いた．また，陰性対象についてはおのおのの1次抗体として PBS を用い，上記と同様の操作を行った．

3．腫瘍内血管数の測定

切除標本の10%ホルマリン固定パラフィン包埋ブロックより，腫瘤最大割面における4μm の薄切連続切片を作製し脱パラフィン後，LSAB 法[18]で染色した．方法は前述のごとく行い，1次抗体として抗 CD34モノクロナール抗体（QB-END/10；Novocastra Laboratory. Newcastle, United Kingdom）を用いた．なお，陽性対照については同一組織切片内の動脈血管内皮細胞とし，陰性対象については1次抗体として PBS を用い，上記と同様の操作を行った．

4．アポトーシスの検索

アポトーシス細胞の検索は ApopTag in situ detection kit（Oncor, Gaithersburg, MD）にて行った．すなわち，脱パラフィン後プロテイナーゼ K（20μg/ml in PBS，和光純薬）20分間室温にて蛋白消化を行った後，蒸留水水洗後3%H_2O_2を含むメタノール溶液にて内因性ペルオキシダーゼ反応を阻止した．緩衝液にて処理し，terminal deoxynucleotidyl transferase : TdT を加え37℃で60分間反応させた．Stop/wash buffer にて反応を停止させた後，anti-degoxigenin-peroxidase にて室温で30分間反応させ，さらに，diaminobenzide（DAKO A/S, Glostrup, Denmark）と反応させて染色した．Methyl green により対比染色を行い脱水後，封入した．なお，陽性対照は nicking DNA with DNAase I（0.7μg/ml ; Stratagene, Denmark）を用いて処理し，上記と同様の操作を行った．

4．判定方法

PCNA は細胞の核が茶褐色に染色されたものを陽性細胞とし，切片上最も陽性細胞の多い範囲で500個の

Fig. 1 Immunohistochemical staining of gastric adenosquamous carcinoma
(A) PCNA staining (×200), (B) p53 staining (×200), (C) CD44 staining (×200)

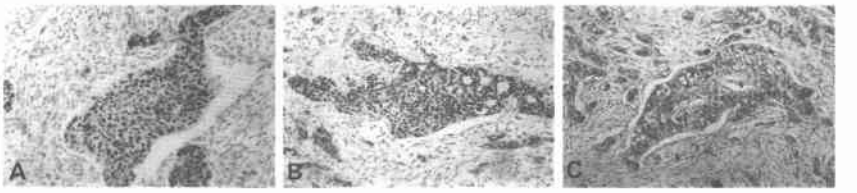

癌細胞を計測し，総細胞数に対する陽性細胞数の割合を%で表し，これをPCNA陽性細胞率（PCNA LI）とした（**Fig. 1A**）．p53は細胞の核が顆粒状・びまん性に染色されたものを陽性細胞と判定し，発現陽性細胞の全癌細胞に対する比率が10%以上のものを陽性例，10%未満を陰性例と判定した（**Fig. 1B**）．CD44は細胞膜が茶褐色に染色される癌細胞を陽性と判定し，発現陽性細胞の全癌細胞に対する比率が10%以上のものを陽性例，10%未満のものを陰性例とした（**Fig. 1C**）．CD34は腫瘍間質内に染色された微小血管数を高密度の部分を5か所選択して，200倍視野（0.74mm^2）で検鏡し測定し，その平均値を用いた（**Fig. 2A**）．さらに，アポトーシスの評価は細胞の核が染色され，かつ核凝縮などの組織学的特徴が確認される癌細胞をアポトーシス細胞と判定し，1,000個の癌細胞を計測した後，総細胞数に対する陽性細胞の割合を%で表示し，これをapoptotic index（AI）とした（**Fig. 2B**）．

数値はmean±standard deviation（SD）で示し，各群間の有意差の検定はWilcoxon検定を用いた．背景因子の検定にはChi-square testを用い，いずれも危険率5%未満を有意差ありとした．また，臨床病理学的用語は胃癌取扱い規約[1]に従った．

結　果

1）本症の臨床的特徴

組織型が一般型である胃癌（早期胃癌を含む）をその総合的進行程度に関して本症と比較すると，本症では手術時すでに肝転移・高度リンパ節転移・腹膜播種を伴っており，Stageの高い症例の多いことがその特徴であった（**Fig. 3**）．したがって，本症は一般的に比べて有意にその予後は不良であった（**Fig. 4**）．

さらに，本症と一般型を1：4で度数マッチングさせた場合でも脈管侵襲の程度には差はないものの，転移形式では本症は一般型に比べて肝転移の頻度が有意に高率であった（**Table 2**）．

Fig. 2 Immunohistochemical staining of gastric adenosquamous carcinoma
(A) CD34 staining (×200), (B) Apoptotic cell staining (×200)

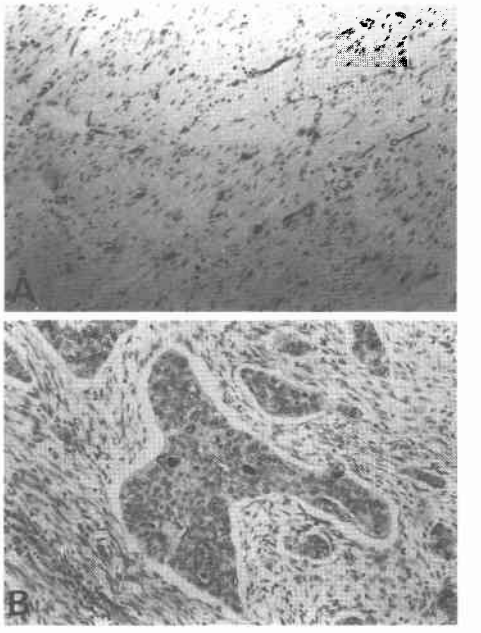

2）免疫組織化学的検討

a）PCNA陽性細胞率の比較

本症におけるPCNA陽性細胞は腺癌部分にも扁平上皮癌部分にも同等にみられ，測定した11例の結果では58.6%から80.2%の間に分布しており，いづれの症例も高い陽性細胞率が得られ，平均66.9±7.9であった．これに対して一般型は21.4%から85.6%までの間に幅広く分布し，平均47.5±15.6であった．このように本症のPCNA陽性細胞率は一般型に比して有意に高率であった（p=0.0008）（**Fig. 5**）．

b）癌細胞apoptotic index（A.I.）の比較

Fig. 3 Comparison of conclusive stage grouping between common type of gastric carcinoma and gastric adenosquamous carcinoma

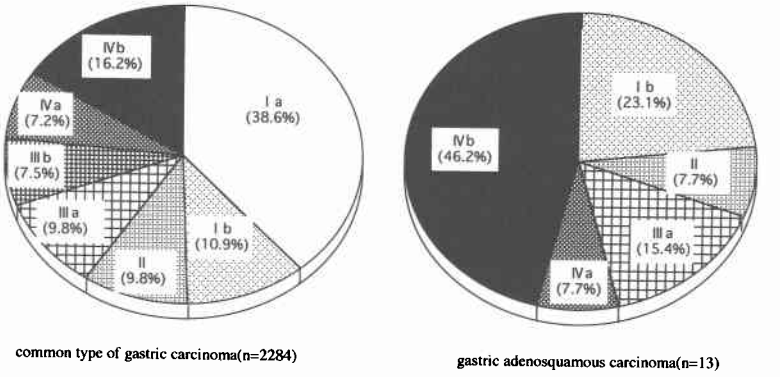

Fig. 4 Survival curves for patients with gastric carcinoma who had undergone resection. Survival of 13 patients who had gastric adenosquamous carcinoma was significantly shorter than that of 1301 patients with common type of advanced gastric carcinoma ($p<0.0002$ by generalized Wilcoxon test).

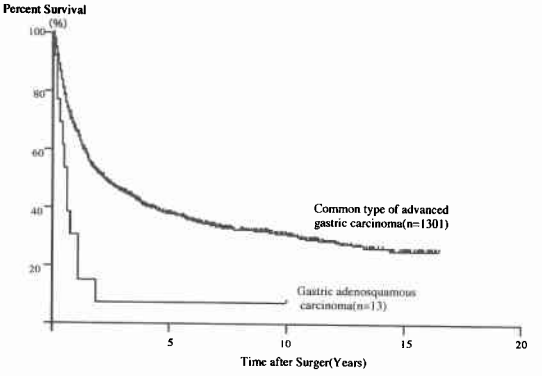

本症のA.I.は0.2から2.3の間に分布しており，その平均は1.0±0.6であった．一方，一般型は0.9から5.8の間に分布しており，その平均は3.4±1.5であり，本症のほうが有意に低率であった（$p<0.0001$）．また，アポトーシス細胞の分布は腺癌成分にも扁平上皮癌成分にもみられ，分布様式には差はなかった（**Fig. 6**）．

c）p53，CD44発現陽性率の比較

p53蛋白発現陽性率は本症では63.6%（7/11）であり，一般型の発現陽性率29.5%（13/44）に比べて有意に高率であった（$p<0.01$）．さらに，CD44発現陽性率に関しても本症は63.6%（7/11）であり，一般型の34.1%（15/44）に比べて有意に高率であった（$p<0.01$）．本症における発現陽性率はいずれも同率であったが，その内訳はp53蛋白・CD44蛋白ともに発現していた症例は11例中4例で，いずれかのみに発現がみられたものは3例であった．しかし，ここでの特徴はp53蛋白発現例，CD44発現陽性例では腺癌部分にも扁平上皮癌部分にも同等に発現しており，いずれか一方の組織型にのみ発現の見られた症例はなかったことである（**Fig. 7**）．

d）腫瘍内微小血管数の比較

抗CD34抗体による腫瘍内微小血管数の検索では，本症が202±25/0.74mm²であったのに比べて，一般型では142±37/0.74mm²であり，本症のほうが有意に高値であった（$p<0.01$）．特に，腫瘍の中心部では微小血管数の多寡に差はなかったが，腫瘍進展先進部において上記のごとく差がみられた（**Fig. 8**）．

考　察

本症の組織発生に関しては諸説があり，いまだに一定の見解が得られていないのが現状である．現在までに，1）異所性扁平上皮癌からの癌化説[4]，2）胃粘膜の扁平上皮化説[5)6)]，3）腺癌の扁平上皮化説[7)~9)]，4）未分化基底細胞が扁平上皮に分化し，さらに癌化したとする説[10)~12)]などが提唱されている．1)，2)に関しては異所性の扁平上皮や扁平上皮化生はきわめてまれで，胃粘膜扁平上皮巣が癌化した例，あるいは癌巣周囲に正常扁平上皮を認めた報告は少なく，わずかにAltshuler[4]が扁平上皮癌の周囲に正常扁平上皮を認めた1例があるに過ぎない．

胃の扁平上皮癌の報告は26例集計[19]されているが，そのうち1例の早期癌症例[20]には広範な異所性扁平上皮に囲まれる形で扁平上皮癌を認めており，胃の扁平

Table 2 Comparison of recurrence and vessel invasion between gastric adenosquamous carcinoma and common type of gastric carcinoma

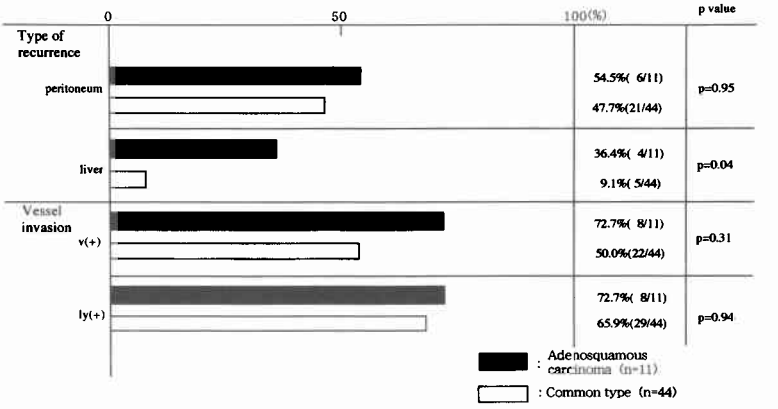

Fig. 5 Comparison of PCNA labeling index between gastric adenosquamous carcinoma and common type of gastric carcinoma

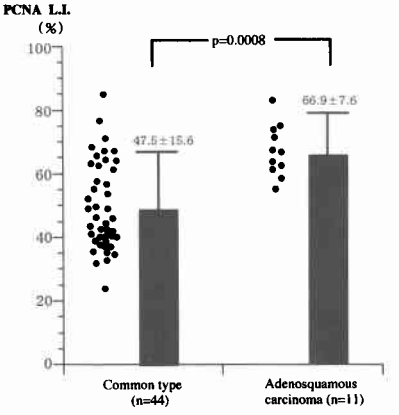

Fig. 6 Comparison of apoptotic index between gastric adenosquamous carcinoma and common type of gastric carcinoma

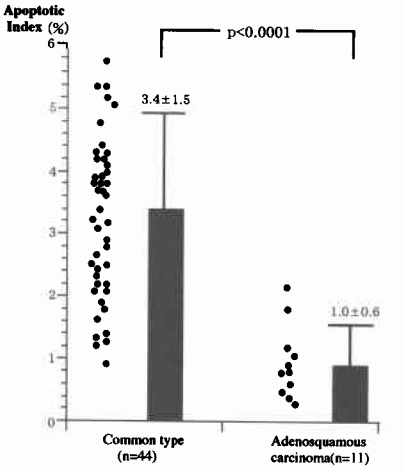

上皮癌に関しては異所性扁平上皮由来説が考えられる．しかし，本症のように腺癌成分の混在したものではこのような報告は見られず，発生に関しては異なった機序をとるものと推察される．

また，腺癌の扁平上皮化説を支持する報告[8)9)21)]が多くみられるが，この扁平上皮化生が腺癌のどの部位から生じてくるかについては検索されていない[22)]ことや，未分化型腺癌との共存例もみられることから全ての本症を腺癌の扁平上皮化生で説明するには困難である．

Nagel[10)], Strassmann[11)], Wood[12)]らは，胃の粘膜内に未分化基底細胞を考え，これが腺上皮にも扁平上皮にも成りうると想定し，これがなんらかの刺激によって癌化し本症が発生するとした．しかし，このような細胞が正常組織中にも存在するのであれば扁平上皮巣を生ずる機会が多くなるはずであり，その存在は疑問である[23)]．今回，著者らは本症の臨床的特徴とともに免疫組織化学的検索を行うことにより，本症の生物学的な特性について考察するとともに，その組織発生についても推察した．

癌細胞の特徴は無制限な増殖であり，癌の発育進展には癌細胞の増殖活性が重要な役割を果たしている．しかし，実際の癌の増殖態度は初期には対数増殖を示すが，次第に増殖速度が低下しほとんどプラトー(plateau)に達することが示されており[24)]，このような現象

Fig. 7 Comparison of p53 positive rate and CD44 positive rate between gastric adenosquamous carcinoma and common type of gastric carcinoma

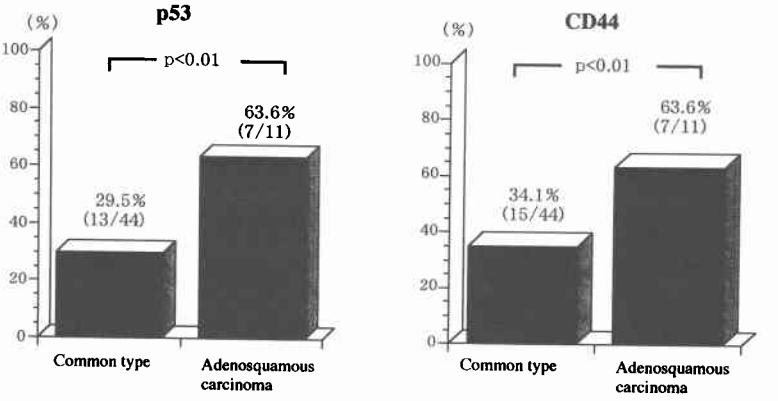

Fig. 8 Comparison of intratumoral microvessel counts between gastric adenosquamous carcinoma and common type of gastric carcinoma

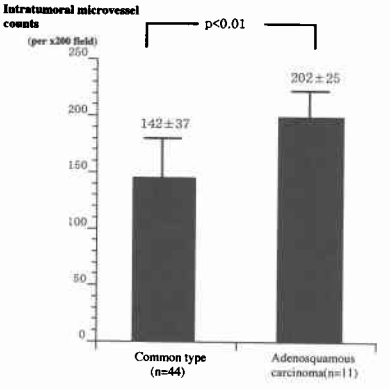

には癌の発育進展が癌細胞の増殖能のみではなく癌組織中の programmed cell death としてのアポトーシスが関与するものと考えられている[17]．このことから，本症の発育進展様式を細胞増殖活性（PCNA L.I.）とアポトーシスの面から検索した．PCNA は分子量33 Kd のポリペプチドよりなる非ヒストン酸性核蛋白であり，使用した PCNA 1 次抗体は固定方法により結果が異なることから，通常のホルマリン固定の場合，G1，S，G2期の細胞を認識すると考えられている[25]．したがって，PCNA 陽性細胞率は増殖能をもつ細胞の割合を示す growth fraction を大略的に表すものと考えることができる．また，アポトーシスの検索法には生化学的手法と形態学的手法があるが，アポトーシスの頻度が低い固形癌を取り扱う場合形態学的な組織化学的手法が有用であると考え，ApopTag in situ detection kit を用いて検索した．その結果，本症の PCNA 陽性細胞は腺癌部分にも扁平上皮癌部分にも同等にみられ，その陽性細胞率は58.6%から80.2%の間に分布しており，いずれの症例も高い陽性細胞率を示していた．これに対して一般型は21.4%から85.6%までの間に幅広く分布しており，進行胃癌であるからといってその増殖活性が必ずしも高値を示すものではなく，両者の比較でも本症の PCNA 陽性細胞率は一般型に比べて有意に高値であった．さらに，本症における A.I. は0.2から2.3の間に分布しておりアポトーシス細胞の出現頻度が0.9から5.8の間に分布する一般型に比較して有意に低いことが判明した．また，本症での PCNA 陽性細胞およびアポトーシス細胞の分布は腺癌成分にも扁平上皮癌成分にも同等にみられ，分布様式に差はないという特徴があった．このように，本症では一般型に比べて増殖活性が高く，アポトーシス活性が低いという結果が示された．このことは本症が rapid-growing であるため，発症時には大きな病巣であることが多く，病悩期間に関しても太田ら[2]が報告しているごとく本症では一般型（8cm 以上）と比較して余命が短いという臨床像とよく一致している．

また，アポトーシスには細胞周期依存性と非依存性に大別され[26]，前者では p53，Rb 遺伝子が中心的役割を果たし，後者では Fas 抗原などが関与していると報告されている[27]．著者らは本症のアポトーシスと細胞周期の関連を検討するために，その多くが p53遺伝子異常を示すと考えられている p53蛋白発現状態についても同時に検討した．その結果，p53変異蛋白の発現陽性率は本症では63.6%であり，一般型の29.5%に比べて有意に高率であった．これは本症におけるアポトー

シスが一般型腺癌に比べて高い頻度のp53変異に関連してその活性が低下している可能性が考えられ，PCNA陽性細胞率が高いことからも細胞周期に依存した発育形態を示しているものと推察された．

さらに，本症の予後は不良で脈管侵襲やリンパ節転移の頻度が高く[2)3)]，自験例でもリンパ節転移率は81.8%と高率でありそのうち4群リンパ節まで転移のあった症例が3例（27.2%）にみられた．また，肝転移についても高率で36.4%（4/11）であった．このような本症の生物学的特徴を癌関連抗原であるCD44の発現状態と腫瘍内微小血管数の多寡について検討した．CD44はヒアルロン酸，コラーゲン，フィブロネクチンなどをリガンドとし[28)]，生体における細胞—細胞外基質の相互作用に重要な役割を果たす細胞接着分子であり，ヒトではT細胞上に発現する分子として最初に報告された[29)]．CD44（standard form）は膜貫通型糖蛋白で[30)]，その機能としては細胞内へのシグナル伝達[31)]，T細胞の活性化[32)]，骨髄細胞の増殖分化作用[33)]など多岐にわたっている．また，癌転移との関連ではCD44 standard formを高度に発現するメラノーマは，肺転移が高度にみられ[34)]，CD44遺伝子により転移性が増強されると報告されている[35)]．さらに，胃癌に関しても肝転移とCD44との関連が報告[16)36)]されている．著者らの結果ではCD44発現陽性率は本症では63.6%であり，一般型の34.1%に比べて有意に高率であった．その特徴はp53の発現と同様にCD44発現陽性例では腺癌部分にも扁平上皮癌部分にも同等に発現し，一方の組織型にのみ発現のみられた症例はなかったことである．以上のごとく，本症は増殖活性が高く，p53などの遺伝子異常が蓄積されアポトーシスから回避することにより増殖速度が速く，CD44などの接着分子が高率に発現し癌細胞が転移しやすい状況を形成している可能性が示唆された．

一方，腫瘍血管の新生が腫瘍の増殖・転移の過程において重要な意義をもつことが明らかになり[37)]，種々の癌患者における予後因子として報告されている[38)39)]．胃癌においても血行性転移との関連が報告されているが[40)]，今回の腫瘍内微小血管数の検索には，CD34抗体を用いた．これは微小血管の同定には第Ⅷ因子関連抗原抗体（anti-vWFモノクロナール抗体）よりもCD34抗体のほうが特異性が高く，よりよい予後因子であると報告されている[40)]ためである．このようにして計測した腫瘍内微小血管数は，一般型の142±37/0.74mm^{2}に比べて本症では202±25/0.74mm^{2}と有意に高値であった．これは本症が癌進展の過程で腫瘍内に豊富な新生血管が生じてさらに転移しやすい状況を形成していることを示唆しており，このような特性を有している本症は一般型に比べて予後不良の疾患群であると考えることができる．さらに，本症の組織発生に関してはPCNA陽性細胞およびアポトーシス細胞の分布が腺癌成分にも扁平上皮癌成分にも同等にみられたこと，またp53変異とCD44の発現も腺癌部分にも扁平上皮癌部分にも同等に分布しており，一方の組織型にのみ発現していた症例はなかったことから，本症の発生原基が単一の腺上皮あるいは扁平上皮から分化した癌細胞ではなく，多分化能を有する未分化な上皮性癌細胞から発生した可能性が推察された．

文　献

1) 胃癌研究会編：胃癌取扱い規約．改訂第12版．金原出版，東京，1993
2) 太田博俊，豊田澄男，岡野光伸ほか：胃の腺扁平上皮癌．癌の臨　24：1287—1294，1978
3) Nakamura K, Ueyama T, Yao T et al: Pathology and prognosis of gastric carcinoma. Cancer 70：1030—1037，1992
4) Altshuler JH, Shaka JA: Squamous cell carcinoma of the stomach. Review of the literature and report of a case. Cancer 19：831—838，1966
5) Boswell JT, Halwig EB: Squamous cell carcinoma and adenoacanthoma of the stomach. Cancer 18：181—192，1965
6) Singer HA: Leukoplakia of the stomach. Arch Pathol 9：676—682，1930
7) Pasternack JG: Adenoacanthoma of the pylorus. Am J Pathol 11：541—550，1935
8) 山際裕史，吉村　平，富山浩基ほか：胃癌におけるSquamous Change．癌の臨　29：1721—1726，1983
9) 中村恭一：未分化型癌（胃型）と分化型癌（腸型）との臨床病理学的差異．中村恭一編．胃癌の構造．医学書院，東京，1982，p9—30
10) Nagel LR: Adenoacanthoma of the stomach. A.M.A. Arch Pathol 62：37—40，1956
11) Strassmann G: Adenoacanthoma of the stomach. Arch Pathol 41：213—219，1946
12) Wood DA: Adenoacanthoma of the pyloric end of the stomach. Arch Pathol 36：177—189，1943
13) Mori M, Kakeji Y, Adachi Y et al: The prognostic significance of proliferating cell nuclear antigen in clinical gastric cancer. Surgery 113：683—690，1993
14) Yokozaki H, Kuniyasu H, Kitada Y et al: p53

point mutations in primary human gastric carcinoma. J Cancer Res Clin Oncol **119**：67—70, 1992

15) Tanigawa N, Amaya M, Matsumura M et al: Association of tumor vasculature with tumour-progression and overall survival of patients with non-early gastric carcinomas. Br J Cancer **75**：566—571, 1997

16) 大山直雄：胃癌におけるCD44およびSialyl Le^{a}発現と肝転移に関する研究．大阪医大誌 **56**：45—61, 1997

17) 石田雅人, 井藤久雄, 川崎寛中：胃癌とアポトーシスの分子生物学．臨消内科 **12**：709—718, 1997

18) 渡辺慶一, 中根一穂編：酵素抗体法．改訂3版．学際企画, 東京, 1985, p37—120

19) 渡辺 章, 梅原松水, 梅原松臣ほか：脳転移を来した胃原発扁平上皮癌の1例．日消外会誌 **30**：1761—1765, 1997

20) 今治玲助, 石田数逸, 須田 学ほか：胃体部から底部を占める胃所性扁平上皮より発生したと考えられる胃原発扁平上皮癌の1例．日臨外医会誌 **55**：2837—2840, 1994

21) 安田有祐, 蓮見昭武, 大山晃弘ほか：胃腺扁平上皮癌の2例．癌の臨 **42**：545—549, 1996

22) 何 汝朝, 五十嵐健太郎, 畑耕治郎ほか：多彩な内視鏡像を呈した早期胃腺扁平上皮癌の1例．胃と腸 **31**：913—918, 1996

23) 北村成大：胃腺扁平上皮癌の臨床病理学的研究．順天堂医 **27**：316—329, 1981

24) Norton L, Simon R: Predicting course of Gompertzian Growth. Nature **264**：542—545, 1976

25) Landberg G, Roos G: Antibody to proliferating cell nuclear antigen as S-phase probe in flow cytometric cell cycle analysis. Cancer Res **151**：4570—4574, 1991

26) Clarke AR, Purdie CA, Harrison DJ et al: Tymocyte apoptosis induced by p53-dependent and independent pathway. Nature **362**：849—852, 1993

27) Itoh N, Yonehara S, Ishii A et al: The polypeptide encoded by the cDNA for human cell surface antigen Fas can mediate apoptosis. Cell **66**：233—243, 1991

28) Lesley J, Schulte R, Hyman R: Binding of hyaluronic acid to lymphoid cell lines is inhibited by monoclonal antibodies against Ppg.1. Exp Cell Res **187**：224—233, 1990

29) Dalchau R, Kirkley J, Fabre JW: Monoclonal antibody to a human brain-granulocyte-T lymphocyte antigen probably homologous to the W3/13 antigen of the rat. Eur J Immunol **10**：745—749, 1980

30) Goldstein LA, Zhou DFH, Picker LJ et al: A human lymphocyte homing rereptor, the hermes antigen, is related to cartlage proteoglycan core and ling proteins. Cell **56**：1063—1072, 1989

31) Koopman G, Kooyk Y, Graaf M et al: Triggering of the CD44 antigen on lymphocytes promotes T cell adhesion through the LFA-1 pathway. J Immunol **145**：3589—3593, 1990

32) Denning SM, Le PT, Singer KH et al: Antibodies against the CD44 p80 lymphocyte homing receptor molrcule augment human peripheral blood T cell activation. J Immunol **144**：7—15, 1990

33) Miyake K, Medina KL, Hayashi S et al: Monoclonal antibodies to Pgp-1/CD44 block lympho-hemopoiesis in long term bone marrow cultures. J Exp Med **171**：477—488, 1990

34) Birch M, Mitchell S, Hart IR: Isolation and characterization of human melanoma cell variants expressing high and low levels of CD44. Cancer Res **51**：6660—6667, 1991

35) Sy MS, Guo YJ, Stamenkovic I: Distinct effects of two CD44 isoforms on tumor growth on vivo. J Exp Med **174**：859—866, 1991

36) Yamaguchi A, Saito M, Iida A et al: Expression of CD44 variant exons 8-10 in gastric cancer. Jpn J Cancer Res **86**：1166—1171, 1995

37) Folkman J: Tumor angiogenesis. Adv Cancer Res **43**：175—203, 1985

38) Hollingsworth HC, Kohn EC, Steinberg SM: Tumor angiogenesis in advanced stage ovarian carcinoma. Am J Pathol **147**：33—41, 1995

39) Graham CH, Rivers J, Kerbel RS et al: Extent of vascularization as a prognostic indicator in thin (<0.76mm) malignant melanomas. Am J Pathol **145**：510—514, 1994

40) Tanigawa N, Amaya H, Matsumura M et al: Extent of tumor vascularization correlates with prognosis and hematogenous metastasis in gastric carcinomas. Cancer Res **56**：2671—2676, 1996

Clinical Characteristics and Immunohistochemical Examination of Gastric Adenosquamous Carcinoma —Expression of Proliferating Cell Nuclear Antigen (PCNA), Apoptotic Cell, p53, CD44 and Intratumoral Microvessel Density (CD34)—

Masami Niki, Hiroshi Isozaki, Keizo Fujii, Eiji Nomura, Hideaki Mabuchi, Motoyuki Nakamura, Kanji Nishiguchi and Nobuhiko Tanigawa
Department of General and Gastroenterological Surgery, Osaka Medical College

The aim of this study was to clarify the clinical and immunohistochemical characteristics of gastric adenosquamous (ad-sq) carcinoma. All patients in this study had undergone surgery at our hospital. We examined immunohistochemically the correlation between the 11 patients with ad-sq carcinoma and the 44 patients with the common type (common) of advanced gastric carcinoma. Expression of proliferating cell nuclear antigen (PCNA), p53 and CD44, and the apoptotic index were evaluated by immunohistochemical staining. Microvessel density was assessed by immunostaining for anti-CD34 antibody in the 5 most vascularized areas. The PCNA labeling index in the ad-sq carcinomas was significantly higher than that in the common carcinomas. The apoptotic index in the ad-sq carcinomas was significantly lower than that in the common carcinomas. The p53 positive rate in the ad-sq carcinomas was significantly higher than that in the common carcinomas. The CD44 positive rate in the ad-sq carcinomas was significantly higher than that in the common carcinomas. In the ad-sq carcinomas, expression of both p53 and CD44 in the adenocarcinoma areas was similar to that squamouscarcinoma areas in the neighboring. Intratumoral microvessel density assessed by anti-CD34 staining in the ad-sq carcinomas was significantly higher than that in the common carcinomas. From these findings taken together, it could be speculated in terms of biological background in the development of the ad-sq carcinomas that the squamous elements likely originated from one of the undifferentiated epithelial carcinomas having multipotency, not from a preexisting differentiated adenocarcinoma.

Reprint requests: Masami Niki Department of General and Gastroenterological Surgery, Osaka Medical College
2-7 Daigaku-cho, Takatsuki City, 569-8686 JAPAN