日消外会誌　31（10）：2080～2084，1998年

症例報告

食道憩室を伴った先天性食道左気管支瘻の１例

北里研究所メディカルセンター病院外科[1]，同　病理[2]，北里大学医学部外科[3]
鈴木哲太郎[1]　近藤　康史　立石　晋
田所　文彦　西　八嗣　八十川要平
本告　匡[2]　比企　能樹[3]　柿田　章

食道憩室を伴った先天性食道気管支瘻の１例を経験した．症例は53歳の男性で，人間ドックで上部消化管造影を行ったところ，食道憩室気管支瘻を認めた．これは，胸部中部食道左側に憩室を認め，憩室底より左肺下葉の気管支が造影されていた．食道内視鏡では，胸部食道に食道憩室があり底部に瘻孔開口部を認め，気管支鏡では，瘻管の開口部は確認できなかったが，食道内チューブより色素を注入し左 B^6付近からの色素の流出を認めた．

手術は食道憩室と瘻管の切除を行った．病理学的には，瘻管の内腔の大部分は重層扁平上皮で被われ平滑筋を伴い，辺縁の一部に多列線毛上皮が見られ，両者には移行像も認められた．

この疾患は本例を含め本邦では55例が報告されているが左気管支と交通する例は珍しく本例は８例めの報告である．

Key words：　congenital esophagobronchial fistula, esophageal diverticulum, adult

はじめに

先天性の食道気管支瘻はまれな疾患である．さらに食道憩室を伴うものは特にまれで，我々の調べえた範囲では本邦では今までに54例の報告が有るに過ぎない．そのほとんどが右肺との交通である．今回，我々は左肺と交通する食道憩室気管支瘻を経験したので若干の文献的考察を加えて報告する．

症　例

症例：53歳，男性

現病歴：以前より辛いものなど刺激物を摂取すると噎せる事があったが特に気にせず放置していた．平成８年11月７日，人間ドックで上部消化管造影施行したところ，嚥下したバリウムによって食道憩室と，これにつながる左気管支が造影されたため精査加療目的で当院紹介受診となった．

入院時現症：身長163.5cm，体重65.5kg．栄養状態良好で貧血，黄疸なし．その他の身体所見でも異常は認められなかった．

食道造影：胸部中部食道左側に食道憩室を認め，これより左肺気管支が造影された（**Fig. 1**）．

Fig. 1　Esophagography shows a diverticulum in the middle portion at left side and connected with the left bronchus.

＜1998年５月19日受理＞別刷請求先：鈴木哲太郎
〒364-0026　埼玉県北本市荒井６―100　北里研究所メディカルセンター病院外科

Fig. 2 Esophagofiberscop shows two openings of the fistula in the diverticulum.

食道内視鏡：切歯より約30cmの食道左壁やや後壁よりに食道憩室を認めた．その内部に瘻孔を2つ認め，深呼吸をさせると同部より空気の流入が認められた（**Fig. 2**）．

気管支鏡：左右主気管支には明かな変化は認められなかった．色素（インジゴ）を食道より注入し，左側臥位にすると左B^6と思われる分岐より色素が流れ出てきた．よって左B^6と食道との瘻管の存在が疑われた．

胸部CT：左S^6に部分的な無気肺を認め，気管分岐部のレベルで気管と食道との間に瘻管を認めた．

以上より左肺との食道憩室気管支瘻と診断した．今までは特に日常生活を営む上で不自由なことはなかったそうであるが，放置すれば将来，肺炎や肺化膿症などの重篤な肺疾患に罹患する可能性があるため手術の方針とした．

手術所見：左第5肋間後側方切開にて開胸した．胸部中部食道を露出したところ食道憩室を認めた．憩室周囲は軽度の癒着を認め，これを剝離した．憩室と左肺とは癒合しておりここに瘻管が存在していると考えられた．左肺自体には炎症などの異常所見は認められなかったので憩室と瘻管の切除のみを行った（**Fig. 3**）．

切除標本肉眼的所見：4.2cm×2.7cm大の組織．内腔は食道粘膜で覆われており，瘻孔と思われる開口部を認めた．

病理組織学的所見：食道憩室の内腔は，重層扁平上皮に覆われ，粘膜筋板，固有筋層も伴っていた．肺側断端近傍に瘻管と思われる部位が存在していた．その周囲には，リンパ球を中心とする小円形細胞浸潤を認め軽い炎症所見を呈していたが，瘢痕化や，繊維化を示すような強い炎症は認められなかった．また粘膜面は同一基底膜上に重層扁平上皮と多列線毛上皮を認め，その間には移行像を認め粘膜筋板を伴っていた（**Fig. 4**）．

Fig. 3 Operation findings
Esophageal diverticulum is recognized at middle esophagus and adhere left lung. It dissected easily.

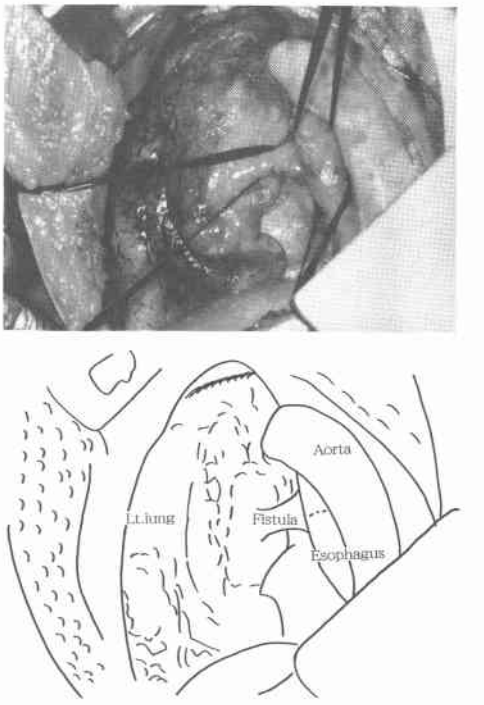

考　察

成人の食道気管支瘻には先天性と後天性がある．後天性には原因として外傷，悪性腫瘍，結核などの炎症，憩室炎などがあり，特に悪性腫瘍によるものは日常診療において比較的散見される．しかし，先天性となると大部分は食道閉鎖を伴っていることが多く，97%～99%は小児期に認められるので[1]，成人発症は比較的まれである．1965年Braimbridge[2]は自験例を含めた23例の成人発症の先天性食道気管支瘻を4つの型に分類し，これは現在でも広く用いられている（**Fig. 5**）．Braimbridgeの報告ではI型は0%，II型は56.5%，III型は26.1%，IV型は17.1%でありI型の報告はない．本邦では倉重ら[3]が48例について報告しているが，I

Fig. 4 Squamous epithelium and multi-layer ciliated epithelium stratified on basal membrane. A migration image was recognized between squamous epithelium and ciliated epithelium with muscularis mucosae.

Fig. 5 Classification of congenital oesophago-bronchial fistula without atresia of the oesophagus. (Braimbridge, 1965)
I : Wide necked diverticulum with inflammatory fistula at tip. II : Simple fistula. III : Fistula with cyst. IV : Fistula with sequestrated segment.

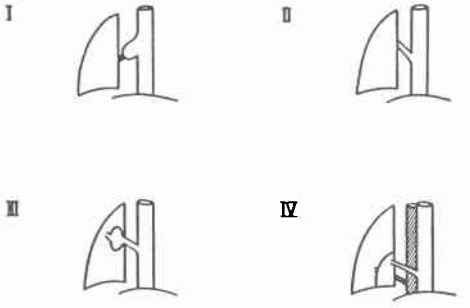

型が14.1%，II型が48.4%，III型が32.8%，IV型が4.7%とII型がもっとも多かった．

成人発症の場合それが先天性か，後天性かについては鑑別が困難な場合もある．Brunner[4]は食道気管支瘻が先天性であるための診断基準として，1) 瘻管の周囲及び食道周囲に炎症所見のないこと，2) 瘻管にリンパ節の癒着のないこと，3) 組織学的に，瘻管は正常食道粘膜を有し，かつ粘膜筋板を有していること，の3点を上げている．また別に唐沢ら[5]も診断基準として，1) 幼少時より，水分摂取の際，激しい咳嗽発作があり，肺炎をしばしば繰り返したことがある．思春期以降でもその症状が繰り返される．2) 手術時，瘻管周囲にリンパ節の癒着，あるいは炎症所見を認めず，瘻管の露出は極めて容易である．3) 病理組織学的には，瘻管は食道固有の粘膜上皮を有し，筋層を保有している．瘻管そのものには炎症所見がなく，あるいはあっても極めて軽度で，食道粘膜上皮から気管支粘膜上皮への移行像が認められる．4) Braimbridge のIV型に属するもの．このうち3)，4)は先天性であることの必要十分条件であるが，これらを欠く症例の場合には1)，2)の総合判断によらなければならないとしている．しかし，町田ら[6]，山本ら[7]は幼少時の症状を欠き，成人してからの発症の報告例も多く，Brimbridge IV 型は発生理由を異にする肺分画症であるため，同一に扱うべきでないとしている．

Table 1 (1) Positoin of esophagus diverticulum

Position	Case
Upper esophagus	0(0%)
Middle esophagus	43(78%)
Lower esophagus	8(15%)
Unkown	4(7%)

(2) Connecting site of the fistula to the lung

	right	left
Main bronchus	2	1
Intermediate bronchus	1	—
Upper lobe bronchus	1	—
Lower lobe bronchus	1	—
B^6	29	3
B^7	5	—
B^8	—	1
B^{10}	4	3
Unknown	1	—
Lower lobe (total)	39(71%)	7(12.7%)
Total	44(80%)	8(14.6%)
Unknown (RT. or Lt)	3(5.4%)	

以上より，先天性であるという判断は術中所見とその後の病理組織学的所見を総合的に判断するのが妥当と思われる．

自験例は食道気管支瘻に憩室を伴っており，Braimbridge の分類ではI型であった．術中所見では瘻管の周囲に軽度の癒着を認めてはいるが，容易に剝離され瘻管は露出できた．病理組織での所見は憩室，瘻管周囲には軽度の炎症所見を呈しているが，瘢痕化や繊維化を示すような強い炎症は認められなかった．また粘膜面は重層扁平上皮と多列線毛上皮を共に認め，更に両者の間には移行像を認め，粘膜筋板も伴っていた．よって先天性と判断した．

Table 2 8cases of left congenital esophagobronchial fistula with esophageal diverticulum in Japna.

Arthor	Date	Age	Sex	Duration	Position of diverticulum	Site of fistula	Operation
Ushijima[10]	1976	38	M	23Y	Lower	B 10	Lower lobectomy, fistulectomy, diverticul ectomy
Sawamura[11]	1977	40	M	1Y	Middle	B 6	Lower lobectomy, fistulectomy
Yanaginuma[12]	1984	67	F	1M	Lower	B 10	Fistulectomy, diverticu lectomy
Tujimoto[13]	1986	62	M	5Y	Middle	B 8	Decortication, fistulect omy, diverticulectomy
Sigesato[14]	1987	62	M	6Y	Lower	B 10	Partial lobectomy, fistulectomy, diverticul ectomy
Sai[15]	1989	59	F	2Y	Lower	B 6	Lower lobectomy, fistulectomy, diverticul ectomy
Simada[16]	1991	60	F	10Y	Middle	Left maine bronchus	Fistulectomy, diverticu lectomy
This case	1997	53	M	1M	Middle	B 6	Fistulectomy, diverticu lectomy

先天性食道憩室気管支瘻（Braimbridge 分類Ⅰ型）は本邦では比較的まれな疾患で，1967年に毛利ら[8]によって第1例が報告されて以来，我々の調べえた範囲では現在までに54例が報告されている．そこで自験例を加えた55例について考察する．

男性26例，女性29例で性差は認められなかった．年齢は26歳から72歳までで平均51.7歳であった．食道側の憩室の存在部位，瘻管の交通部位は表の通りであった（**Table 1**）．

これより食道憩室はほとんどが中部食道に認められ，瘻管は右肺，下葉，B[6]優位で認められた．自験例は左肺に瘻管が認められ，これはまれであり，本邦では現在までに7例のみの報告にとどまっていて，この症例が8例目である（**Table 2**）．

右側に好発する原因として，横田ら[9]は解剖学的見地より気管分岐部位下の食道筋層は薄く脆弱で，神経や血管が壁外から進入するために先天的に抵抗の弱い部分が形成され，さらに食道右側が周囲に支持組織を欠くため，その部分に分離不全による索状物が残存すれば牽引性および圧出性の両者の影響が加わり，成人発症の憩室を伴う先天性食道気管支瘻が発症すると推測している．

しかし，左側については先天性か，後天性かについては前出のとおり，術中所見と病理組織学的所見を総合して判断できるが，その成因については症例数が少ないこともあり，右側に関してのような推測は困難でありまだ不明な点が多い．

治療方針については手術によって瘻管の切除を行うことが第1選択であることは諸家の一致した意見である．しかし，市川ら[17]は内視鏡下でα methyl-cyanoacrylate（アロンアルファA）を用いた瘻管の閉鎖法を報告しているが，再発も認められている．この疾患は先天性であり，医療の進歩によって比較的安全に開胸手術が施行される現在，根治性を考えるとやはり，手術がよい適応と思われる．術式は，肺化膿症などが合併していると以前は肺切除を行っていたが，矢島ら[18]の報告のごとく化学療法の発達した現在，肺合併切除に対しては十分慎重でなくてはならない．基本的には瘻管の切除のみで十分であると思われる．

本論文の要旨は第50回日本消化器外科学会総会（1997年，横浜）において発表した．

文　献

1) Helmusworth JA, Pryles CV: Congenital tracheoesophageal fistula without esohpageal atresia. J Pediatr 38：610—617, 1951
2) Braimbrige MV, Keith HI: Oesophagobronchial fistula in the adult. Thorax 20：226—233, 1965
3) 倉重眞澄，草地信也，加藤　治ほか：成人の先天性食道気管支瘻の1手術例—本邦報告例の文献的考察—．日胸外会誌　33：922—927，1985

4) Brunner von A: Oesophagobronchiale fisteln. Munch Med Wochr 103：2181—2184, 1961
5) 唐沢和夫, 沢田勤也, 赤嶺安貞ほか：成人の先天性食道気道瘻について. 日胸外会誌　18：51—60, 1970
6) 町田武久, 小野　勝, 古城雄二ほか：成人の気道気管支瘻. 日胸外会誌　11：473—479, 1973
7) 山本英夫, 中川　健, 松原敏樹ほか：食道憩室に連続した先天性食道気管支瘻の1治験例. 日胸外会誌　38：318—323, 1990
8) 毛利喜久男, 石上浩一, 山本国太郎ほか：食道気管支瘻を合併した先天性中部食道憩室の手術治験例. 日胸外会誌　15：1269—1967
9) 横田昌明, 飯田修平, 戸嶋暢之：2個の食道憩室を伴う成人の先天性食道気管支瘻の1例. 日消外会誌　23：1130—1134, 1990
10) 牛島幸雄, 吉田猛朗, 白日高歩ほか：成人における非悪性食道気管支瘻の2治験例. 日胸臨　35：696—701, 1976
11) 沢村献児, 南城　悟, 森　隆ほか：成人の先天性食道気管支瘻の4治験例. 日胸臨　36：113—118, 1977
12) 柳沼厳弥, 俣野一郎, 東福寺元久ほか：成人の食道憩室を伴う先天性食道気管支瘻の1治験例. 医療　38：1009—1013, 1984
13) 辻本守幸, 原　猛, 角谷明彦ほか：膿胸を伴った先天食道気管支瘻の1例. 日内会誌　75：811—812, 1986
14) 重里政信, 西村　治, 櫻井武雄ほか：膿胸を併発した成人の先天性食道気管支瘻の1治験例. 日胸外会誌　35：2184—2188, 1987
15) 佐井　昇, 杉村修一郎, 小沢勝男ほか：食道憩室を伴った成人の先天性食道気管支瘻の1例. 藤田学園医会誌　13：313—316, 1989
16) 島田友幸, 阿保七三郎, 北村道彦：食道憩室と左気管支とが交通した先天性食道気管支瘻の1例. 日胸外会誌　40：2100—2106, 1992
17) 市川　寛, 粉川隆文, 北住清治ほか：内視鏡的治療が著効した先天性気管支食道瘻の1例. Gastroenterol Endosc 29：3095—3101, 1987
18) 矢島謙志, 土井　修, 鍋島秀雄ほか：食道憩室を伴う成人の先天性食道気管支瘻の1治験例. 日胸外会誌　28：1876—1881, 1980

A Case Report of Congenital Esophagobronchial Fistula with Esophageal Diverticulum

Tetsutaro Suzuki[1], Yasushi Kondo, Moyuru Tateishi, Fumihiko Tadokoro, Yatsushi Nishi, Youhei Yasokawa, Tadashi Motoori[2], Yoshiki Hiki[3] and Akira Kakita
Department of Surgery[1], Department of Pathology[2], Kitasato Institute Medical Center Hospital
Department of Surgery, Kitasato University School of Medicine[3]

A case of congenital esophagobronchial fistula with an esophageal diverticulum is described. The patient is a 53-year-old male. Esophago-gastro-duodenogram was carried out with contrast medium as part of a complete medical chekcup. This revealed a diverticulum in the left side of the middle-third intra-thoracic esophagus. In addition, a bronchus of the left inferior lobe was seen at the base of the diverticulum. The opening of the fistula was recognized at the bottom of the esophageal diverticulum with an esophagoscope. But the opening of a fistula was not able to be identified with a bronchoscope. An outflow of the pigment medium from the left B^6 was recognized, as the medium was infused therough a tube that passed into the esophagus. An operation to resect the diverticulum and the fistula was carried out. Pathological findings showed that the lumen of the fistula was covered with stratified squamous epithelium and accompanying smooth muscle. Multi-layer ciliated epithelium was seen at a part of the periphery. One section showed migration between squamous epithelium and ciliated epithelium. 55 cases of this disease have been reported in Japan, including this case. But the case of a fistula to the left bronchus is rare. This case is the eighth report in Japan.

Reprint requests: Tetsuro Suzuki　Department of Surgery, Kitasato Institute Medical Center Hospital
6-100 Arai, Kitamoto City, 364-0026 JAPAN