日消外会誌　31（10）：2085～2089，1998年

リンパ節転移を伴った十二指腸 stromal tumor の1例

北九州市立若松病院外科，原三信病院外科[1]，九州大学第2病理[2]
平田　静弘　　川本　雅彦[1]　　中島　　洋　　山崎　　徹
永渕　一光　　岸川　英樹　　米増　博俊[2]

今回，我々はリンパ節転移を伴った十二指腸 stromal tumor を経験した．症例は45歳の女性．主訴は貧血と倦怠感．上部消化管内視鏡検査より，十二指腸球後部に粘膜下腫瘍を指摘され，生検の結果，平滑筋腫もしくは肉腫が疑われ，十二指腸の局所切除とリンパ節のサンプリングを行った．免疫染色にて，Vimentin，α-smooth muscle actin，S-100蛋白に陽性に染まり，筋原性と神経原性の両方への分化を有する stromal tumor と診断された．原発巣は悪性の低い組織像であったが，サンプリングしたリンパ節に転移を認めたため，術後3週目に幽門輪温存膵頭十二指腸切除術を施行し膵頭後部リンパ節に転移の残存を認めた．Stromal tumor はリンパ節転移がまれであり，郭清を疑問視する意見もあるが，症例によっては郭清が必要な場合があることを示唆する貴重な症例と考えられた．

Key words: stromal tumor of the duodenum, combined smooth muscle neural type, lymph node metastasis

I．はじめに

消化管の間葉系の腫瘍 gastrointestinal stromal tumor（以下，GIST と略す）の定義，分類についてはいまだ統一されていない．これまでの報告例[1)~6)]をみても明確な概念を欠くために統計上も混乱がみられている．近年，免疫組織化学的手法を用いて分類が提唱されるようになり[7)]，徐々に GIST の解析が進んでいる．今回我々は，リンパ節転移を伴った十二指腸原発の GIST（combined smooth muscle neural type）を経験した．GIST ではリンパ節転移はまれとされ，最近は局所切除などの縮小手術を行う傾向にある[1)2)]．本症例では原発巣の組織像は low grade malignancy を示したにもかかわらずリンパ節転移がみられ，本症のリンパ節郭清を検討する上で貴重な症例と考えられたので若干の文献的考察を加えて報告する．

II．症　　例

症例：45歳，女性

主訴：貧血，全身倦怠感

家族歴：特記すべき事項なし．

既往歴：7歳の時鼠径ヘルニアの手術，17歳の時副鼻腔炎の手術，31歳の時帝王切開，40歳より高血圧の内服加療中．

＜1998年6月10日受理＞別刷請求先：平田　静弘
〒808-0035　北九州市若松区白山1－8－3　北九州市立若松病院外科

現病歴：約5年前から全身倦怠感があり，近医にて貧血を指摘され，時々鉄剤の投与を受けていた．約3か月前より全身倦怠感が増強したため，当院を受診し，精査目的のため入院した．

現症：身長147.2cm，体重53.8kg．眼瞼結膜に貧血を認める以外，心肺に異常は認めず，腹部腫瘤も触知しなかった．直腸診でも異常はなかった．

入院時検査所見：Hb 8.9g/dl と低値を示した以外，特に異常は認めなかった．

上部消化管内視鏡検査所見：十二指腸の球後部に管腔の約半周を占め，立ち上がりが比較的急峻な粘膜下腫瘤を認め，中心には一部白苔を伴う潰瘍を形成していた．潰瘍底からの生検結果では，平滑筋腫もしくは平滑筋肉腫が疑われた．

低緊張性十二指腸造影X線検査所見：十二指腸球後部肝臓側に5×3cm の隆起性病変を認め，中央にはバリウムの溜まりが見られ，潰瘍を形成していた（**Fig. 1**）．

腹部CT検査所見：腫瘍は充実性で，径は約5cm大．造影剤により enhance され，内部は一部不均一であった．肝内に腫瘤は認めず，腫大したリンパ節も認めなかった（**Fig. 2**）．

腹部超音波検査所見：肝下縁に接する形で，径が4cm大の充実性の腫瘤を認めた．

超音波内視鏡検査所見：腫瘍辺縁はやや凹凸があ

Fig. 1 Hypotonic radiography of the duodenum showed compression of the post-bulbar portion from right side and tumor with ulcer.

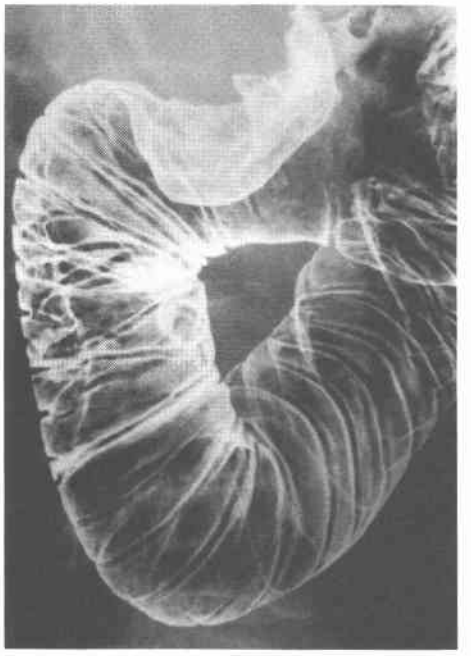

Fig. 2 Enhanced CT showed a mass located in-front of the right kidney. It was enhanced heterogeneously.

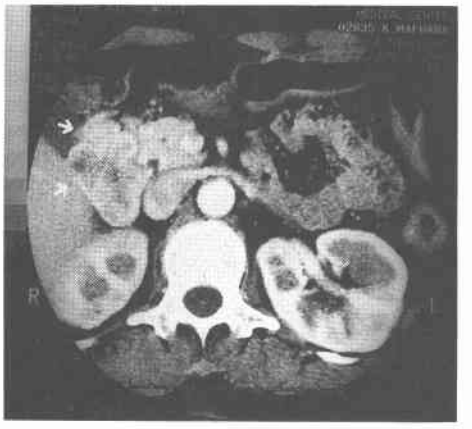

り，内部は不均一な低エコーを示した．また一部 mp 層との連続性を認め，筋原性腫瘍が示唆された(**Fig. 3**)．

その他の検査：大腸内視鏡検査，胸部 X 線写真などで異常は認められなかった．

以上の検査所見より，十二指腸球後部の粘膜下腫瘍，中でも頻度の多い平滑筋腫瘍で，その大きさから平滑筋肉腫の可能性もあると考え，平成8年6月19日手術を行った．

Fig. 3 Endoscopic ultrasonography revealed irregular and heterogeneous patterns of a tumor showing extramural growth.

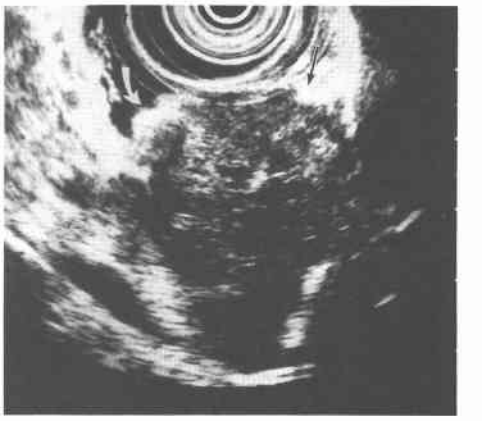

初回手術の術中所見：腹膜に異常なく，肝に腫瘤は触知しなかった．十二指腸球後部の外側壁に弾性硬で球状の腫瘍を触知し，腫瘍は内腔へドーム状に隆起していた．腫瘍中心部はやや灰白色を呈していたが，漿膜への浸潤はなかった．また胆嚢底部に一部癒着を認めるも周囲組織への浸潤はなく，可動性も保たれていた．手術は腫瘍より1cm 離して局所切除を行ったのち，6，12，13番リンパ節が腫大していたため，同リンパ節をサンプリングした．

切除標本肉眼所見：腫瘍の大きさは5.3×3.5×2.5 cm，粘膜面は平滑で中心部に2×1cm の潰瘍を形成していた．割面では境界は明瞭で，中心部は一部壊死に陥っていた（**Fig. 4**）．

病理組織学的所見：腫瘍は粘膜下に増殖し，HE 染色では紡錘形の細胞が索状に交錯して増殖し，一部核の異型性を認めたが，核分裂像はほとんど認められなかった(**Fig. 5**)．免疫染色にて，腫瘍細胞は Vimentin, alpha-smooth muscle actin（以下，α-SMA と略す），S-100蛋白に陽性であり，筋原性と神経原性の両方への分化[8]を示すことがわかった．また，リンパ節では12番に1個，13番に1個の転移が認められた(**Fig. 6**)．以上の所見より，malignant stromal tumor と診断された．

術後経過は順調であったが，上記のような組織診断を得たため，平成8年7月10日（術後3週目）幽門輪温存膵頭十二指腸切除術(以下，PpPD と略す)を施行

Fig. 4 Macroscopic findings showed the mass of the duodenum. The mass was appeared as a submucosal tumor with ulcer (a). The cut section of the duodenal tumor was gray, solid and necrotic at the center (b).

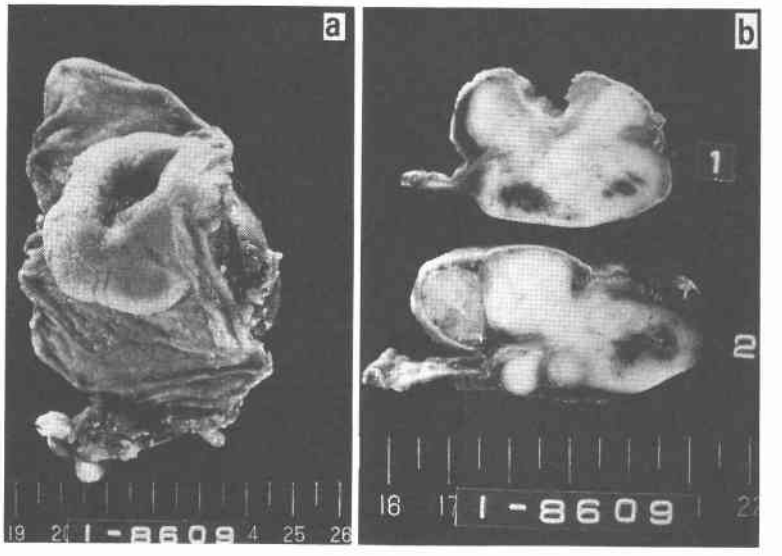

Fig. 5 Microscopic view of the duodenal tumor. Tumor cells were thin and spindle-shaped forming palisades and occasionally have bizarre hyperchromatic nuclei (H.E, ×120).

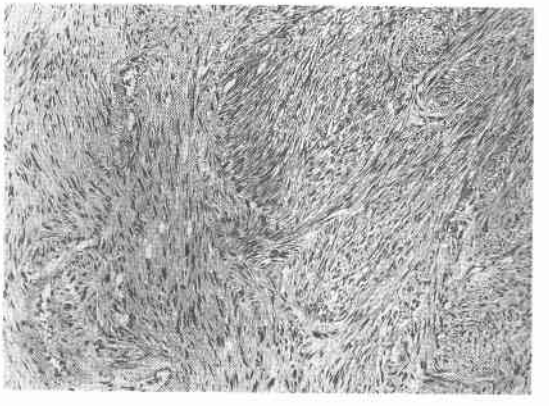

Fig. 6 Histological findings of the dissected lymph node. Section showed the tumor cells which resemble those of the duodenal tumor (H. E, ×21).

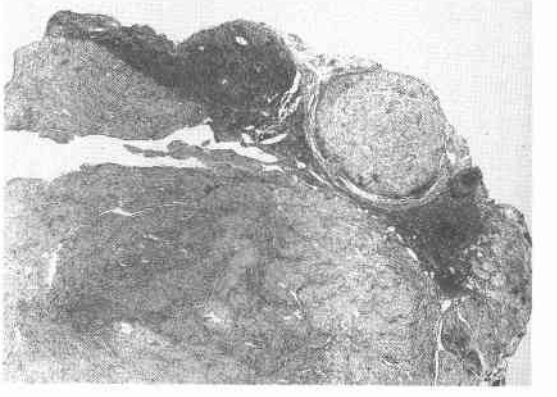

した．

第2回手術の術中所見：癒着剝離した状態で明らかな局所再発はなく，12番，13番に軽度腫大したリンパ節を認めた．術中は特に問題なく，PpPD を終了した．

病理組織学的所見：Stromal tumor の局所での遺残，再発は認められなかった．リンパ節では13番リンパ節に1個転移が認められた．

経過：術後経過は良好であり，平成8年9月5日退院．術後化学療法は行っていない．平成10年3月現在外来にて経過観察中であるが，転移，再発を疑う所見は認めていない．

III. 考　察

消化管の stromal tumor については1953年 Stout[9] が報告したことに始まる．しかしその定義はいまだ統一されておらず，広義には非上皮性組織由来の腫瘍，すなわち平滑筋腫，神経線維腫，血管腫（グロームス腫瘍）などの臨床報告例を一括して取扱っているのが一般的である．狭義には免疫組織化学的検査を行った

にもかかわらず，発生母地が明らかでなく，組織分化の方向づけが困難な腫瘍を対象に使われており，分類上かなりの混乱を生じている．最近では消化管の間葉系腫瘍を総括して広義のGISTとし，さらに①smooth muscle type，②neural type，③com-bined smooth muscle neural type (bidirectional differentiation)，④平滑筋，神経いずれへの分化も示さない狭義のstromal tumorに分類することが提唱されている[3)4)7)]．GIST 60例を集めたNewmanら[3)]は上記分類による頻度は，おのおの31%，36%，20%，13%で，neural typeが最も予後がよかったと報告しているが，予後はsubtypeで差を認めないという報告もあり[5)10)]，さらなる症例の集積が望まれる．

本症例は免疫組織化学的検索にて，Vimentinに陽性に染まり，さらに，筋組織由来とされるα-SMAにも，また神経組織由来とされ，筋細胞では発現しないとされるS-100蛋白にも陽性[11)]に染まり，分類上，combined smooth muscle neural type (bidirectional tumor) に属するものと診断された．

Stromal tumorの良性・悪性に関して転移や周囲臓器への浸潤の有無のほか，腫瘍の大きさが問題である．大きいほど核分裂像を高頻度に認め，悪性度が高くなるとされ，一般的には5cmを越えるものは悪性として対処した方がよいとされている[5)6)10)12)]．自験例でも，術前診断では腫瘍径は約5cmと大きく悪性の可能性が高いと考えられたが，GISTではリンパ節転移はまれであるため，まず十二指腸の腫瘍部局所切除，リンパ節サンプリングを行った．腫瘍の最大径は5.3cmで，病理学的検索において，腫瘍組織は異型性に乏しく，核分裂像もほとんど認められず，組織学的悪性度は低い所見であったが，リンパ節転移が12b，13番に認められたため，malignant stromal tumorと診断された．根治性の上から再手術としてPpPDを行ったが術後の検索でも13番リンパ節に転移が認められた．

Goldblumら[5)]の十二指腸のmalignant stromal tumor 10例を集めた報告ではリンパ節転移は1例もなく，谷脇ら[2)]の十二指腸平滑筋芽細胞腫23例を集めた報告でも，リンパ節転移を認めたのは1例だけである．またstromal tumorの場合，悪性経過をとり死亡に至る原因としては肝転移，腹膜播種，多臓器浸潤によることが多く，リンパ節転移が主たる再発形式になって死亡に至ることはまれのようだ[1)]．以上の理由からリンパ節郭清を疑問視する意見もあるが，本例では再手術をしなければ腫瘍が明らかに遺残していたケースであり，GISTの初回手術では少なくともサンプリング程度のリンパ節郭清は必要と考えられる．

組織学的検索で，周囲組織への浸潤傾向や，リンパ節転移がなく，核分裂像がわずかで，組織像からはlow grade malignancyと診断されても，長期観察で肝転移や腹膜播種をおこす症例も報告されている[2)]．本例も術後1年9か月現在，肝転移など再発の兆候はないが，リンパ節転移があったため厳重な経過観察を行っている．

本論文の要旨は第50回消化器外科学会総会において発表した．

文　献

1) 栗田　啓，高嶋成光，久保義郎ほか：胃平滑筋肉腫19例の臨床病理学的検討．日消外会誌　30：2134—2139，1997
2) 谷脇　聡，片岡　誠，田中宏紀ほか：十二指腸原発平滑筋芽細胞腫の1例．日消外会誌　30：999—1003，1997
3) Newman PL, Wadden C, Fletcher CDM: Gastrointestinal stromal tumors—Correlation of immunophenotype with clinicopathological features—. Pathology 164：107—117，1991
4) Tanaka A, Hoshino M, Hayakawa T et al: Duodenal stromal tumor with neural differentiation. Intern Med 32：72—76，1993
5) Goldblum JR, Appleman HD: Stromal tumors of the duodenum. Am J Surg Pathol 19：71—80，1995
6) 山村浩然，石田文夫，関健一郎ほか：十二指腸Stromal tumorの1例．日臨外医会誌　58：2344—2348，1997
7) Rosai J: Stromal tumors. Edited by Ackerman's surgical pathology. 8thed. Mosby-Year Book, Inc. 1996，p645—647
8) 三上泰徳，羽田隆吉，伊藤　卓ほか：胃Stromal tumor．別冊日本臨床・領域別症候群5．消化管症候群．日本臨床社，大阪，1994，p307—311
9) Stout AP: Tumors of the stomach. Edited by Atlas of tumor pathology. Armed Forces of Pathology. Washington DC, 1953，p30—49
10) Miettinen M, Virolainen M, Rikala MS: Gastrointestinal stromal tumors-value of CD34 antigen in their identification and separation from true leiomyomas and schwannomas. Am J Surg Pathol 19：207—216，1995
11) Clark HB, Hartman BK: S-100 protein as an immunohistochemical marker for neoplasms of glial and schwann cell origin. J Neuropathol Exp Neurol 40：335，1981
12) Applman HD, Helwig EB: Sarcomas of the stomach. Am J Clin Pathol 67：2—10，1977

Stromal Tumor with Lymph Node Metastases of the Duodenum —Report of a Case—

Shizuhiro Hirata, Masahiko Kawamoto[1], Hiroshi Nakashima, Toru Yamasaki,
Kazumitsu Nagafuchi, Hideki Kishikawa and Hirotoshi Yonemasu[2]
Department of Surgery, Wakamatsu City Hospital
[1]Department of Surgery, Harasanshin Hospital
[2]Second Department of Pathology, Kyushu University Faculty of Medicine

Primary malignant tumors rarely arise from the duodenum. We report a case of a duodenal stromal tumor with lymph node metastases, and discuss this case in relation to the literature. A 45-year-old woman was hospitalized with complaints of anemia and fatigue. We detected a submucosal tumor (5.3 × 3.5 × 2.5 cm) in the post-bulbar portion of the duodenum. Histological findings of the biopsy specimen suggested leiomyoma or leiomyosarcoma. Local resection of the tumor and sampling of regional lymph nodes were performed. In the resected specimen, the tumor cells were immunohistochemically positive for Vimentin,α smooth muscle actin and S-100 protein, It was diagnosed as a stromal tumor (combined smooth muscle neural type). Histological examination revealed low-grade malignancy, but two of four lymph nodes examined showed metastasis. Therefore pylorus-preserving pancreaticodudenectomy (PpPD) was carried out to complete the lymph adenectomy 3 weeks later. One of the dissected lymph nodes showed metastasis. A stromal tumor with lymph node metastasis is reported to be rare and it is still controversial whether lymph adenectomy improves the prognosis. But this case suggest that concurrent regional lymph adenectomy may be beneficial for a large stromal tumor with evident lymph adenopathy.

Reprint requests: Shizuhiro Hirata Department of Surgery, Wakamatsu City Hospital
1-8-3 Hakusan, Wakamatsu-ku, Fukuoka, 808-0035 JAPAN