日消外会誌　31（10）：2099～2103，1998年

真性腸石を合併した回腸重複症の１例

佐賀医科大学一般・消化器外科
久保　真　湯ノ谷誠二　向井　伸介
鮫島隆一郎　小川　明臣　宮崎　耕治

真性腸石を合併した回腸重複症の１例を経験したので報告する．症例は35歳の女性．突発的な下腹部痛を主訴に来院し，右卵巣奇形腫茎捻転の診断にて開腹術が施行された．開腹所見では，回腸末端より約5cmの回腸前壁に径約6×5cmの腫瘤を認め，内部には硬い結石が３個存在していた．腫瘤を含む回腸部分切除術を施行した．肉眼および病理組織所見より回腸重複症と診断した．消化管重複症は比較的まれな先天性疾患で，多様な腹部症状・検査所見を呈するため術前診断は難しいとされている．また，腸石は分析の結果，シュウ酸カルシウムを主成分とした真性腸石であり，本邦報告例では自験例を含めカルシウム塩腸石として10例目である．本症例のごとく真性腸石を合併した消化管重複症はこれまでに報告がなく，本邦報告第１例目である．

Key words: duplication of alimentary tract, enterolith, acute abdomen

はじめに

消化管重複症はすべての消化管，特に回腸・回盲部に多くみられる比較的まれな先天性疾患であり，多彩な症状・検査所見から術前診断に難渋することが少なくないという[1]．また，胆汁酸腸石，カルシウム塩腸石といった真性腸石は極めてまれとされる[2]．今回，術前に卵巣奇形腫茎捻転と診断され，緊急開腹手術施行後初めて腸石合併回腸重複症と判明した症例を経験したので，文献的考察を加えて報告する．

症　例

患者：35歳，女性

主訴：下腹部痛

家族歴・既往歴：特記すべき事項なし．

現病歴：平成８年４月８日深夜下腹部痛が突然出現し，徐々に増強するため，翌４月９日早朝当院救急外来を受診した．身体所見では，臍周囲下腹部に自発痛・圧痛を認めたが，腫瘤の触知や筋性防御は認めなかった．諸検査にて右卵巣奇形腫茎捻転を疑われ，手術を目的として産婦人科入院となった．

来院時検査所見：白血球は12,400/mm³と上昇していたが，CRPは正常であった．

腹部単純X線写真：骨盤腔右側に石灰化があり，表面は平滑で，異物もしくは奇形腫の歯牙などが考えられた（**Fig. 1**）．

腹部超音波検査：子宮，左卵巣には異常を認めないが，右卵巣は確認できず，子宮頭側前方に6.3×3.4cmの嚢胞状腫瘤を認めた．内部にはacoustic shadowを

Fig. 1 Abdominal plain radiography shows calcified lesions in the right lower abdomen.

＜1998年５月19日受理＞別刷請求先：久保　真
〒849-8501　佐賀市鍋島５－１－１　佐賀医科大学一般・消化器外科

Fig. 2　a：Abdominal ultrasonography shows strong echoes and acoustic shadows in a cystic mass lesion. b：Cystic mass lesion (arrow). Small intestine (double arrows).

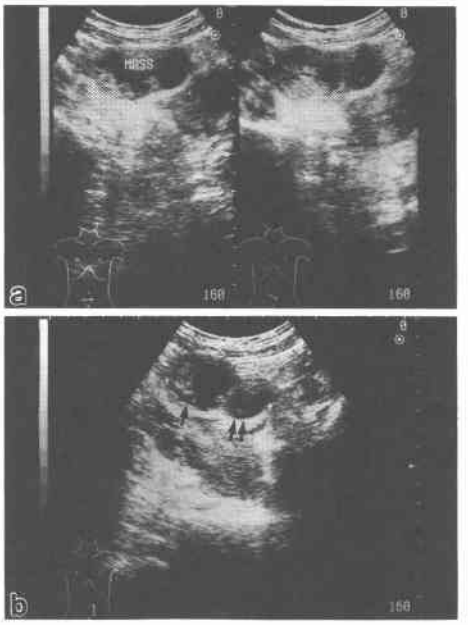

伴う径約1cmのstrong echoが3個存在した（**Fig. 2a**）．また，その下方に接してやや拡張した小腸を認めた（**Fig. 2b**）．

腹部CT：骨盤内正中やや右側，子宮右上方に径約6cmのcystic massを認め，内部にはhigh attenuation structureを認めた．Dermoid cystが最も疑われたが，このcystic massは，拡張した腸管の可能性も否定できなかった（**Fig. 3**）．以上の画像所見より，右卵巣奇形腫茎捻転が最も強く疑われ，産婦人科による緊急開腹手術が施行された．

手術所見：全身麻酔下に，下腹部横切開にて開腹し，腹腔内を観察したところ，両側卵巣，子宮には異常はみられなかったが，回腸末端より約5cmの回腸前壁に連続して隣接する径約6×5cmの嚢状の腫瘤を認めたため，当科に紹介となった．腫瘤は腸炎の様相を呈しており，漿膜表面は発赤が著しく，白苔の付着も見られ，高度の炎症所見が認められた．触診では，内部に硬い結石様構造物を3個触知したが，腫瘤と回腸との交通性は不明であった．また，回腸腸間膜付着部近傍ではリンパ節の腫大も認められた（**Fig. 4a, b**）．そのほかの小腸，虫垂，上行結腸には，特記すべき異常所見を認めなかった．手術は腫瘤を含め約10cmの回腸

Fig. 3　Abdominal plain CT shows calcification in the cystic mass lesion.

Fig. 4　a：Operative finding. The cystic mass lesion (arrows) is continuous and in contact with the anterior side of the ileal end. b：Schematic illustration of Fig. 4a.

a
b

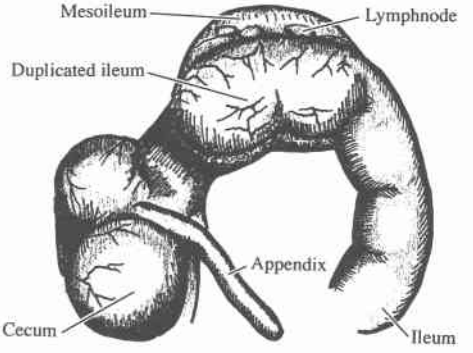

部分切除術を施行した．

切除標本：粘膜面からの観察では，回腸内腔より回腸前壁に位置する腸石を有する憩室様嚢腫に連続する径約2mmの小孔を認め，その内部には凝血塊が充満し，径約1cmの黒褐色の硬いコーヒー豆様の結石が3個存在していた（**Fig. 5**）．結石は，指圧では容易に壊

Fig. 5 Macroscopic finding of the resected specimen. The duplicated ileum contained three enteroliths.

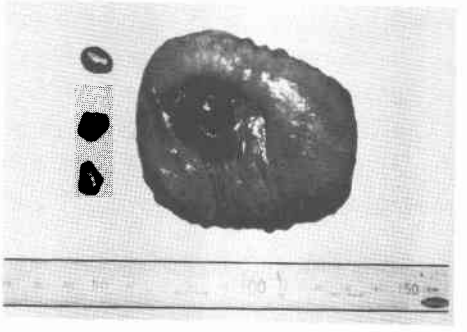

Fig. 6 a: Macroscopic finding of the enteroliths. b: Soft X-ray of the enteroliths.

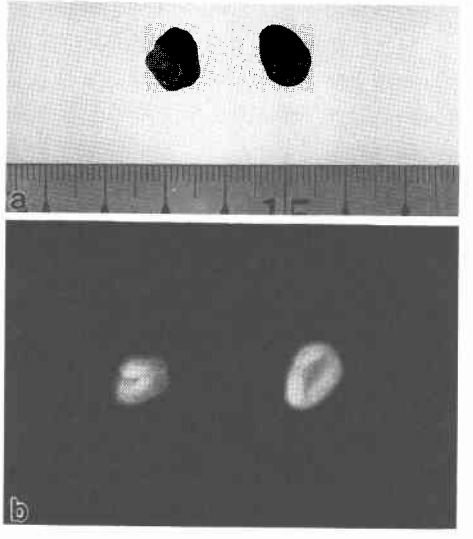

れない硬さで，割面は無構造であった（**Fig. 6a**）．

病理組織学的所見：嚢胞状腫瘤は内腔面を広範なびらんを伴う粘膜で被われ，その壁には全体に筋層が存在し，腸管組織全層を有していた．球状交通型・非分離型の消化管重複症と診断した（**Fig. 7**）．

術後，創感染を認めたが，おおむね良好に経過し，第23病日に軽快退院となった．

結石分析：軟X線撮影では層状など特有の構造を示さなかった（**Fig. 6b**）．赤外線吸収スペクトルによる分析の結果，98%以上がシュウ酸カルシウムであり，カルシウム塩結石と同定した（**Fig. 8**）．さらに，高速液体クロマトグラフィーの分析結果においても，有機物の検出は認められなかった．

Fig. 7 Microscopic finding of the resected specimen. (H.E. stain, ×2).
An irregular cavity (★) is noted under the normal ileum. The cavity wall had all components of intestinal wall including its own muscle layer (arrow heads).

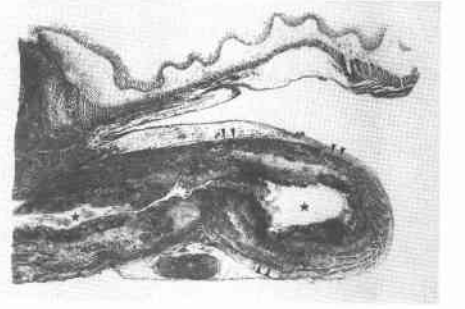

Fig. 8 Infra-red spectroscopy of enteroliths. (%T: transmission) Arrows indicate especially specific wave patterns.
a: Enteroliths of our case. b: 100% calcium oxalate.

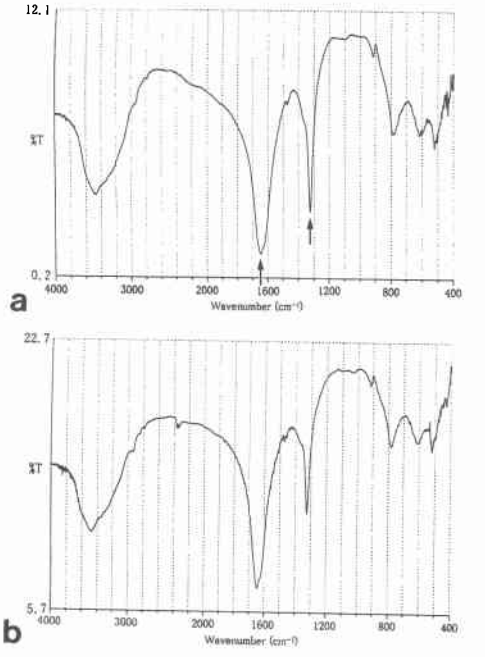

考　察

消化管重複症はすべての消化管のいずれの部位にも発生しうる先天性疾患であり，従来，わが国では消化管重複症，腸嚢胞症，消化管嚢胞などと呼ばれていた

が，1940年 Ladd と Gross[1]により duplication of the alimentary tract（消化管重複症）と定義されて以来，この名が総称として一般的に用いられている．その定義は，①平滑筋層に包まれること，②内面が消化管粘膜で覆われること，③本来の消化管のある部位に隣接し，それと筋層を共有すること，の3項目を満たすものとしている．現在では，③を満たさないものもその範疇に含める傾向にある[3]．本症例は，病理組織学的には非メッケル回腸憩室としても矛盾はないが，腸間膜付着部近傍に生じていること，筋層を含め腸管組織全層を有していること，本来の消化管との交通の形態が pin hole 様の小孔であることを考慮すると，消化管重複症とすべきであると考えられた．非メッケル回腸憩室では，一般に，血管が膜間膜付着部から腸管壁へ（特に筋層を）貫いて進出する部位において粘膜がヘルニア様に脱出し，固有筋層のない仮性憩室を形成することが多い．また，本症例の胞状腫瘤は隣接する回腸と筋層を共有し，その厚みも隣接する回腸とほぼ同一であった．これらのことからも，本症例は非メッケル回腸憩室ではなく消化管（回腸）重複症と診断すべきであろう．

消化管重複症の発生頻度に関して，Potter によれば，新生児および胎児の剖検9,000例中2例に本症がみられたと報告している[4]．また，長嶺ら[5]の報告によれば，回腸末端（回盲弁から20cm 以内）・回盲部発生が35%と最多であり，その部位の発生の特徴は，球状を呈するものが91.1%と多く，1歳未満の発症が76.2%と圧倒的に多いとされている．球状を呈するものでは，隣接臓器との交通は4.7%にみられたに過ぎないという．したがって，回腸と pin hole 状の交通を有し，かつ成人発症の本症例は極めてまれな発生形態であると考えられる．

術前診断は，発生部位や合併症により多彩な腹部症状・検査所見を呈するため困難であり，小腸・回腸末端・回盲部の発生例では腸閉塞や腸重積症の診断が最も多いとされている[4]．本症例も急性腹症にて発症しているが，超音波検査，CT による術前診断は困難であった．また，腸石の存在が本症の術前診断をさらに難しくしたものと考えられた．

腸石は，真性腸石と仮性腸石とに大別され，前者は正常の腸液を主成分として腸内で形成される結石と定義され，本邦報告例は自験例を含め24例である[2)6)~8)]．後者は腸外で形成され移動した結石である．真性腸石の形成には，腸内容の停滞する憩室・狭窄などの特殊な状態を必要とし，化学因子の違いによりカルシウム塩腸石と胆汁酸腸石の2種類が存在する．一般に，前者は炎症性病変に随伴し，下部腸管のアルカリ性条件下で析出し，主として無機物より成る．消化管重複症に生じた本症例の腸石もこれに分類できるものであり，腸内容の停滞する環境が腸石の生成に関与したと考えた．カルシウム塩腸石の本邦報告は少なく，本症は文献上10例目であった．なお，後者は遊離型2次胆汁酸が上部腸管の酸性条件下で析出し生ずるとされている．

本症例のごとき真性腸石を伴った消化管重複症は，本邦ではこれまでに報告がなく，第1例目である．また，海外での報告は，検索しえた限りでは，回腸で2例[9)10)]，十二指腸で1例[11)]であった．

以上，真性腸石であるシュウ酸カルシウム腸石を合併した消化管重複症という極めて珍しい症例を経験したので，ここに報告した．

稿を終えるにあたり，腸石分析を御指導頂いた佐賀医科大学久次武晴病院長，森　昌斗薬剤部教授，松永　尚試験研究主任に厚く御礼申し上げます．

文　献

1) Ladd WE, Gross RE: Surgical treatment of duplication of the alimentary tract. Surg Gynecol Obstet 70：295—307，1940
2) 荒谷英二，新津洋司郎：腸結石症．別冊日臨　6：446—449，1994
3) 池田光則，佐藤元通，東権　広：消化管重複症の2例—本症の定義についての考察．小児外科　15：241—245，1983
4) Potter EL: Causes of fetal infant death. Edited by Potter EL. Pathology of the fetus and the newborn. The Year Book Publishers, Chicago, 1952，p54—57
5) 長嶺信夫，宮城　靖，遠藤　巌ほか：消化管重複症—症例報告ならびに本邦文献報告例180例の統計的観察．外科診療　84：466—471，1977
6) 内藤　浩，木村　浩，吉野豊明ほか：腸石を伴った空腸憩室穿通性腹膜炎の1例．消外　18：783—786，1995
7) 菊池嘉一郎，飯田修平，萩原裕之ほか：腸石イレウスと腸石嵌頓盲腸憩室炎の2例．日臨外医会誌 56：2094—2098，1995
8) 松友寛和，後藤明彦，仁田豊生ほか：回腸カルシウム塩腸石の1例．日消外会誌　31：109—113，1998
9) Mabille JP, Montagnon J: Duplication ileale avec enterolithes. Ann Radiol 23：445—447，1980
10) Marks PV, Stunt AE: Perforation of intesti-

nal duplication by enteroliths after trauma. BMJ 289 : 1744, 1984
11) Jacob BZ, Katz R, Nobel M et al : Duodenal duplication cyst with enteroliths-computed tomography and ultrasound diagnosis. Gastrointest Radiol 14 : 220—222, 1989

A Case of Duplication of the Ileum with Enteroliths

Makoto Kubo, Seiji Yunotani, Shinsuke Mukai, Ryuichiroh Samejima,
Akiomi ogawa and Kohji Miyazaki
Department of Surgery, Saga Medical School

We report a case of enteroliths in duplication of the ileum. A 35-year-old woman, whose chief complaint was lower abdominal pain, underwent laparotomy under the diagnosis of torsion of a right ovarian dermoid cyst. Operative findings revealed a tumor, about 6 × 5 cm in diameter, on the anterior wall of the ileum 5 cm proximal from its end and three hard stones were palpated in the tumor. Partial resection of the ileum with the tumor was carried out. Macroscopic and microscopic findings showed duplication of the alimentary tract, which is a rare congenital disorder said to be difficult to diagnose preoperatively because of the wide variety of the abdominal symptoms and the diagnostic imagings. The enteroliths in our case consisted of calcium oxalate. There have been only nine reported cases of calcium oxalate enteroliths thus far in Japan. To the best of our knowledge, this is first case ever reported in Japan of duplication of the alimentary tract with enteroliths.

Reprint requests: Makoto Kubo Department of Surgery, Saga Medical School
5-1-1 Nabeshima, Saga-shi, 849-8501 JAPAN