日消外会誌　31（10）：2104～2107，1998年

成人原発性小腸軸捻転症の1例

山形県立日本海病院外科
工藤　俊　亀山　仁一　鈴木　晃
坂井　庸祐　長谷川繁生　鈴木久美子

症例は71歳の女性で，腹痛と嘔吐のため当院に入院となった．入院直後は腹部に軽度の圧痛のみであったが，2日後，腹膜刺激症状を伴った強い圧痛を認めた．腹部CT検査にて，上腸間膜動脈を小腸が渦巻き状に巻き込むwhirl-like patternを認めたため，小腸軸捻転による絞扼性腸閉塞と診断し，緊急手術を施行した．開腹所見では，トライツ靱帯より約30cmのところから回腸末端付近まで，小腸が時計方向に900°軸捻転し，広範囲な小腸壊死を認めた．捻転を解除後，壊死した小腸を切除し，端々吻合で再建した．術後の経過は良好であった．本症例は誘因となる解剖学的異常は何もなく，最終的に原発性小腸軸捻転症と診断した．原発性小腸軸捻転症の報告例は本邦ではまれであるが，発症後，小腸が急速に壊死に陥り致命的となることも多く，厳重な注意が必要である．腹部CT検査は非常に有用であり，早期の診断には不可欠と思われた．

Key words: primary volvulus of the small intestine, whirl-like pattern, abdominal CT

はじめに

成人の原発性小腸軸捻転症は，本邦の場合極めてまれな疾患であり，また診断がつきにくく治療が遅れがちとなるため，致命的となることも少なくない．今回，我々は腹部CT検査により特徴的なwhirl-like pattern を認めたことで確定診断が得られ，術後経過も良好であった1例を経験したので，若干の文献的考察も加え報告する．

症　例

症例：71歳，女性

主訴：腹痛

家族歴：特記すべきことなし．

既往歴：42歳，卵管結紮および虫垂切除術

現病歴：1992年ごろより数回，腹痛のため近医にて加療を受けたことがあった．1996年5月30日午後6時ごろより急に腹部全体が締め付けられるような腹痛と，その直後に嘔吐，下痢も認めた．一晩自宅で様子みたが改善なく翌5月31日に当院の内科を受診した．腹部単純X線検査にて腸閉塞と診断されたが，身体所見は腹部に軽度の圧痛を認める以外に異常はなく，また血液，生化学検査でも異常を認めなかったため，入院後，保存的加療を行っていた．しかし，翌6月1日には腹膜刺激症状を認めたため，外科に紹介となった．

現症：身長153.8cm，体重42kg，体温37.8°C，血圧122/80mmHg，脈拍78/分，腹部は全体に腹膜刺激症状を伴う強い圧痛を認め，また腸蠕動音は極めて減弱していた．

血液生化学検査：白血球11,000/mm³の増加とHb 9.8g/dlの低下を認めるが，その他はすべて正常であった．

腹部単純X線検査：腹部全体に拡張した小腸ガス像とniveauを認めた．

腹部超音波検査：拡張した腸管と中に著明なfluidの貯留認めた．

腹部CT検査：臍上部のレベルのスライスで上腸間膜動脈を小腸が渦巻き状に巻き込んでいる，whirl-like pattrenを認めた．またその周囲にはfluidの貯留を伴った拡張した小腸が認められた（**Fig. 1**）．

以上より，小腸軸捻転症による絞扼性腸閉塞と診断し直ちに緊急手術を行った．

手術所見：正中切開にて開腹する．開腹時，小腸は広範囲に暗褐色調に変化をきたし，トライツ靱帯より肛側約30cmのところから回腸末端付近までの小腸が，上腸間膜動脈の根部を中心に時計方向に約2回転半（900°）捻転していた（**Fig. 2, 3**）．巻ついている小腸（回腸）は色調が良好であったが，絞扼により血行障害のあった腸管（空腸）は捻転を解除しても回復し

＜1998年5月19日受理＞別刷請求先：工藤　俊
〒998-8501　酒田市あきほ町30　山形県立日本海病院外科

Fig. 1 Computed tomography demonstrated a whirl-like pattern (arrows) of the small intestinal loops around the superior mesenteric artery at the level of the upper umbilicus.

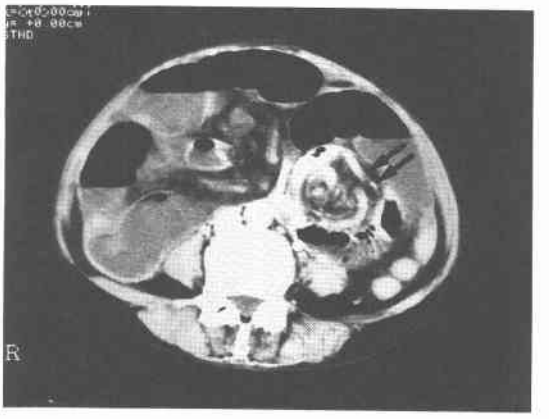

Fig. 2 Abdominal exploration revealed voluvulated small intestinal loops (apex of the forceps) and marked gangrenous small intestine (arrows).

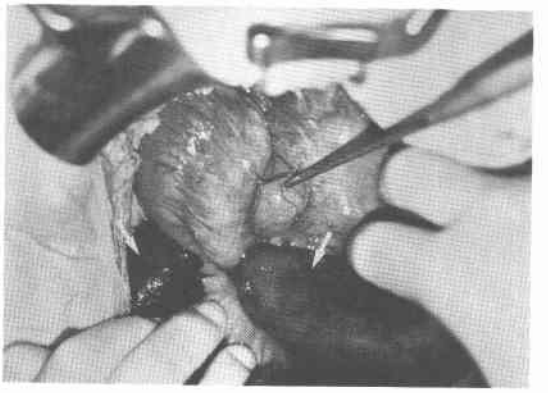

なかったので，壊死部の小腸を切除した．残存する小腸の長さは約1mであり，端々吻合で再建した．本症は，誘因となる憩室，腫瘍，回転異常，ヘルニア，癒着などは認められず，原発性の小腸軸捻転症と診断した．

術後経過：術後経過は順調であり，20病日目で退院となった．また約2年経た現在でも再発は認めていない．

考　察

小腸軸捻転症は，1）腸回転異常や腸間膜固定不全などで生ずる新生児小腸捻転症，2）術後癒着，メッケル憩室，腫瘍，重複腸管，ヘルニア，憩室炎などの原因で生ずる2次性小腸捻転症，3）それ以外の，原因不明である原発性小腸捻転症に分類される[1]．成人の小腸軸捻転症の頻度は，本邦の場合，腸閉塞の手術例のわずか1.2～3.6%[2)3)]を占めるにすぎず，特に原発性小腸軸捻転症は，**Table 1** に示す15例の報告[2)~12)]のみであり，極めてまれといえる．しかし，イラン，アフリカ，インド，などでは14～30%の頻度[13)~15)]であり，そのうち原発性小腸軸捻転症が約70%[14)]を占めるところもある．このように人種および地域差によってかなり発生頻度に差があるが，その原因には，異常な食生活や過食あるいは激しい労働や運動が指摘されている[1)13)16)17)]．たとえば，イスラム教徒は，Ramadan（日の出から日没まで断食し，日没後大量の食事を一度に摂取する）の期間中，小腸軸捻転症が9～10倍に増える[17)]とか，北インド地方では，婚礼やお祭りが集中し，一斉に過食となる夏期に本症が極端に多い[13)]，などである．発生機序としては，あくまで推論であるが，過食や消化不良によって比較的硬い食物塊が急速にしかも大量に空腸内に入ってきたときに小腸ループが異常な回転を起こし軸捻転が成立するのではないかと考えられている．本症例の場合は，特に異常な食癖などはなかったため明らかではないが，富田ら[4)]が報告した1例は，ビールを大量に飲酒した直後に軸捻転症が，発症しているので，やはり異常な食事摂取が，発症の一因として十分考えられる．

Fig. 3 Schematic illustration of the operative findings demonstrated voluvuls of 900° clockwise rotation.

症状については，はじめは，上腹部あるいは腹部全体の急激な腹痛で発症するが，捻転の程度や緊縛度の相違により，間歇的に軽快することもあれば，急激にショックに至る例もある．したがって，腹部の理学所見も，初期には圧痛のみで比較的所見に乏しいものが，

Table 1　Reported cases of primary volvulus of small intestine in adults in Japan

No.	Author	(year)	Age	Sex	Symptoms	Torsion	Viability	Procedure	Prognosis
1	Isogai[2]	(1979)	52	M	abdominal pain	−180°	gangrene	resection	survive
2	same		69	M	abdominal pain, melena, shock	+720°	gangrene	resection	dead
3	same		71	F	abdominal pain, shock	−180°	gangrene	resection	dead
4	same		66	M	abdominal pain, shock	+180°	(not operated, autopsied)		dead
5	Tomita[4]	(1980)	26	M	abdominal pain, vomiting	−360°	gangrene	resection	survive
6	Kanou[3]	(1988)	73	F	abdominal pain, shock	+360°	gangrene	resection	dead
7	Tanabe[5]	(1988)	54	M	abdominal pain	−360°	gangrene	resection	survive
8	Kanzaki[6]	(1988)	59	M	abdominal pain	+720°	gangrene	resection	survive
9	Nomura[7]	(1991)	67	M	abdominal pain, distension	−180°	gangrene	resection	survive
10	Mizutani[8]	(1991)	61	M	abdominal pain, vomiting	+360°	gangrene	resection	survive
11	Matsuo[9]	(1991)	58	F	shock	+360°	gangrene	resection	dead
12	Funayama[10]	(1994)	69	M	abdominal pain	−360°	gangrene	resection	survive
13	Murakami[11]	(1996)	26	M	abdominal pain	+900°	reversible	detorsion	survive
14	Noguchi[12]	(1996)	41	M	abdominal pain, vomiting	+180°	gangrene	resection	survive
15	Present case		71	F	abdominal pain, vomiting	+900°	gangrene	resection	survive

+ ; clockwise,　− ; anticlockwise

時間の経過に伴い，急に強い圧痛や腹膜刺激症状を呈してくることもあるので，注意を要する．

本邦の15例の報告例をまとめると，年齢は26〜73歳(平均57歳)．性別は男性11例，女性4例と男性に多い傾向がみられた．主な症状は，腹痛(14例)，ショック(5例)，嘔吐(4例)であった．捻転度については，180°〜900°まで存在し，その捻転方向は，患者の尾側からみて時計方向が9例(60%)，反時計方向が6例(40%)と時計方向が多く認められた．また15例中14例はすでに高度の血行障害で，腸管の壊死を認めており，可逆的に改善を認めたものはわずかに1例[11]のみであった．この1例は，早期に診断しえたこともあるが，900°もの捻転を起こしていても腸管に異常を認めなかった．しかし，一方では180°程度の捻転でも，腸管の壊死を認めている例[2)7)12)]も認めた．このことから，腸管の血行障害には捻転度が直接関係があるのではなく，むしろ捻転による血管の緊縛度が深く関係しているであろうと考えられる．ところで，本症例の場合は，村上ら[11]が報告した例と同様に900°(2回転半)という高度の捻転を認めている．この2例を検討すると，興味深いことに，いずれも過去に数回，同様の腹痛を経験していたという共通点を認める．900°もの捻転は，一気に成立したとは考え難く，間歇的に捻転が繰り返されていた可能性が示唆される．

小腸軸捻転症は，死亡率が比較的高いが，その原因には確定診断がつき難いことがあげられる．文献的にも，術前の診断率は1.8〜7%[15)16)]と非常に低く，本邦15例の報告でも，診断できたものは本症例を含めわずか2例(13%)のみである．しかし近年は，超音波やCT，血管造影などの画像診断が発達してきており，小腸軸捻転症の診断にも，その有用性が強調されてきている[11)18)]．特に，CT検査では，**Fig. 1**に示すような，上腸間膜動脈を中心に腸管が捻転をおこしたことで，渦巻き状にみえる whirl-like pattern が特徴的な所見として認められる．これは，壊死に陥る前でも確認される所見であることから，早期の診断としてCT検査は不可欠なものと考えられる．

治療は早急な手術であり，まず捻転を解除し，不可逆性に壊死に陥った小腸を認める場合は切除する．通常は，1期的に腸吻合が可能であるが，腹膜炎の合併例や，ショックを伴う全身状態の不良例では，腸瘻造設[3]などを行い2期的手術を検討する必要もあると考えられる．また，腸管の壊死を認めない場合は，捻転解除のみで良好な例が多い．しかし，まれに再発している例[10]もあり，腸間膜固定術など再発防止策も講ずる必要性もあるかと思われる．

予後については，死亡率が11〜50%[2)3)15)17)]であり，特に壊死に陥っている場合は不良である．本邦の報告例でも15例中5例(33%)が死亡しており，いずれも高度の壊死に陥っていた症例だけであった．さらに，この5例の死亡例は予後良好例と比較すると，いずれも術前にショック症状をきたしたという共通点が認められた．予後の改善には，全身状態に影響を及ぼす前に，早急に診断し，適切な治療を行う必要性があると

考えられる．

文　献

1) Vaez-Zadeh K, Dutz W, Nowrooz-Zadeh N: Volvulus of the small intestine in adults: a study of predisposing factors. Ann Surg **169**: 265—271, 1969
2) 磯谷正俊，北島正是，田近徹也ほか：小腸捻転イレウス23例の検討．外科　**6**：557—562，1979
3) 加納隆之，北村正次，岡本篤武ほか：成人の小腸軸捻転症の4例の検討．日臨外医会誌　**49**：665—672，1988
4) 富田涼一，本庄　宏，水野敏彦ほか：成人にみられた原発性小腸捻転症の1治験例．日大医誌　**39**：79—83，1980
5) 田辺　博，渡辺　進，木澤英実ほか：原発性小腸捻転症による小腸広範囲切除の一治験例．輸液栄ジャーナル　**10**：141—143，1988
6) 神崎　博，松本匡浩，今　真人ほか：成人小腸軸捻転症の一治験例．日救急医会関東誌　**9**：694—696，1988
7) 野村修一，松森秀之，岸　淳彦ほか：食道発声者に生じた小腸軸捻転の1例．医療　**45**：83—85，1991
8) 水谷郷一，堀江　修，櫻井与志彦ほか：成人の原発性小腸軸捻転症の1例．外科　**53**：562—564，1991
9) 松尾信昭，石倉宏恭，石原崇史ほか：成人原発性小腸軸捻転症の1例．日臨外医会誌　**52**：134—136，1991
10) 船山裕士，佐々木巌，宮下英士ほか：術後異なる部位に再発した成人原発性小腸軸捻転の1手術例．日消外会誌　**27**：1113—1116，1994
11) 村上雅彦，伊藤洋二，荒瀬　勉ほか：特徴的なCT像より早期診断しえた原発性小腸軸捻転症の1例．日臨外医会誌　**57**：1952—1955，1996
12) 野口俊昭，内藤　浩，金子哲也ほか：原発性小腸軸捻転症の1例．日消外会誌　**28**：1576，1995
13) Agrawal RL, Misra MK: Volvulus of the small intestine in northern india. Am J Surg **120**: 366—370, 1970
14) Tiwari VS, Gupta HC, Varma MM et al: Volvulus of the small intestine. Int Surg **67**: 476—478, 1982
15) Welch Gh, Anderson JR: Volvulus of the small intestine in adults. World J Surg **10**: 496—500, 1986
16) Gulati SM, Grover NK, Tagore NK et al: Volvulus of the small bowel in India. Am J Surg **126**: 661—664, 1973
17) Duku JH, Yar MS: Primary small bowel volvulus. Arch Surg **112**: 685—688, 1977
18) Mori H, Hayashi K, Futagawa S et al: Vascular compromise in chronic volvulus with midgut malrotation. Pediatr Radiol **17**: 277—281, 1987

A Case of Primary Volvulus of the Small Intestine in Adults

Shun Kudo, Jin-ichi Kameyama, Akira Suzuki, Yousuke Sakai,
Shigeo Hasegawa and Kumiko Suzuki
Department of Surgery, Yamagata Prefectural Nihonkai Hospital

A 71-year-old woman admitted with complaints of abdominal pain and vomiting. Abdominal findings were not remarkable except for mild tenderness. But two days later, there was severe tenderness in the abdomen with peritoneal sign. Abdominal CT demonstrated a whirl-like pattern of volvulated small intestinal loops around the superior mesenteric artery. An emergency operation was performed upon the diagnosis of strangulated ileus due to volvulus of the small intestine. Abdominal exploration revealed a gangrenous small intestine from about 30 cm from Treitz ligament to near the terminal ileum twisted by 900° clockwise rotation. After detorsion, the extensive gangrenous small bowel was resected and end to end anastomosis was performed. The postoperative course was uneventful Because of the absence of a predisposing anatomical abnormality, the patient was diagnosed as having primary volvulus of the small intestine. Reports of primary volvulus of the small intestine are very few in Japan, and care should be taken for this disease because it develops necrosis rapidly, resulting in high mortality. Abdominal CT may provide useful information and may be essential to an early diagnosis of this disease.

Reprint requests: Shun Kudo Department of Surgery, Yamagata Prefectural Nihonkai Hospital
30 Akiho-cho, Sakata-city, 998-8501 JAPAN