日消外会誌　31 (10)：2108～2112，1998年

小腸大量出血および被覆穿孔を伴った腸チフスの１手術例

防衛医科大学校病院救急部，*厚生連加茂病院外科
金子　直之　　岡本　勝司*　　向山　博夫*　　妹尾　知巳*

本邦では外科的治療を要する重症腸チフスは非常にまれである．今回，我々は63歳の男性の１例を経験した．症例は当初他院で原因不明の発熱として治療され，大量下血によるショックを来し当院転院となった．血管造影で回腸動脈から造影剤漏出を認め，開腹術を施行した．小腸の動脈性出血と後腹膜に被覆された穿孔を認め，小腸および腸間膜に広範に触知する硬結を可及的に含む小腸切除を施行した．血液培養でSalmonella typhiが同定され腸チフスと診断した．腸チフスによる消化管出血に対する血管造影の有用性は海外では数例報告されているが，本邦での報告例はない．また本病態に対しては従来保存的治療が推奨されてきたが，近年は積極的な手術療法が報告されている．術式は数種類推奨されているが，病変部位を広範囲に切除することが肝要と思われる．下部消化管出血や穿孔の治療にあたっては本症を念頭に置き，術中診断のために本症の消化管所見を熟知しておく必要がある．

Key words: lower intestinal hemorrhage and perforation, angiography, surgical management of typhoid fever

はじめに

本邦では腸チフスは戦後激減し，その重篤な合併症である消化管大量出血および穿孔は非常にまれとなった．今回，われわれは小腸大量出血によるショックで来院し，動脈造影で出血部位を同定した後に開腹術を行い救命した腸チフスの１例を経験したので，診断および外科的治療について考察を加え報告する．

I. 症　例

患者：63歳，男性

主訴：発熱，大量下血

既往歴等：特記すべきことなし．海外渡航歴なし．

現病歴：平成２年11月初めより倦怠感・熱感を覚え，同５日近医受診．感冒と診断され，抗生剤内服，通院加療を行ったが軽快せず，９日入院．翌日より下痢が出現したが，抗生剤静注・解熱剤投与にて経過観察していたところ，14日，大量下血を来したため当院転院となった．

現症：体格中等大，顔面蒼白，腹部はやや膨隆しているが自発痛・圧痛なし．肝脾は触知せず．体温39.0°C，血圧70/46mmHg，脈拍数84/分．

血液検査所見：白血球数比較的低値，好中球軽度増多，好酸球消失，貧血，肝腎機能障害，LDH上昇，低蛋白・低アルブミン血症を認めた（**Table 1**）．

入院後経過：上部消化管内視鏡検査を行ったが特に出血源を認めなかった．急速輸液・輸血などで保存的に治療したが下血を繰り返し，一時最高血圧も40 mmHgと低下したため，来院18時間後に腹部血管造影を施行した．

腹部血管造影：上腸間膜動脈造影で，回腸動脈枝より消化管内へextravasationを認めた（**Fig. 1**）．

以上より保存的治療の限界と判断し，経過より非特異性潰瘍，メッケル憩室など良性疾患を疑い，また悪性リンパ腫，平滑筋肉腫などの悪性疾患も否定できず開腹術を施行した．

手術所見：腹腔内には液体貯留なし．回腸は浮腫が

Table 1　Laboratory data on admission

WBC	4.4×10^3 /mm³	GOT	143 IU/L
Neut.	69 %	GPT	95 IU/L
Eo.	0 %	LDH	999 IU/L
Baso.	0 %	T-Bil	0.6 mg/dL
Mono.	1 %	D-Bil	0.3 mg/dL
Lymph.	30 %	TP	3.4 g/dL
RBC	260×10^4 /mm³	Alb	2.0 g/dL
Hb	7.5 g/dL	BUN	27.3 mg/dL
Hct	24.1 %	Cr	2.9 mg/dL
Plt	15.0×10^4 /mm³	Na	134 mEq/dL
		K	5.4 mEq/dL

＜1998年６月10日受理＞別刷請求先：金子　直之
〒359-8513　所沢市並木３－２　防衛医科大学校病院救急部

Fig. 1 Superior mesenteric arteriogram reveals extravasation of contrast medium into the small intestinal lumen from a terminal branch of the ileal artery (arrow).

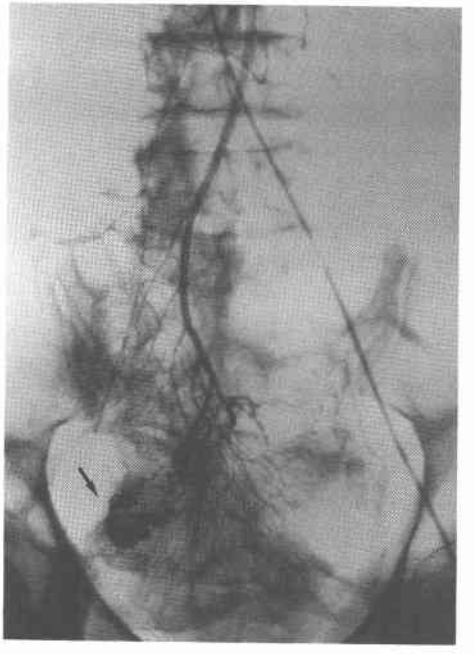

著明で，約1m に渡り暗赤色の液体が透見できた．回腸末端から約80cm 付近で後腹膜に癒着しており，剝離すると後腹膜で被覆された穿孔が認められ，消化管に動脈性出血を認めた．さらに，小腸の他の部位には数か所にわたって硬結が触知でき，回腸動脈周囲リンパ節は広範囲に腫大していたため，これらを可及的に含めた約150cm の回腸切除を施行し，小腸端々吻合で再建した．回腸末端は約10cm 残存した．腹腔内の他の臓器には特に異常所見はみられなかった（**Fig. 2**）．

切除標本所見：穿孔部には壊死性変化を認め，また他の部位にも種々の病期の潰瘍が見られた．潰瘍底は扁平であり，いずれも発赤した堤状隆起を伴っていた（**Fig. 3**）．

病理組織所見：正常粘膜構造は崩壊し，潰瘍底にはリンパ球，組織球，形質細胞が多数見られた．強拡大では赤血球を貪食した組織球（チフス細胞）が見られた（**Fig. 4**）．

術後経過：術直後，前医より動脈血培養検査結果で Salmonella typhi が検出されたと報告があり，腸チフスによる小腸大量出血および穿孔と診断し，Chloramphenicol (CP) を中心とする多剤併用療法を行った．

Fig. 2 Operative findings show the ileal perforation covered with retroperitoneum at 80cm from the terminal. The arterial hemorrhage of the intestine is also revealed near the perforation.

Fig. 3 The gross specimens show: A) Perforation on the necrotic ulcer bed (arrows). B) Typical oval ulcers in varied stages from early aphthous scurf formation to deep ulcer with flat base and elevated edge.

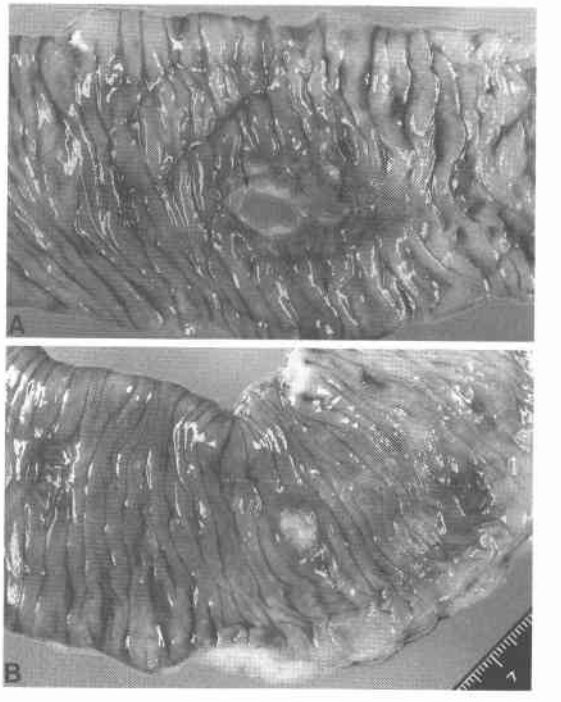

術後 LDH は最高1,311IU/L，GOT/GPT は232/191 IU/L に至ったが，白血球数は10,000/mm³を超えることはなかった．また総ビリルビンは5.0mg/dL，クレア

Fig. 4 Microscopic findings: A) Normal mucosal structure is destroyed, and massive histiocytes, lymphocytes and plasma cells infiltrate. (H.E. ×100) B) Histiocyte which ingested erythrocytes (erythrophagocytosis), so-called "typhoid cell", is detected (arrow). (H.E. ×400)

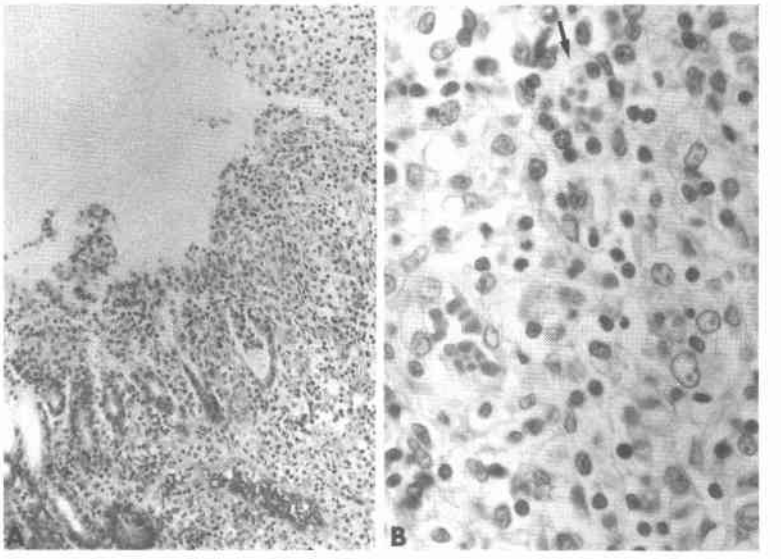

チニンは4.0mg/dLまで上昇したがすべて輸液療法のみで軽快し，術後35日目に独歩退院となった．なお，術直後の血清Widal反応および便培養は陰性であった．

II. 考　察

法定伝染病である腸チフスは，本邦では昭和20年代前半までは年間5,000例以上の患者が発症し，10%以上の死亡率であったが，近年では年間100例前後が発症し，数年おきに死亡例が報告されている現状である．それとともに，重篤な合併症である消化管大量出血および穿孔は非常にまれとなり，外科医の目に触れる機会もほとんどなくなった．しかし本症はいまだ絶滅には程遠く，外科的治療を要した報告もまれにみられるため，十分に念頭において対処すべき疾患である．

腸チフスの臨床症状は，従来より比較的徐脈・脾腫・バラ疹が三徴といわれているが，実際はこれらの頻度はさほど高くなく，山口らの報告[1]でもそれぞれ73.7%，18.4%，15.8%とされている．これらは，発病初期より抗生剤や解熱剤が安易に使用されることにも原因があると考えられている．また特徴的熱型である稽留熱も見られなくなってきたとも言われており，我々の症例でもこれら臨床症状のうち比較的徐脈だけが認められた．

血液学的検査では白血球数比較的低値，好酸球消失，好中球増多，GOT・GPT上昇，LDH上昇が特徴とされているが，本症例ならびに近年の報告[1)~5)]を検討すると，白血球数比較的低値とLDH上昇が，治療による修飾の有無にかかわらずよく保たれる特徴と思われた．また血清Widal反応が有名であるが，陽性率は発病初期で8～35%，回復期で40～80%と低く[1)~6)]，本症例でも陰性であった．

腸チフスの重篤な合併症である下部消化管大量出血および穿孔の頻度は，CP登場以後激減し，それぞれ1～20%[7)~10)]，3～30%[3)6)9)]と報告されている．しかし各国の国民衛生や医療状況によっても異なるため，必ずしも参考にはならない．最近の報告ではそれぞれ0.29%，0.6%と低い頻度で報告されている[11)]が，死亡率は相変わらず9～29%[3)~5)9)11)]と高率であることは注目に値する．我々が今回検索しえた限りでは，本邦では穿孔の報告は散見できるが，外科的治療を要した大量出血の報告は3例しかない[12)~14)]．

出血源の検索には近年さまざまな疾病で血管造影が用いられているが，欧米では1968年に腸チフスの消化管出血の診断に対する有用性が報告されて以後[15)]，同様の報告が散見される[7)~11)16)17)]．しかし本邦ではいまだ報告例はない．自験例は血管造影で明瞭に

Table 2 Recommended operations of typhoid perforation and /or hemorrhage

Author	Operative procedures					
	Simple closure	W/P*IL-R**	IL-R	Right hemicolectomy with IL-R	Ileotransverse anastomosis with W/P IL-R	Ileostomy with W/P RIL-R
Angorn[3]	○	○	○			○
Welch[4]		○	○			
Keenan[5]		○		○		
Badejo[6]			○	○		
Calorine[7]				○		
Muckart[9]		○	○	○		
Kizilcan[11]	○			○		○
Egglestone[20]					○	
Wong[21]			○	○		
Wig[22]				○		
Bose[23]				○		

W/P* : wedge or partial, IL-R** : ileal resection

extravasationを描出できており，術中容易に出血源を同定できた．下部消化管出血では，具体的な出血部位の情報なく開腹術に至っても，術中的確に出血部位を同定することは困難であるため，たとえ腸チフスと診断がついていても大量出血があれば，血管造影を積極的に行うべきと思われる．

かつては腸チフスの大量出血や穿孔に対し腸切除を施すことは禁忌と考えられ，保存的治療またはドレナージのみが推奨されていた[18)19)]．しかし，近年は手術手技・術後管理の進歩に伴い，早期外科的治療を推奨する報告が少なくない（**Table 2**）．術式は報告により異なるが，一般的にはチフス潰瘍の特徴的な罹患部位を考えて下部回腸＋結腸右半切除を薦める報告が多い．しかし，これらの報告には，出血源が小腸であったもの，盲腸であったもの，血管造影を施行したものとしていないもの，単発性穿孔，多発性穿孔が混在しており，一概にこれが定型的術式と考えることはできない．我々の症例では150cmの回腸切除で順調に経過し，本邦でも回腸部分切除または回盲部切除で軽快した症例が報告されており[12)~14)]，またWelchら[4)]，Wong[21)]もこれを選択肢として推奨している．本疾患はPeyer板を侵す疾患であるため小腸優位の病変であることが多く，硬結が触れる範囲を十分に切除することが必要かつ十分な術式と思われる．

本症例では幸い前医での動脈血培養でSalmonella typhiが同定されたため，術直後に腸チフスと診断できた．報告例でも概ね血液培養で，術前または術直後に診断できている．しかし，実際は確定診断がつかぬまま手術を終え，術後の血液培養または組織培養，病理診断を待って診断がつく可能性がある．従って下部消化管大量出血または穿孔の症例に遭遇した場合，本症を念頭に置くことが重要であり，また術中診断のために本症例における消化管病変の特徴を熟知しておく必要がある．

文　献

1) 山口恵三，浜本昭裕，田中義人ほか：最近の腸チフス患者における臨床像の検討．感染症誌　**55**：566—575，1981
2) 江口恭慈，児玉　諭，久保典夫ほか：小児腸チフスの12例．小児診療　**52**：505—510，1989
3) Angorn IB, Pillay SP, Hegarty M et al: Typhoid perforation of the ileum: a therapeutic dilemma. S Afr Med J **49**：781—785，1975
4) Welch TP, Martin MC: Surgical treatment of typhoid perforation. Lancet **1**：1078—1080，1975
5) Keenan JP, Hadley GP: The surgical management of typhoid perforation in child. Br J Surg **71**：928—929，1984
6) Badejo OA, Arigubabu AO: Operative treatment of typhoid perforation with peritoneal irrigation: a comparative study. Gut **21**：141—145，1980
7) Rubin CME, Fairhurst JJ: Life-threatening haemorrhage from typhoid fever. Br J Radiol **61**：415—416，1988
8) Collins WJ, Ball RE, Dorsey TJ: Typhoid ileitis with hemorrhage: a case report with new therapy. Dig Dis **20**：94—96，1975
9) Muckart DJJ, Angorn IB: Surgical management of complicated typhoid fever. S Afr J

Surg 26：66—69, 1988
10) Suchato C, Vongvichien P, Phanchet S et al: Diagnosis by selective arteriography in hemorrhage resulting from typhoid fever. Ann Surg 179：941—944, 1975
11) Kizilcan F, Tanyel C, Buyukpamukcu N et al: Complications of typhoid fever requiring laparotomy during childhood. J Pediatr Surg 28：1490—1493, 1993
12) 南 一明, 瀬戸山元一, 長瀬正夫：回腸切除を行った腸チフスの1治験例. 臨外 26：1659—1662, 1971
13) 堀見忠司, 橋本雅明, 大江新野ほか：腸チフスによる腸出血及び腸穿孔の1治験例. 診断と治療 67：2152—2156, 1979
14) 片山 宏, 杉山 貢, 渡辺桂一ほか：出血性ショックを併発した腸チフスの1例. 日臨外医会誌 52：1558—1562, 1991
15) Kanter IE, Schwartz AJ, Fleming RJ: Localization of bleeding point in chronic and acute gastrointestinal hemorrhage by means of selective visceral arteriography. Am J Roentogenol 103：386—399, 1968
16) Delamarre J, Capron JP, Fievet A et al: Bleeding cecal typhoid ulcer: Value of emergency angiography for selective surgical hemostasis. Hepatogastroenterology 30：266—267, 1983
17) Vaidya A, Supe A, Samsi AB et al: Continuous intra-arterial vasopressin infusion for control of typhoid hemorrhage. Indian J Gastroenterol 9：225—226, 1990
18) Huckstep RL: Recent advances in the surgery of typhoid fever. Ann R Coll Surg Engl 26：207—230, 1960
19) White A, Hashimi H, Dudley HAF: Acute surgical problems in non-temperate zones and developing countries. Edited by Dudley HAF. Emergency surgery. 10th edition. John Write and Sons Ltd., Bristol, 1977, p903—943
20) Egglestone FC, Santoshi B: Typhoid perforation: Choice of operation. Br J Surg 68：341—342, 1981
21) Wong SH: The emergency surgical management of massive and persistent intestinal haemorrhage due to typhoid fever: a report of 3 cases. Br J Surg 65：74—75, 1978
22) Wig JD, Malik AK, Khanna SK: Massive lower gastrointestinal bleeding in patients with typhoid fever. Am J Gastroenterol 75：445—448, 1981
23) Bose SM, Wig JD, Chaudhary A et al: Surgical management of massive lower intestinal hemorrhage due to enteric fever. Indian J Gastroenterol 5：179—180, 1986

A Case of Typhoid Fever with Massive Intestinal Hemorrhage and Perforation Requiring Surgical Management

Naoyuki Kaneko, Katsushi Okamoto*, Hiroo Mukaiyama* and Tomomi Senoh*
Department of Traumatology and Critical Care Medicine, National Defense Medical College Hospital
*Department of Surgery, Kamo Hospital

This report describes a case of severe typhoid fever (TF) requiring surgical management, which is very rare in Japan. A 63-year-old man had been admitted elsewhere with fever of unknown origin. He was transferred to our facility ten days later, in shock with massive melena. Angiography revealed extravasation of contrast medium from a branch of the ileal artery. At an emergency laparotomy, active bleeding and penetration were found in the ileum. The ileum and mesentery, with palpable indurated lesions, were resected. Salmonella typhi was isolated by blood culture. Angiography for massive typhoid hemorrhage has been recommended in a few reports. The classical approach to the management of intestinal hemorrhage and perforation due to TF has been conservative, but emergency surgical intervention has recently been recommended. Although several operative procedures have been reported, it seems to be important to resect thoroughly the intestine and mesentery which include typhoid lesions. In the diagnosis and treatment of lower intestinal hemorrhage and/or perforation, TF should not be forgotten as a possible cause, and it is important to have a thorough knowledge of the intestinal characteristics of TF.

Reprint requests: Naoyuki Kaneko Department of Traumatology and Critical Care Medicine, National Defense Medical College Hospital
3-2 Namiki, Tokorozawa, 359-8513 JAPAN