日消外会誌　31 (10)：2113～2117，1998年

臨床経験

直腸癌同時性多発性肝転移（H_3）に対する1期的S_3合併切除兼拡大肝右葉切除＋低位前方切除術の経験

徳島大学第1外科
三浦　連人　石川　正志　佐々木賢二　瀧　真二
福田　洋　三宅　秀則　寺嶋　吉保　和田　大助
余喜多史郎　田代　征記

33歳の女性の肝S_3からS_8におよぶ多発性転移（H_3）を有する直腸癌（Rs，Ra）症例に対し，1期的にS_3合併切除兼拡大肝右葉切除（切除肝重量2,403g，予想残存肝体積337ml）と低位前方切除術D_2を施行．術後，肝不全や縫合不全を併発することなく軽快退院し，術後2年6カ月を経過した現在，肺転移を認めるが，残肝再発を認めていない症例を経験した．H_3を有する大腸癌症例であっても詳細な術前評価による理論的背景に基づいた肝，大腸同時切除，再建術は安全に施行でき，また，1期的手術は2期的手術に比べ，患者の負担が軽く，担癌状態の期間を短縮させることができることから有用な手術手技であると考えられた．

Key words: colorectal cancer, multiple liver metastases. simultaneous hepatectomy and intestinal resection

はじめに

大腸癌多発性肝転移(以下，H_3)の治療に対する我々の基本方針は，異時性，同時性を問わず，肝切除の可能性を総合的に評価し，積極的な外科的治療を施行することとしている．今回，S_3合併切除＋拡大肝右葉切除（切除肝重量2,403g，予想残存肝体積337ml）と低位前方切除術D_2を1期的に行い，良好なsurvival benefitが得られた直腸癌同時性H_3症例を経験したので文献的考察を加え報告する．

症　例

症例：33歳，女性

主訴：腹痛，下血

家族歴：特記すべきことなし．

既往歴：幼少時からアトピー性皮膚炎

現病歴：平成7年1月頃腹痛，下血が出現し，当院第2内科受診．腹部CTで肝両葉に多発性の腫瘤，大腸内視鏡検査で，直腸(Rs，Ra)に2型の腫瘤を認め，5月22日当科紹介された．

入院時現症：身長153cm，体重44kg．貧血，黄疸，表在リンパ節の腫脹はなかった．右肋骨弓窩に凹凸不整，硬い肝を6横指触知した．

入院時検査所見：GOT：62IU/Lと軽度の上昇を認めたが，腎機能，凝固機能は異常なかった．耐糖能も正常であり，ICG 15分値は9.6%であった．CEAは378 ng/mlと高値を示したが，CA19-9は正常であった．

注腸透視：直腸（Rs，Ra）に後壁を中心とする2型の腫瘤が認められた(**Fig. 1**)．超音波内視鏡検査では深達度はSS，壁在リンパ節腫脹や他臓器浸潤は認められなかった．

腹部造影CT：肝前区域を中心に，後区域，内側区域，一部外側区域におよぶ，多発性の巨大な腫瘤陰影が認められた(**Fig. 2**)．腹腔動脈造影では肝全体に微細な血管増生と淡い腫瘍濃染像(**Fig. 3**)，経上腸間膜動脈的門脈造影では，門脈前区域枝の根部での狭窄が認められた．

経上腸間膜動脈的門脈造影下CT（CTAP）：肝全体に渡って，低吸収域が認められ，S_1，S_2，S_4（一部），S_6（一部）のみが正常肝組織と思われた（**Fig. 4**）．以上から，直腸癌同時性H_3と診断した．直腸癌に対しては，治癒切除可能と考えられた．肝については，S_1，S_2，S_4（一部），S_6（一部）のみ正常肝組織であること

＜1998年5月19日受理＞別刷請求先：三浦　連人
〒770-8503　徳島市蔵本町3－18－15　徳島大学第1外科

から，手術手技上 S_3 合併切除＋拡大肝右葉切除術が適当であると考えられ，非転移部正常肝の体積および，それを対象とした術後必要肝体積の計算[1]より手術可能と判断した（**Table 1**）．腹腔外遠隔転移を認めなかったことから，直腸癌に対しては，低位前方切除術，リンパ節郭清 D_2，肝転移巣に対しては S_3 合併切除＋拡大肝右葉切除術を1期的に施行することとし，平成7年6月8日手術を施行した．

Fig. 1　Barium enema showed a mass shadow in the Ra and Rb area of the rectum.

手術所見：腹膜播種（－）．肝には前区域を中心に後区域，S_4 上部，一部鎌状間膜を越えて外側区域 S3上部まで，多発生の転移巣が一塊となって認められたが，術中エコーでは，術前 CTAP で同定し得た以外の小転移巣は認められなかった．S_1，S_2，S_4（下部）は正常肝組織であり，中肝静脈根部は腫瘍の浸潤無く，切離可能であった．左肝静脈中部は腫瘍と一部強固に癒着していたが，剝離可能で残存しえた．腫瘤を含む肝右葉，内側区域 S_4 上部，外側区域 S_3 を一塊として切除した（**Fig. 5**）．この操作中，計8回の Pringel 法による肝阻血を行い，肝阻血時間は計74分であった．肝切除術後，直腸癌に対して D_2 のリンパ節郭清を伴う低位前方切除を型のごとく施行した．大量肝切除術後にもかかわらず，門脈うっ滞による腸管の浮腫や，出血傾向など，肝切除による影響は全く認められず，予防的人工肛門の造設は施行しなかった．全出血量は2,400ml であった．切除肝は総重量2,403g（**Fig. 6**）で，病理組織学的所見では tw（＋），直腸腫瘍は中分化型腺癌，深達度 ss，ly_2，v_2，n（－）であった．

術後経過：術後，残存肝は S_1，S_2 の肥大が著しく，その形態を保ちながら活発な肝再生を認めた．肝不全の徴候なく，良好に経過し，術後2週間目には肝機能

Fig. 2　Enhanced CT showed multiple tumors in almost the whole liver.

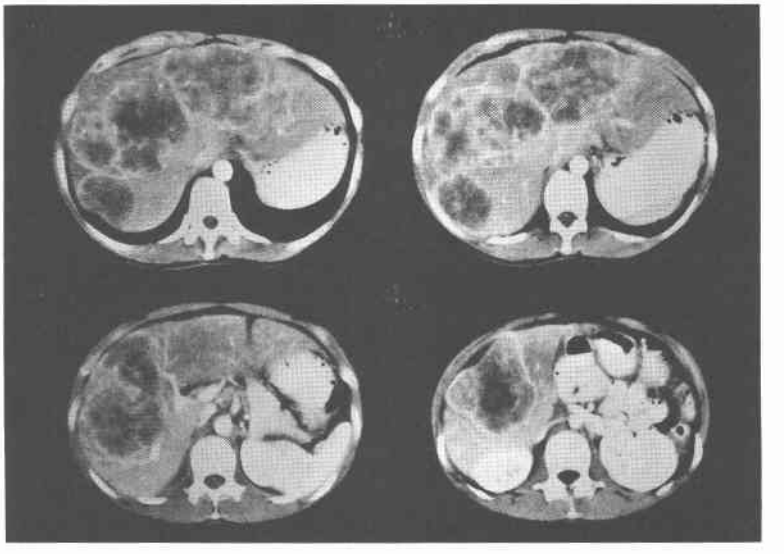

はほぼ正常に復した．同時期，一過性の胆汁性腹膜炎を認めたが，経皮的ドレナージにより軽快した．Succinic dehydrogenase inhibition test（SDI）法による抗癌剤感受性試験[2]の結果，MMC, 5-FU に有効性が示されたため，7月31日（術後55日）から MMC：20mg one shot 動注，5-FU：250mg/day，6日間持続動注を1クールとする肝動注化学療法を行った．平成7年8月16日，全身状態良好，CEA 正常で軽快退院し，社会復帰した．退院後，5-FU の持続動注によると思われる肝機能障害が出現したため，外来で MMC のみ間欠的に肝動注を行い，UFT：3cap/day の経口投与を継続した．術後1年目に CEA の上昇とともに，両側の中，下肺野に多発性の転移巣が出現した．根治切除は不能と判断し，週1回外来で Leucovolin：30mg＋5-Fu：750mg の静注による全身化学療法に変更し，1回投与量を段階的に増量し継続した．術後2年6カ月を経た現在，残肝再発は認めず，肺転移巣も増大傾向なく，外来化学療法を継続中である．

Fig. 3 Celiac angiography showed multiple tumor stains in the liver.

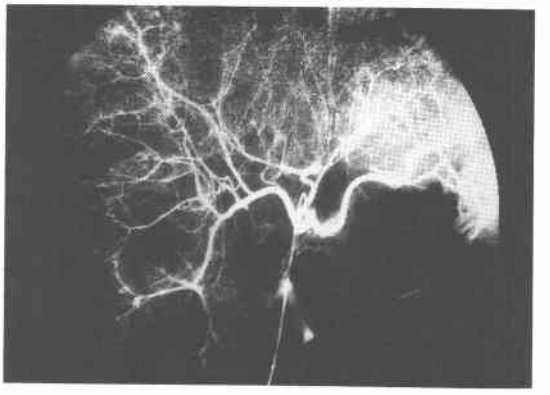

考　察

大腸癌肝転移の治療は，H_1，H_2を中心に肝切除術が広く施行されているが，H_3は肝切除の適応外とされることが多い[3)4)]．しかし近年，肝転移の個数は予後規定因子とはならないとされ[5)6)]，H_3であっても積極的な肝切除により，長期生存例も報告されるようになった[7)8)]．肝転移例の10～25％を占めるとされる同時性肝転移[8)]では，肝切除の適応のある症例は，患者の負担，担癌期間を考慮すれば，肝切除と大腸切除を1期的に施行することが理想的であるが，多大な手術侵襲による，肝不全や縫合不全などの致死的な術後合併症の発症を考慮する必要がある[9)]．本症例は，CT 画像上残肝体積が著しく少なく，術後肝不全の併発が危惧された．コンピューターよる CT 肝体積を計算すると2,035ml であり，耐術しうる残存肝体積を全肝の30％とすると610ml となった．しかし本例の肝は大部分が腫瘍によって置換されているため，実際機能している肝体積は，左葉では正常肝組織体積 S_1，S_2，S_4（一部）を合

Fig. 4 CT during arterial portgraphy (CTAP) showed normal liver in the segments $S_{1,2,4}$ (part) and S_6 (part).

Table 1　Computer analysis of the remaining hepatic volume

Total hepatic volume
2,035 ml

Volume of cancerous lesions
1,397 ml

Normal hepatic volume
638 ml

Part of lateral and medial segments
337 ml

Part of posterior segment of the right lobe
301 ml

Standard hepatic volume of this patient calculated by her weight
44,000(g)×0.24=1,056g(ml)

Minimal, essential, remainning hepatic volume of this patient
1,056(ml)×0.3=318 ml

Normal hepatic volume in the lateral and medial segments (337 ml) > Minimal, essential, remaining hepatic volume of this patient (318 ml)

Fig. 5　Schematic illustration of the remaining liver. Right lobe, S_4a and S_3 of the liver were completedly resected. Left hepatic vein (LHV) and intrahepatic bile ducts (B_2) were exposed.

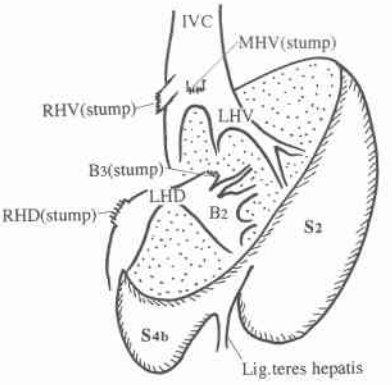

Fig. 6　The resected specimen of the liver weighed 2403 grams. The edge of the resected liver was histologically diagnosed as tw（+）.

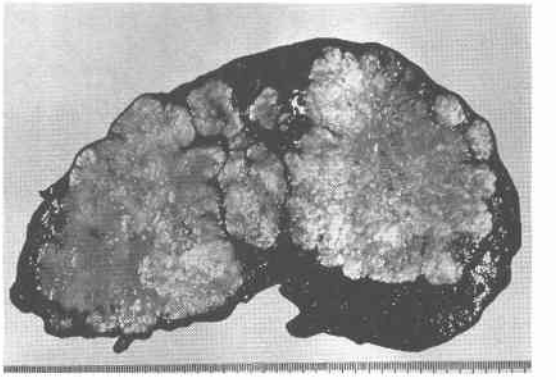

計すると337ml，右葉ではS_6および腫瘍の間隙の正常肝組織を合計すると301mlであった．体重による本例の理論的な標準肝体積[1]は44,000（g）×0.24＝1,056（g＝ml）であり，計算上本例での最小限必要肝体積は1,056×0.3＝318（ml）であった．実際機能している肝体積は337＋301＝638（ml）となりS_3合併切除＋拡大肝右葉切除術を施行した場合，残肝体積は337mlとなり，これは最小必要残肝体積の318mlよりも大きく，また非癌部総体積の52.8％に相当し，耐術しうる量の肝を残しうると考えられた（**Table 1**）．そのため，門脈枝塞栓術により残存肝体積を増大させる必要もないと考えられた．

また，1期的に肝切除と大腸切除を施行する場合，どちらを先に施行するかという問題もある．Eliasら[10]は1期的肝切除および消化管吻合術の安全性を述べているが，肝切除後に消化管吻合を施行した症例は，肝阻血時間が30～40分を超過すると全例腸管の浮腫を認めたことから，消化管吻合は肝切除に先んじて施行すべきであり，また肝切除量が多い場合は，消化管吻合とともに，人工肛門を予防的に造設すべきであるとしている．我々は，術野の汚染という観点から，清潔手術である肝切除を先に行い，汚染手術である消化管切除および吻合術を後に施行する方針としている．本症例では，肝阻血時間が計74分と長く，また，予想残肝体積が337mlと少なかったにもかかわらず，大量の肝

切除の後に直腸－S状結腸吻合術を施行したが，腸管の浮腫は認められず，また予防的人工肛門造設も施行しなかった．術後縫合不全など特に問題となるような合併症の発生は認められなかったことより，残存肝体積から計算した理論的な肝予備能を評価することが重要であると考えられた．

大腸癌肝転移の自然予後は，50%生存期間が3～9カ月[4]とされており，本例は術後2年以上生存していることから，積極的な肝切除が明らかにsurvivl benefitを向上させたものと考えられた．H_3症例は，肝動注化学療法単独で奏効する症例もあるが[11]，一般的には，著しい予後の改善が期待できない[5]ことから，今後，本症例の様にH_3に対する積極的な肝切除術が考慮されるであろう．また1期的な肝切除と消化管切除再建術は，2期的手術[12]に比べ患者の負担が軽く，担癌状態の期間を短縮させることができることから有用な手術手技であると考えられた．

本論文の要旨は第47回日本消化器外科学会総会（1996．2．17大阪）で発表した．

文　献

1) 袴田健一：生体肝移植の適応．河原崎秀雄，佐々木睦男，幕内雅敏編：生体肝移植マニュアル．中外医学社，東京，1993，p16--20
2) Kondo T, Imamura T, Ichihashi H: In vitro test for sensitivity of tumor to carcinostatic agents. Gann 57：113—121，1966
3) Scheele J, Stangl R, Altendorf-Hofmann A et al: Indicators of prognosis after hepatic resection for colorectal secondaries. Surgery 110：13—29，1991
4) 太田博俊，西　満正，堀　雅晴ほか：大腸癌肝転移に対する治療とその成績．消外　16：1641—1651，1993
5) 杉原健一，森谷宜皓，赤須孝之：大腸癌肝転移の治療方針と成績．外科　57：50—56，1995
6) Doci R, Gennari L, Bignami P et al: One hundred patients with hepatic metastases from colorectal cancer treated by resection: analysis of prognostic determinants. Br J Surg 78：797—801，1991
7) Scheele J, Stang R, Altendorf-Hofmann A et al: Resection of colorectal liver metastases. World J Surg 19：59—71，1995
8) Ballantyne GH, Quin J: Surgical treatment of liver metastases in patients with colorectal cancer. Cancer 71：4252—4266，1993
9) 山崎　晋，長谷川博，幕内雅敏ほか：転移性肝腫瘍に対する肝切除の意義と限界．外科治療　52：241—247，1985
10) Elias D, Detroz B, Lasser P et al: Is Simultaneous Hepatectomy and intestinal Anastomosis Safe? Am J Surg 169：254—260，1995
11) 三浦連人，寺嶋吉保，山崎誠司ほか：抗癌剤感受性試験結果による動注化学療法が奏効し，二期的に肝切除可能となったS状結腸癌多発性肝転移（H_3）の一例．癌と化療　24：1031—1034，1997
12) 安井健三，加藤知行：大腸癌肝転移に対する肝切除の適応と系統的肝切除術．消外　16：1693—1699，1993

Simultaneous S_3 Excision + Extended Right Hepatectomy and Low Anterior Resection for Rectal Cancer with Multiple Liver Metastases (H_3) —A Report of a Case—

Murato Miura, Masashi Ishikawa, Kenji Sasaki, Shinji Taki, You Fukuda, Hidenori Miyake, Yoshiyasu Terashima, Daisuke Wada, Shirou Yogita and Seiki Tashiro
The First Department of Surgery, The University of Tokushima School of Medicine

A 33-year-old woman was admitted to our hospital because of rectal cancer with multiple liver metastases (H_3). Almost the whole liver was occupied by multiple huge metastatic tumors except for the segments 1, 2, 4 (part) and 6 (part). The hepatic volume was calculated by computer imaging. The remnant hepatic volume (segment 1, 2, 4 [part]) was estimated to be 337 ml after right extended hepatectomy. This volume was thought to be enough for this patient because it was greater than half of the total normal liver and than the minimal essential liver volume of this patient. Based on this estimation, simultaneous S_3 excision + extended right hepatectomy and low anterior resection with lymph node dissection (D_2) were carried out with no difficulty. No postoperative complications like hepatic failure and anastomotic insufficiency were observed. The patient is alive with lung metastases 2 years and 6 months postoperatively without evidence of liver recurrence. This case showed that extensive hepatectomy for patients with H_3 prolonged their survival and that simultaneous aggressive hepatectomy and intestinal resection based on preoperative detailed estimation of the liver function and volume were effective because of the low burden for the patients and the reduction of tumor bearing time compared with a metachronous operation.

Reprint requests: Murato Miura The First Department of Surgery, The University of Tokushima School of Medicine
3-18-15 Kuramoto-cho, Tokushima-city, 770-8503 JAPAN