日消外会誌　31（10）：2128～2131，1998年

特集3

東京（癌研）における胃癌治療の現況

癌研究会附属病院消化器外科
大山　繁和　太田惠一朗　石原　省　太田　博俊
松原　敏樹　高橋　孝　中島　聰總

癌研における胃癌治療の歴史，現在の治療内容などについて述べた．癌研の胃癌診療の特徴は，梶谷の肉眼分類，限中浸を用いていること，および，ゆるやかな臓器別診療となっていることである．われわれは，縮小拡大，さまざまに病期に応じた適切な外科治療を目指している．縮小手術の典型が胃横断切除，拡大手術のそれが左上腹部内臓全摘術であるが，根治性を最も重視することがわれわれの基本的な治療方針である．

胃癌外科治療には，切除術式，郭清範囲，再建法，アプローチなど，いまだ，多くの検討すべき課題がある．癌専門病院としての社会的責任を認識し，胃癌外科治療上の問題の解決に努力したい．

Key words: Cancer Institute Hospital, surgery, gastric cancer

はじめに

われわれの施設は，1934年に開設された．胃癌治療については，その黎明期から現在に至るまで，その重要な一翼を担っており，胃癌に対する治療法，術式の開発は，当院で発展してきたと言っても過言ではない．外科は，当初久留　勝によって主宰され，梶谷　鐶，西　満正へと受け継がれてきた．なかでも梶谷は，1939年から1991年までの50年以上にわたり癌研外科を主導した．したがって，現在のわれわれの治療方針，手術手技の基礎は梶谷が築きあげたものと言える．そして，梶谷式は現在も治療法のみならず，手術手技にも色濃く反映されている．以下，各地域がん専門病院の1つとしての癌研における胃癌治療の歴史，現在の治療内容などについて述べたい．

1．癌研における胃癌治療の歴史

Table 1 に，癌研における胃癌治療に関する業績を示した．術式としては，1943年の胃全摘術，1949年の胃癌に対する膵頭十二指腸切除術，1955年の膵尾，脾合併切除術などがある．また，1980年には，胃癌手術の中で最も拡大手術と考えられる左上腹部内臓全摘術が開発されている．一方，リンパ節郭清に関しては，現在の2群郭清に相当する広範囲郭清術を1944年に報告し，3群郭清にあたるリンパ系統の徹底的郭清法を1953年に報告した．さらに，1976年には大動脈周囲リンパ節転移例の5年生存例を報告し，同リンパ節群に郭清効果があることを示し，現在のD4手術の先鞭をつけた．これらの業績は，偏に梶谷によるものである．梶谷は，さらに再建法など，さまざまな工夫をこらしているが，それらについては，著書＜消化器癌手術アトラス＞[1]を参照されたい．

Table 1　History of the treatment of gastric cancer in Cancer Institute Hospital

1934	Cancer Institute Hospital
1943	Total gastrectomy
1944	Wide lymph node dissection for gastric caner
1949	Panceraticoduodenectomy for gastric cancer
1950	Clinical classification of gastric cancer —Gross classification—
1953	Complete lymph hode dissection for gastric cancer
1955	Combined resection of the pancreas for gastric cancer
1959	Double tract reconstruction after total gastrectomy
1959	Adjuvant chemotherapy for gastric cancer
1976	Paraaortic lymph node dissection for gastric cancer
1980	Left upper abdominal evisceration for advanced gastric cancer
1985	Transeverse gastrectomy Vagal nerve preservation
1989	Neoadjuvant chemotherapy for unresectable gastric cancer (FLEP therapy)

*第51回日消外会総会シンポ1・本邦各地域における胃癌治療の特徴

＜1998年7月22日受理＞別刷請求先：大山　繁和
〒170-0012　東京都豊島区上池袋1－37－1　癌研究会附属病院消化器外科

2．癌研における胃癌治療の特徴

1）胃癌の臨床的分類

癌研の胃癌診療の1つの大きな特徴は，胃癌の表現を梶谷分類に基づいて，肉眼型を限中浸の3型に分類していることである[2]．それらは，限：膨張性増殖の傾向が強く，浸潤が比較的限局するもの，中：浸潤性増殖の傾向が明であるが，境界が可成り鮮明なもの，浸：浸潤性増殖の傾向が著明で，境界が不鮮明なもの，というものである．そして胃癌の診断として，それらに部位（噴，上，中，下），大きさ（広（-8cm），中（4～8cm），狭（4cm-）），腫瘍型（腫瘤，潰瘍，び慢，混在，平坦）を組み合わせて表現している．例えば，幽門部の4cm以下の2型腫瘍を下狭潰限，Cの8cm以上の4型胃癌を上広び浸といった表現を用いている．この梶谷分類の大きな特徴は，胃癌の増殖形態，性質を加味した分類であると言える．その他，症状型（狭窄，噴門，潰瘍，胃外，など）にみられるような癌研独自の表現がある．

2）胃癌の外科診療の特徴

癌研外科は，乳腺外科，呼吸器外科，消化器外科の3科に分かれている．消化器外科には，現在部長以下12名の医員および10名の研修医がいる．消化器外科における手術件数の最も多くを胃癌が占め，そのため上記医員全員が胃癌手術に携わっている．これは，他の癌専門病院，特に国立がんセンターとの最も大きな違いで，完全な臓器別ではなく，ゆるやかな臓器別診療の形態をとっているのが特徴である．

隣接する研究所病理部との密接な連携も特徴の1つである．術前の内視鏡診断に始まり，術中病理診断，術後の病理報告まで，密接な関係が保たれている．特に，術中迅速診は，われわれの胃癌手術には欠かせないものである．これにより，正しくStagingを行い，適切な手術を行うことを心がけている．

3．胃癌手術症例の年代的変遷

Fig. 1に1946年から1990年までの胃癌手術件数の推移を示す．1960年までは，症例の9割以上が進行癌であったが，徐々に早期胃癌が増加し，1970年ごろには，症例の2割，80年代には3～4割を占めるようになり，90年代にはほぼ症例の半数を占めるようになった．

Fig. 2は，症例の変遷をさらに詳しく図示したものである．進行胃癌の症例数は，比率のみならず絶対数でも減少してきている．平成8年度の胃癌手術件数は316例で，早期胃癌191例，進行胃癌125例で，早期胃癌は6割を超えた．

Fig. 1 Distribution of the gastric cancer patients in Cacer Institute Hospital (1).

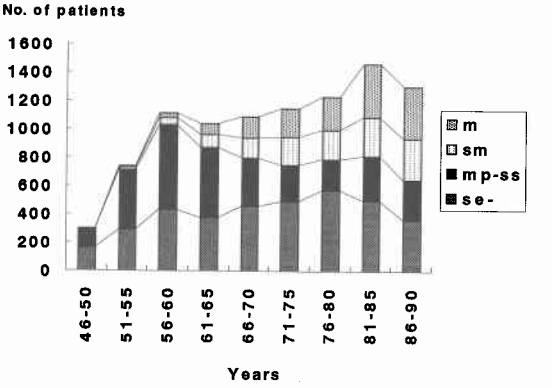

Fig. 2 Distribution of the gastric cancer patients in Cancer Institute Hospital (2).

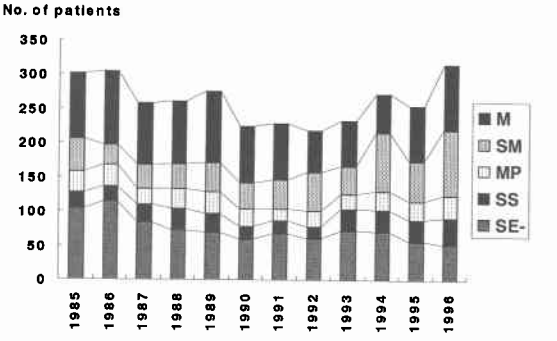

4．早期胃癌に対する手術

平成8年度の早期胃癌191例に対する手術術式の内訳は，幽門側胃切除術120例，噴門側胃切除術16例，胃全摘術20例，胃横断切除術16例，幽門輪温存胃切除術13例，その他6例であった（**Fig. 3**）．迷走神経の温存は53例に行われていた．

胃横断切除術は，胃の機能温存を目的として1985年より行われている．これは，胃漿膜下のリンパ流が，胃の長軸にほぼ垂直に流れることより胃を横断的に切除することでその領域のリンパ管を根治的に切除しようとの西の発想による．現在の胃横断切除の適応は，胃体部の2cm以下の粘膜内癌で潰瘍の有無を問わないというものである．

迷走神経の温存は，約3割の症例に行われている．温存する神経は，迷走神経前幹肝枝および後幹腹腔枝である．

Fig. 3 Type of gastric resection for early cancer in 1997 in Cancer Institue Hospital.

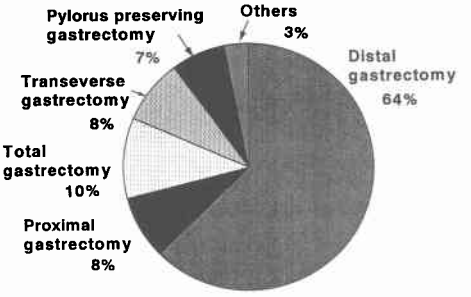

Fig. 4 Type of gastric resection for advanced cancer in 1997 in Cancer Institute Hospital.

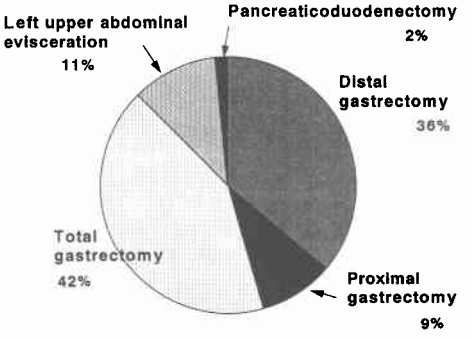

5. 進行胃癌に対する手術

平成8年度の進行癌125例に対しては，幽門側胃切除術が46例に，噴門側胃切除が12例に，胃全摘術が67例に，また膵頭十二指腸切除が1例，左上腹部内臓全摘術が14例に施行されていた(**Fig. 4**)．合併切除臓器は，脾48例，膵脾合併21例，膵脾結腸14例であった．

左上腹部内臓全摘術は，前述したように1980年に梶谷が開発した術式で，網嚢の一括切除を目的とした術式である．当初は，横行結腸に浸潤した高度に進行した症例に対して行われていた．理論的には，網嚢内のみに露出した進行胃癌がよい適応と考えられるが，予後因子解析の結果では，2型および3型胃癌では予後の改善は認められず(**Fig. 5**)，4型胃癌特に胃上部に主座を有する症例に生存率の向上が認められており(**Fig. 6**)，現在は，腹膜播種を有しない4型胃癌で胃上部中部に主座を置くものを適応としている[3]．

リンパ節郭清の程度は，D2 39例，D2＋α 40例，D3 14例，D4 24例であった．大動脈周囲リンパ節郭清の適応は，早期進行にかかわらず術中迅速診断を含めたN2としている．われわれは，4群リンパ節の中でも左

Fig. 5 Survival curves of the patients who underwent left upper abdominal evisceration subdivided according to the gross type.

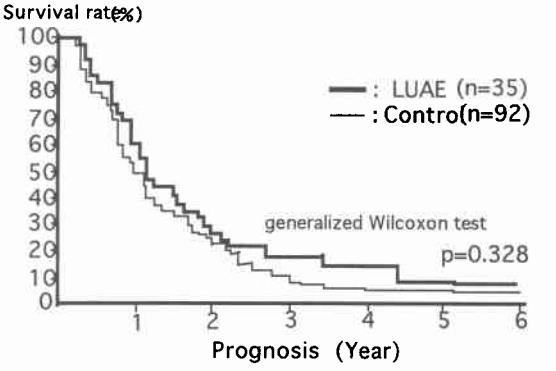

Fig. 6 Survival curves of the patients with type 4 cancer who underwent left upper abdominal evisceration subdivided according to the tumor location.

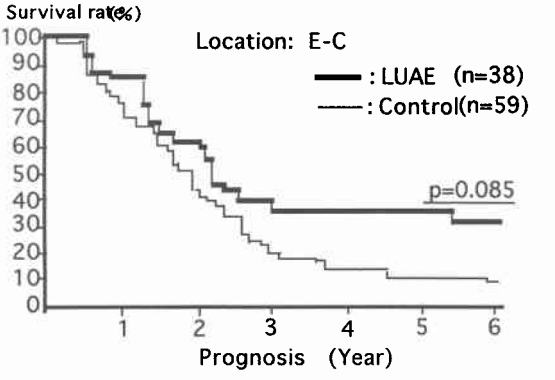

腹腔神経周囲のリンパ節（A2 latero＝Lgl. aorticae paragangliosa）を特に重用視している[4]．その根拠は，n45年生存例20例のうち14例に同部の転移を認めており，きわめて郭清効果の高いリンパ節であるからで，D2＋α，D3の症例では必ず同リンパ節の郭清が行われている．

考　察

化学療法の成績を述べなかったが，われわれは，1959年より癌研独自で手術単独群を対照として術後補助化学療法の有用性について検討してきた．しかしながら，当時の統計解析の知識，認識は，現在と比較すると不十分で，この問題について結論を出せずにきたことは残念なことであり，術後補助化療の意義は現在進行中の市販後調査の結果を待たねばならない．一方，1989

年より行ってきた根治切除不能進行胃癌に対する術前化学療法では，根治度B以上の手術が施行できた症例では，50%の5年生存率が得られており，きわめて進行した症例に対する集学的治療の道を開いたと言える[5]．

癌研での外科治療の特徴は，まとめると胃横断切除に代表される縮小手術，D4，左上腹部内臓全摘術に代表される拡大手術ということになろうが，根治性を最も重視して頑固に治療に当たっているというのが適切かと思う．また，真摯に病期に即した治療を追求めているというのも正確かと思う．現在の胃癌外科治療には，まだまだ問題点が非常に多く改善すべき事が多い．

早期胃癌におけるリンパ節の郭清範囲については，今後，動脈のリンパ領域といった概念を取り込む必要があると考えている[6]．すなわち，リンパ節転移は必ずしも病変の小彎大彎両側には起こらず，部位別に例えば胃体部小彎は，左胃動脈領域にしかリンパ節転移が起こらない．したがって，この部位であれば大彎の郭清は不必要であり，部分切除あるいは楔状切除で根治切除が可能である．このような解剖学的根拠，リンパ領域といった概念に基づいて術式を検討すべきである．

進行胃癌におけるリンパ節郭清範囲についても，規約にとらわれずに，本当に適切な郭清範囲は解剖学的にはどこかを検討する必要があると考えている．D2が標準郭清範囲とされているが，早期癌と進行癌の郭清範囲が同じであるというのは，いかがなものか．規約の2群，3群，あるいは4群の規定が解剖学的には本当に適切であるかどうか，そのなかで郭清効果が高いものはどこか，今後さらに検討する必要がある．

最近の研修医は，あまり胃癌に対し興味を示さず，胃外科を志望するものが少ない．これは，胃癌の外科治療がプラトーに達したという認識を若い世代の医師に持たせた結果であると思う．これは，大きな間違いである．上述した問題以外でも，切除術式，郭清範囲，アプローチ，再建方法などなど地域により，病院により異なる胃癌手術が行われている．このことは，それらがすべて解決すべき問題であることを示している．

癌専門病院ということで多くの症例を扱うわれわれは，それらの問題について解決する責任，義務を負っている．解決するための努力が日々必要である．単一施設で解決できない問題については，積極的に他施設共同研究に参加し，社会的責任を果たすべきである．

文　献

1) 梶谷　鐶：消化器癌手術アトラス．金原出版，東京，1992
2) 梶谷　鐶：胃癌の悪性度について．日外会誌 50：258—259，1949
3) 大山繁和，中島　聰，太田惠一朗ほか：左上腹部内臓全摘術．癌と化療　21：1781—1786，1994
4) 太田惠一朗，西　満正，中島聰總ほか：胃癌における大動脈周囲リンパ節郭清の意義について．日外系連会誌　21：1—5，1990
5) Nakajima T, Ota K, Ishihara S et al: Combined intensive chemotherapy and radical surgery for incurable gastric cancer. Ann Surg Oncol 4：203—208，1997
6) 小林正則，大山繁和，森田浩文ほか：早期胃癌の単発リンパ節転移例からみた胃の動脈リンパ領域の検討．日消外会誌　31：333，1998

Gastic Cancer Treatment in Cancer Institute Hospital, Tokyo

Shigekazu Ohyama, Keiichiro Ohyta, Show Ishihara, Hirotoshi Ohta,
Toshiki Matsubara, Takashi Takahashi and Toshifusa Nakajima
Department of GI Surgery, Cancer Institute Hospital

We report the history of the gastric cancer surgery and recent treatment a the Cancer Institute Hospital. Use of the gross classification developed by Kajitani is the most characteristics of our institution. The most important aim in our institution is to cure patients with adequate, both conservative and aggressive, surgical approach. A typical example of minimally invasive surgery is transeverse gastrectomy and a typical example of aggressive is left upper abdominal evisceration. Many problems in gastric cancer surgery remain, unresolved, such as type of resection, extent of lymph node dissection, reconstruction, and approach. We at the Cancer Institute, bear responsibility for resolving these problems.

Reprint requests: Shigekazu Ohyama　Department of GI Surgery, Cancer Institute Hospital
1-37-1 Kamiikebukuro, Toshima-ku, 170-0045 Tokyo, 170-0045 JAPAN