日消外会誌　31（10）：2171～2175，1998年

特集12

胃癌におけるリンパ管侵襲の術前推測の可能性に関する検討

長崎大学医学部第1外科，同　医療短期大学部*

安武　亨　寺田　隆介　山口榮一郎　辻　孝
七島　篤志　澤井　照光　山口　広之　中越　享
綾部　公懿　田川　泰*

胃癌において術前にリンパ管侵襲の有無を推測できるか否かを臨床病理学的，細胞・分子生物学的に検討した．臨床病理学的には1,129例，細胞・分子生物学的には100例の胃癌を対象とした．腫瘍径はリンパ管侵襲陽性（ly（＋））例で平均71mm，陰性（ly（－））例で43mmとly（＋）例で有意に腫瘍径が長かった（$p<0.001$）．また，蛍光免疫細胞化学-fluorescence in situ hybridization（FISH）同時染色法を用いてproliferating cell nuclear antigen（PCNA）染色性と17番染色体数を同時に検討した．PCNA陽性で17番染色体数的異常を認める細胞の比率はly（＋）例で平均15.3%，ly（－）例で9.0%とly（＋）例で有意に高かった（$p=0.0001$）．これらの方法は，生検標本で十分に施行可能であった．以上より，腫瘍径が長い症例，PCNA陽性かつ17番染色体数的異常陽性細胞を多く認める症例はly（＋）の頻度が高く注意を要すると考えられた．

Key words: lymphatic vessel invasion of gastric cancer, preoperative estimation, simultaneous detection of PCNA and chromosome 17

はじめに

リンパ管侵襲陽性胃癌はリンパ節転移頻度が高く，予後不良であるとされる．それらの知見を外科的に応用するためには，術前にリンパ管侵襲の有無が推測されることが望ましい．そこで，臨床病理学的に，あるいは細胞・分子生物学的にリンパ管侵襲の術前推測が可能か否か検討した．

対象と方法

対象は1981年より1997年までの間に当科にて手術を施行した胃癌1,129例である．臨床病理学的には腫瘍径，組織型とリンパ管侵襲との関連を検討した．細胞・分子生物学的には上記のうち100例の症例に対して，nm23染色性，proliferating cell nuclear antigen（以下，PCNAと略記）染色性―17番染色体数とリンパ管侵襲との関連を検討した．

nm23染色性は抗nm23抗体を用いて免疫組織学的に検討し，10%以上の細胞が染色された症例を陽性とした．

PCNA染色性―17番染色体数は抗PCNA抗体（PC-10）を用いた免疫蛍光抗体法と17番染色体セントロメアに対するプローブを用いたfluorescence in situ hybridization（以下，FISHと略記）同時検出法により評価した．実際には，凍結標本を融解しスライドグラス上に捺印標本を作製し，acetone-ethanol固定後免疫蛍光染色を行った．蛍光色素はfluorescein isothiocyanate（以下，FITCと略記）を用いた．ついで，パラホルムアルデヒドによる再固定の後，FISHを行った．蛍光色素はTexas-Redを用いた．約100個の細胞について調べ，PCNA染色性と17番染色体数を同時に検出した．また，それぞれ，単独のPCNA染色陽性細胞の比率（以下，PCNA LIと略記），染色体数的異常をも検討した．

有意差検定はカイ二乗またはt検定で行い5%の危険率をもって有意差ありとした．

結　果

1）臨床病理学的検討：

リンパ管侵襲は胃癌の占居部位とは関連を認めず，また，肉眼型とは進行癌で多い以外は特に関連を認めなかった．腫瘍径とリンパ管侵襲との関連を検討する

＊第51回日消外会総会シンポ3・胃癌における脈管侵襲の意味

＜1998年7月22日受理＞別刷請求先：安武　亨
〒852-8102　長崎市坂本1－7－1　長崎大学医学部第1外科

Fig. 1 Relationship between tumor size and lymphatic invasion

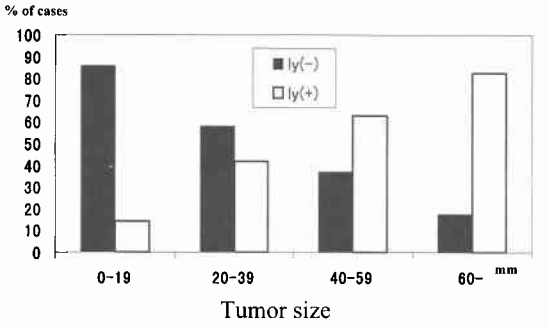

Fig. 2 lymphatic vessel invasion and mean tumor size

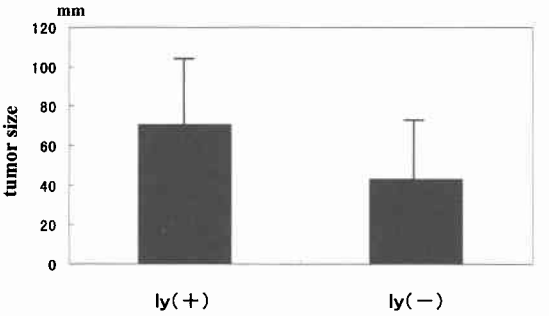

と，腫瘍径が増す毎にリンパ管侵襲陽性率が増加し60 mm 以上の症例では82.4%の症例がリンパ管侵襲陽性（以下，ly（+）と略記）であった（**Fig. 1**）．また，ly（+）例の腫瘍径は平均70.1mm，リンパ管侵襲陰性（以下，ly（−）と略記）例では43.1mm と有意に（$p<0.0005$）ly（+）例の腫瘍径が長かった（**Fig. 2**）．分化度とは特に関連を認めなかった．

2）細胞・分化生物学的検討：

nm23染色陽性（以下，nm23（+）と略記）例は100例中49例，陰性例（以下，nm23（−）と略記）は51例であった．nm23（+）例における ly（+）例の頻度は55.1%（27/49）であるのに対し，nm23（−）例における ly（+）例の頻度は79.2%（41/51）と有意に（$p<0.01$）nm23（−）例に ly（+）例の頻度が高かった（**Table 1**）．

PCNA 染色性—17番染色体数同時検出の結果については，PCNA，17番染色体（以下，ch. 17と略記）それぞれ単独での評価と二重染色における評価を行った．PCNA 単独による評価では，ly（+）例の PCNA LI は31.4%，ly（−）例の PCNA LI は30.0%と PCNA 染色性とリンパ管侵襲性との間に関連は認めなかった（**Fig. 3**）．17番染色体数単独の検討では，ch. 17数的異常を示す細胞の割合は ly（+）で35.6%，ly（−）で25.8%と ly（+）例では有意に（$p<0.005$）ch. 17の数的異常を示す細胞の割合が多かった（**Fig. 4**）．また，ch. 17の減少（monosomy）あるいは増加（polysomy），それぞれについて検討すると，ch. 17 monosomy の細胞の割合は ly（+）で13.6%，ly（−）で10.4%と ly（+）例で有意に（$p<0.05$）多かった．さらに，ch. 17 polysomy の細胞の割合も ly（+）で22.0%，ly（−）で15.4%と ly（+）例で有意に（$p<0.05$）多かった（**Fig. 5**）．二重染色による評価では，PCNA 染色陽性かつ ch. 17数的異常を示す細胞の割合は ly（+）例で

Table 1 Relationship between nm23 expression and lymphatic vessel invasion

ly	nm23		
	(+)	(−)	total
(+)	27	41	68
(−)	22	10	32
total	49	51	100

cases

Fig. 3 Relationship between PCNA labeling index and lymphatic vessel invasion

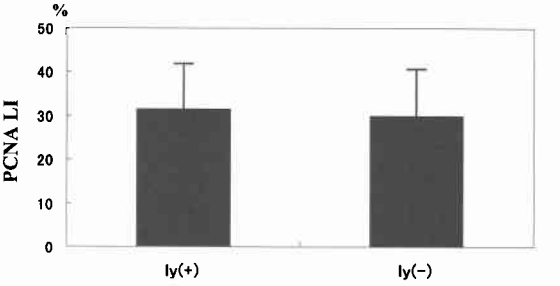

Fig. 4 Lymphatic vessel invasion and frequency of numerical aberration of chromosome 17

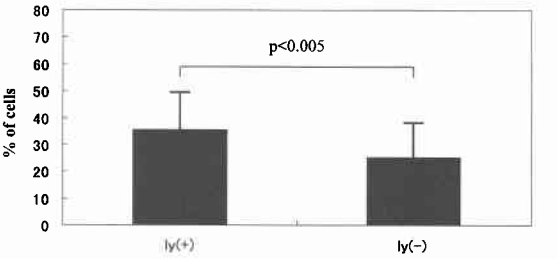

Fig. 5 Lymphatic vessel invasion and gain or loss of chromosome 17

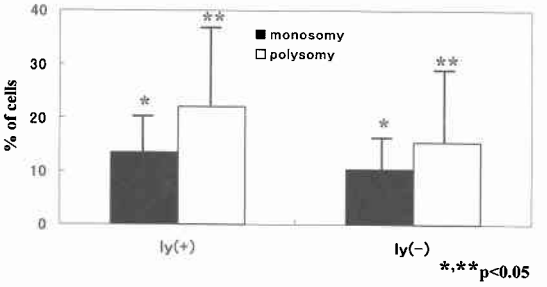

Fig. 6 Lymphatic vessel invasion and the frequency of the cells that show positive PCNA staining with numerical aberration of chromosome 17

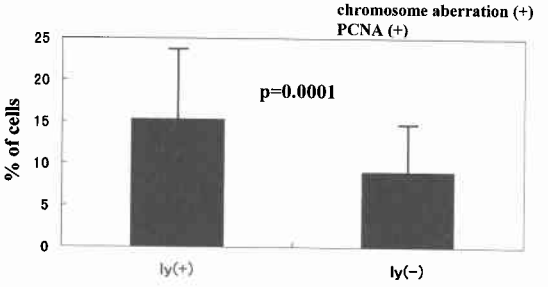

Fig. 7 Lymphatic vessel invasion and the frequency of the cells that show negative PCNA staining with numerical aberration of chromosome 17

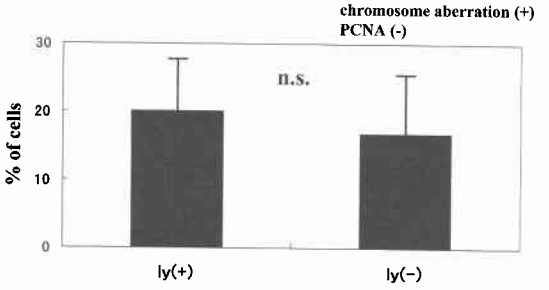

15.3%，ly（−）例で9.0%とly（＋）例で有意に（p＝0.0001）多かった（**Fig. 6**）．しかし，ch. 17の数的異常を示すが，PCNA染色陰性の細胞の割合はly(＋)例で20.1%，ly（−）例で16.8%とly（＋）例で多い傾向にはあったものの，有意の関連は認めなかった（**Fig. 7**）．さらに，PCNA染色陽性だが，ch. 17数が正常の細胞の割合は，ly(＋)で16.2%，ly(−)で20.6%

Fig. 8 Lymphatic vessel invasion and frequency of the cells that show positive PCNA staining without numerical aberration of chromosome 17

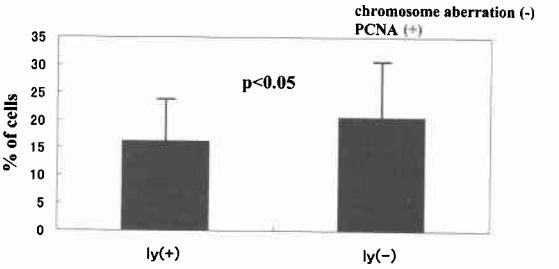

と逆にly（−）例で有意に（p<0.05）多かった（**Fig. 8**）．これらの方法は生検標本で施行可能であった．

考　察

リンパ管侵襲性と胃癌の占居部位，肉眼型とは特に関連を認めなかったが，腫瘍の大きさと有意の関連を認めた．腫瘍径を20mm毎に区切って検討すると，20〜39mmではly（＋）率41.8%であるのに対し，40〜59mmではly（＋）率63.0%と40mm以上ではリンパ管侵襲陽性例の方が多く認められた．同じ壁深達度の症例でも腫瘍径が増すごとにly（＋）率は増加していた．腫瘍径は術前にも測定可能で，リンパ管侵襲の指標として有用であると考えられた．また，壁深達度とも関連を認め，癌細胞の量とリンパ管侵襲との関連性が示唆された．

nm23は転移抑制因子とされる[1]が，今回の検討でもnm23陰性例でly（＋）が多く，nm23のリンパ管侵襲との関わりが示唆された．

PCNAは細胞回転や，細胞増殖の指標とされるが，今回行ったacetone-ethanol固定法では，細胞周期S期とよく相関するとされ，BrdU染色とほぼ同様の動態を示す[2]．すなわち，本固定法による-PCNAは細胞増殖のよりよい指標になると考えられる．PCNA-FISH同時染色法は蛋白質と核酸を同時に染色できる良い方法[3]であると考えられるが，我々の検討でもPCNA，FISH単独の検出と同時染色とを比較してもPCNA LI，染色体数に差異は認めておらず，十分に評価可能であると考えられた．今回の検討ではPCNA陽性で染色体異常を示す細胞が多いほどリンパ管侵襲例が多く，特に，これらの細胞が20%以上を占める症例では17例中16例（94.1%）はly（＋）であった．これは，単に染色体数的異常すなわちchromosomal instabilityを示すだけでなく，その細胞が回転している

か否かが重要であると考えられた．本学会総会においても，中村らがいくつかのサイトカインとともにcyclin Eも多いものがリンパ管侵襲と相関したと発表しており[4]，興味深い．さらに，PCNA単独ではリンパ管侵襲と関連を認めなかったこと，逆に，PCNA陽性かつ17番染色体正常の細胞が多いほどリンパ管侵襲が少ないことより，細胞が増殖していても17番染色体数的異常が無ければ，すなわちchromosome instabilityが無ければリンパ管へ浸潤し難いようである．17番染色体とリンパ管侵襲との関連については17番染色体数的異常を示す細胞が多い症例ほどly（＋）例が有意に多く，何らかの関連があると考えられるが，17番染色体異常を来す状態と関連があるのか，17番染色体の変化が直接関連してくるのかは明らかではない．17番染色体にはp53やerbB2などが座位しているが，我々の研究でも17番染色体数的異常を示すものではp53がLOHを示すものが多く[5]，p53との関連も考えられる．

当教室の成績では，リンパ管侵襲陽性胃癌の予後は同じn(n0，n1，n2)の症例でも予後不良で，特にly2，ly3症例の予後は不良である．lyとnの関係では，sm癌においてly(－)症例ではn2を3.0%にのみ認めるのに対し，ly（＋）症例ではn2が7.0%あり，n3が2.6%でn3はly（＋）症例にのみ認めた．また，再発部位を検討するとly（－）症例に比較してly（＋）症例で最も多いのはリンパ節再発で，約4倍多かった．

リンパ管侵襲を術前に推測する意義は，その知見を従来の切除標本による知見が得られる時点までに応用することと考えられる．すなわち，手術あるいは術前化学療法などへの応用，特に，手術への応用が中心となると思われる．これらのこと，および上記の成績より，術前にリンパ管侵襲が予測される症例ではリンパ節郭清に，より留意すべきであると考えられた．

胃癌のリンパ管侵襲に関して臨床病理学的，細胞・分子生物学的に検討した．腫瘍径が長い症例，nm23陰性の症例，PCNA陽性かつ17番染色体異常を示す細胞が多い症例はリンパ管侵襲陽性例が多く注意を要すると考えられた．

文　献

1) Ura P, Denno R, Hirata K: The significance of nm23 protein expression in human gastric carcinomas. Surg Today **26**：957—965，1996
2) Beppu T, Ishida Y, Arai H et al: Identification of S-phase cells with PC-10 antibody to proliferating cell nuclear antigen (PCNA) by flow cytometric analysis. J Histochem Cytochem **42**：1177—1182，1994
3) Steilen H, Burk U, Zwergel T et al: Simultaneous characterization of in vitro growing cells by fluorescence in situ hybridization (FISH) and Ki-67 labeling. Anal Cell Pathol **6**：83—87，1994
4) 中村光成，片野光男，桑原淳生ほか：胃癌の転移能の術前予測は可能か？　日消外会誌　**31**：281，1998
5) 辻　孝，田川　泰，久松　貴ほか：非小細胞性肺癌におけるp53遺伝子異常と17番染色体異常．癌と化療　**24**：263—268，1997

Preoperative Estimation of Lymphatic Vessel Invasion on Gastric Carcinoma

Toru Yasutake, Ryusuke Terada, Eiichiro Yamaguchi, Takashi Tsuji,
Atsushi Nanashima, Terumitsu Sawai, Hiroyuki Yamaguchi,
Toru Nakagoe, Hiroyoshi Ayabe and Yutaka Tagawa
First Department of Surgery, Nagasaki University School of Medicine
*School of Allied Medical Sciences, Nagasaki University

Preoperative estimation of lymphatic invasion by gastric carcinoma was attempted by using clinicopathological or cell and molecular biological methods. In 1129 cases of gastric carcinoma, the size of cancers with lymphatic invasion (71 mm) was significantly ($p<0.001$) greater than that of cancers without lymphatic invasion (43 mm). Stainability of nm23 was relatively low in cases of positive for lymphatic invasion. Simultaneous attempts to detect of proliferating cell nuclear antigen (PCNA) and numerical chromosomal aberrations were also performed in 100 cases of gastric carcinoma. PCNA was detected by the immunofluorescence method using anti-PCNA antibody (PC-10) after acetone-ethanol fixatin. Numerical chromosomal aberrations were detected by fluorescence in situ hybridization (FISH) using the probe for chromosome 17 centromere. The frequency of the cells with positive PCNA staining that had numerical aberration of chromosome 17 was significantly ($p=0.0001$) higher in the cases with lymphatic invasion (15.3%), compared to the cases without lymphatic invasion (9.0). The percentage of the cells that were PCNA-negative with numerical chromosomal aberrations was unrelated to lymphatic invasion. These results revealed that lymphatic vessel invasion is not induced by chromosome aberration or the cell cycle alone, but by a combination of both of them. This method can be performed preoperativeiy. The results also indicated that tumor size and tha rate of PCNA positivity with numerical aberration of chromosome 17 could be a marker for lymphatic invasion of gastric carcinoma.

Reprint requests: Toru Yasutake The First Department of Surgery, Nagasaki University School of Medicine
1-7-1 Sakamoto, Nagasaki, 852-8501 JAPAN