日消外会誌　31（10）：2182，1998年

研究速報

^{99m}Tc 標識モノクローナル抗体 A7によるヒト膵癌イメージングの可能性

松村　博臣　　大辻　英吾　　小林真一郎
岡本　和真　　北村　和也　　山口　俊晴

緒言：消化器癌の画像診断技術が進歩した現在でも膵癌の診断は困難を極める．我々は膵癌と高率に反応するモノクローナル抗体 A7を^{131}I や^{111}In で標識して膵癌のイメージングに応用可能なことを報告してきた[1]．今回，A7を^{131}I や^{111}In よりイメージングに適しているとされる^{99m}Tc で標識し，ヒト膵癌のイメージングに応用可能か検討したので報告する．

材料と方法：1）モノクローナル抗体 A7：A7はヒト膵癌の約80％と反応するが，正常組織とはほとんど反応しない[2]．2）A7を hydroxymethylene diphosphonate で^{99m}Tc と架橋して標識した．^{99m}Tc 標識 A7と非標識 A7とで，competitive inhibition assay[2]を行い抗体活性を検討した．3）A7と反応するヒト膵癌培養細胞株 HPC-YS 移植ヌードマウスに^{99m}Tc 標識 A7を静注し，経時的に腫瘍や正常臓器を摘出して重量を測定後に放射線量を γ-カウンターで測定した．対照として正常マウス IgG を^{99m}Tc 標識し，同様の検討を行った．単位重量当りの放射線量を算出し，その結果を組織/血液比で表わした．

結果：1）50％反応が抑制された時の^{99m}Tc 標識 A7の抗体活性は，非標識 A7と比較して97％保持されていた．2）^{99m}Tc 標識 A7の腫瘍に関する組織/血液比は投与後1時間目では0.12±0.01であったが，一峰性に経時的に増加し，投与後24時間目の^{99m}Tc 標識 A7の腫瘍に関する，組織/血液比は2.03に達した．また正常組織の，組織/血液比はいずれも低値であった（**Fig. 1**）．

考察：我々は^{131}I や^{111}In で標識した A7が膵癌のイメージングに応用可能であることを報告してきた[1]．最近では^{99m}Tc が^{131}I や^{111}In よりイメージングの核種として有用であるとされている[3]．その理由は，①半減期が短く，放出 γ 線エネルギーが強くないために被曝線量が少なく安全に使用できる，②安定した品質の放射性同位元素を効率よく得られ，経済的である，③イオン，キレート化合物，コロイドなど多様で安定な化学形態をとりうる，などである[3]．本検討により，^{99m}Tc 標識 A7が安全で精度の高い immunoscintigraphy に応用できる可能性が示唆された．

Fig. 1　Distribution of ^{99m}Tc labeled monoclonal antibody A7 in nude mice bearing human pancreatic carcinoma xenografts at 24 hours after administration.
*; significant difference, $p<0.05$

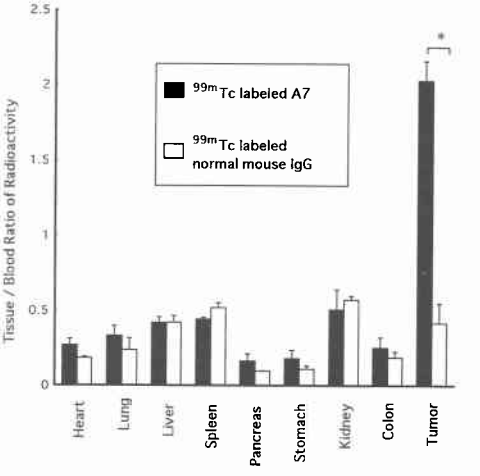

Key word: immunoscintigraphy

文　献：1) Nishi H, Yamaguchi T, Otsuji E et al: Reduced blood accumulation of biotinylated monoclonal antibody A7 after the subsequent administration of avidin. Cancer Letters　**120**：127—134，1997　2) Otsuji E, Yamaguchi T, Yamaoka N et al: Increased antitumor effect of neocarzinostatin conjugated to monoclonal antibody A7 on human pancreatic carcinoma grafted in nude mice. Antibody, Immuno-conjugates, and Radiopharmaceuticals **6**：177—183，1993　3) 佐治秀郎：放射線医薬品の基礎③—^{99m}Tc の化学．臨放線　**38**：915—916，1993

Radioimmunoscintigraphy of Human Pancreatic Cancer with ^{99m}Tc Labeled Monoclonal Antibody A7

Hiroomi Matsumura, Eigo Otsuji, Shinichiro Kobayashi, Kazuma Okamoto, Kazuya Kitamura and Toshiharu Yamaguchi.　1st Department of Surgery, Kyoto Prefectural University of Medicine

<1998年7月22日受理>別刷請求先：松村　博臣

〒602-0841　京都市上京区河原町通広小路上る梶井町465　京都府立医科大学第1外科