日消外会誌　31（11）：2199～2205，1998年

原　著

切除不能または非治癒因子を有する高度進行胃癌に対する術前化学療法の可能性

新潟県立がんセンター新潟病院外科
梨本　篤　佐々木壽英　田中　乙雄
筒井　光広　土屋　嘉昭　牧野　春彦

術前診断にて根治切除不可能と判定した進行胃癌21例に対し，1993年より術前化学療法（NAC）としてFLP療法（CDDP 50mg/m²，day 1 day 8，5FU 333mg/m² and Leucovorin 30mg/body, day 1～8）を2クール以上施行してきた．19例に手術がなされ，18例（85.7%）が切除可能であった．【成績】①PR例は12例（57.1%）存在し，根治Bとなった症例が7例存在した．②部位別奏効率は，No. 16リンパ節転移64.7%，原発巣47.6%，肝転移40%，腹膜播種11.1%であった．③21例の50%生存期間（MST）は322日，1生率40.5%であった．PR 12例はMSTが471日で，無効例は209日であった．④根治度別では，根治BのMST 835日に対し，根治Cは310日で17.5か月MSTが延長していた．⑤治療関連死亡，grade 4は1例もなく，grade 3以上の有害事象は白血球減少19.0%，貧血14.3%，口内炎9.5%などで安全性が確認された．【結語】FLP療法によるNACは，非治癒因子がNo. 16リンパ節転移である場合に治療効果が期待でき，PR例および根治B症例には生存率の向上も認められた．

Key words: neoadjuvant chemotherapy, advanced gastric cancer, abdominal para-aortic lymph node metastasis

はじめに

手術手技的な進歩もあり，進行胃癌に対する治療成績は確実に向上してきている．一方，手術療法はtumor reductionの面では他の治療法よりも圧倒的に優れているが，技術的には限界にきている．手術のみでこれ以上生存率の向上を望むのは困難であり，合理的な集学的治療の確立が望まれる．手術の限界を越える予後不良な胃癌としては腹膜播種，肝転移，広範な遠隔リンパ節転移を有する進行胃癌，切除不能胃癌，および再発胃癌などがある．これらに対する集学的治療の一貫として化学療法があるが，単剤では効果が得られず，種々の併用化学療法が施行されている．しかし，進行・再発胃癌に対する延命効果についてはいまだに不明瞭のままである．体力が低下している術後に強力な化学療法を施行するのは危険であり，困難でもある．したがって，非治癒切除または非切除が予想される症例に対しては，まず術前に強力な化学療法を施行し，downstagingを計り，手術野外の微小転移巣をコントロールしてから手術をする，という考え方に基づき1980年代頃からneoadjuvant chemotherapy（NAC）という概念のもとで化学療法が施行されてきた[1]．術前化学療法を行う時点では，癌病巣に対するvascularityが保たれており，癌の先進部での効果が期待できる．そこで術前診断にて切除不能または非治癒因子を有していると考えられた高度進行胃癌に対し，原則として強力な化学療法を先行し，切除可能と判断された時点で手術を行うNACを治療戦略として取り入れ施行してきた．

対象と方法

対象は1993年以降，術前診断にて根治切除不能または明らかに非治癒因子を有すると判定され，NACを施行した高度進行胃癌21例である．背景因子は（**Table 1**），男性14例，女性7例，平均年齢57歳（22～75歳）で，肉眼型は2型4例，3型9例，4型8例であり，組織型は分化型8例，未分化型13例であった．術前に把握できた非治癒因子は延べ数で肝転移5例，腹膜播種9例，腹部大動脈周囲リンパ節（No. 16）転移17例，

＜1998年7月22日受理＞別刷請求先：梨本　篤
〒951-8566　新潟市川岸町2－15－3　新潟県立がんセンター新潟病院外科

Table 1　Patients characteristics

Sex	: male/female	14/7
Age	: (mean 57 y.o.) 21-75	
Gross	: type 2/type 3/type 4	4/9/8
Hist	: diff/undiff	8/13
P	: P0/P1/P2/P3	11/1/0/9
N	: N2/N3/N4	3/1/17
H	: H−/H+	16/5
T	: T3/T4	10/11
Non-Curative Factors : H(+)5, P(+)9, No 16 Ln(+)17, T4(+)3		
Surgery : resectable rate 85.7%(18/21)		
	total gastrectomy	12
	distal subtotal gr.	6
	unresectable	3

高度他臓器浸潤3例であった．なお，同時期の根治切除不能または明らかに非治癒因子を有すると判定されたが化学療法を施行しなかった14例の高度進行胃癌手術例を対照群とした．男性9例，女性5例，平均年齢66歳（45〜84歳）で，肉眼型は2型3例，3型6例，4型5例であった．化学療法の有無は各主治医の判断に一任したが，P3 9例，H3 3例，N4 5例と厳しい症例が多く，適格条件からはずれた症例が大半であった．

適格条件は初回化学療法例で切除不能あるいは非治癒因子を有し，以下の条件を満たす症例とした．

1．組織学的に腺癌が確認され，臨床的に非治癒因子を有すること．

2．評価可能病変を有すること．

3．年齢は75歳以下であること．

4．Performance Status (PS) は0〜2であること．

5．主要臓器の機能が十分に保持されていること．

① WBC≧4,000/mm³，Platelet≧10×10⁴/mm³，② GOT, GPT：正常値上限の2倍以下．T. Bil≦2.0mg/dl（ただし，肝内胆管の拡張や閉塞所見を呈するなど，明らかな肝転移による上昇を除く），③ BUN, creatinine：正常値

6．除外基準としては

① Central nervous system への転移例，②重症の合併症（重症感染症，心不全，腎不全，肝不全など）を有する症例，③活動性の重複癌，④重症の精神障害を有する症例，とし

7．Informed consent が得られていることとした．

プロトコールは多剤併用のFLP療法にて行った（**Fig. 1**）．1日目と8日目に cisplatin (CDDP) 50mg/m²を2時間かけて点滴静注した．5-fluorouracil (5FU) 333mg/m²は2時間かけて8日間連日点滴静注し，leucovorin (LV) 30mg/body は8日間それぞれ5FU投与前に one shot 静注した．これを1クールとし，3週間の休薬期間を置いて，術前に2クール以上行うことを原則とした．検討項目は，各非治癒因子に対する奏効率，奏効度別および根治度別の生存率，有害事象などとした．生存率算定には Kaplan-Meier 法，統計学的検定は logrank 法を用いた．治療効果判定はがん化学療法の臨床効果判定基準に則り[2]，副作用の記載様式は WHO の基準[3]に準じて判定した．ただし，今回は，50%以上の縮小効果が得られた症例を全てPRと判定して記載した．また，記載様式は胃癌取扱い規約（第12版）に準じた．

Fig. 1　FLP-therapy

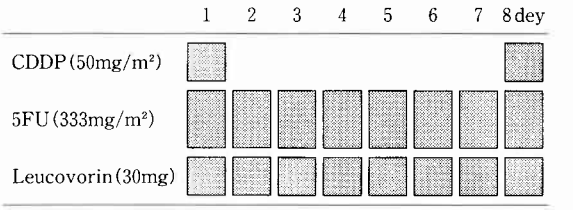

成　績

21例のうち2例は病変が増悪し手術できなかったが，19例に手術が施行された．18例（85.7%）で切除可能であり，術式は胃全摘術12例，胃亜全摘術6例であった．術前化療のクール数は2クール17例，3クール3例，4クール1例であった．また，術前化療後から手術までの期間は平均29.6日（16〜56日）であった．

1．奏効率

CRは1例も得られなかったが，PRが12例存在し，NC 8例，PD 1例であり，奏効率は57.1%であった．評価可能病変別の奏効率をみると，No. 16リンパ節転移が64.7%と最もよく奏効していた（**Table 2**）．以下，原発巣47.6%，肝転移(H) 40.0%，腹膜播種(P) 11.1%であった．肉眼型別に奏効率をみると，3型66.7%，2型50.0%と陥凹を有する腫瘍での奏効率が良好であった．一方，ビマン浸潤型である4型胃癌では奏効率37.5%と低率であった．しかし，No. 16リンパ節転移に関しては，3型71.4%，4型66.7%と原発巣の肉眼型のいかんに関わらず高率に縮小効果が認められた．

2．生存期間

治療開始からのNAC　21例全体の50%生存期間(MST)は322日，1生率40.5%，2生率10.8%であっ

Table 2 Treatment results after flp (N=21)
—gross type—

Gross	Primary	No.16 LN	H	P	Total
type 2	50.0% (2/4)	50.0% (2/4)	0% (0/1)	0% (0/1)	50.0% (2/4)
type 3	55.6% (5/9)	71.4% (5/7)	66.7% (2/3)	33.3% (1/3)	66.7% (7/9)
type 4	37.5% (3/8)	66.7% (4/6)	0% (0/1)	0% (0/5)	37.5% (3/8)
Total	47.6% (10/21)	64.7% (11/17)	40.0% (2/5)	11.1% (1/9)	57.1% (12/21)

No. 16 LN : Abdominal para-aortic lymph node
H : Liver metastasis
P : Peritoneal dissmination

た（**Fig. 2**）．一方，対照群の，MST は81日で1年生存例はなかった．PR 例では50%生存期間（MST）471日に対し，無効例では209日と奏効例には250日程 MST が延長していた（$p<0.05$）（**Fig. 3**）．また，PR 例は1生率63.6%，2生率21.2%であり，非 PR 例では1生率11.1%で，2生例はなかった．NAC 後の手術で根治 B が施行できたのは7例であった．根治 B 症例の MST が835日であったのに対し，根治 C 症例では310日と根治 B 症例に約500日 MST が延長していた（$p<0.05$）（**Fig. 4**）．根治 B 症例では1生率85.7%，2生率64.3%と良好であったが，最長生存は27か月であり，現在までそれ以上の長期生存例は経験していない．

3．有害事象

抗癌剤による有害事象は血液毒性が最も多く，Grade 1以上は貧血95.2%，白血球減少76.2%，血小板減少23.8%であった（**Table 3**）．消化器症状としては全員に食欲不振がみられた．以下，嘔気81.0%，口内炎42.9%，下痢42.9%，GOT 上昇19.0%，総ビリルビン上昇9.5%であった．問題となる腎機能障害は Grade 1が1例のみで Grade 2以上はなかった．脱毛は14.3%と低率であり，神経障害は1例もなかった．Grade 4以上の重篤な毒性は1例もなく，Grade 3以上の毒性も白血球減少19.0%，貧血14.3%，口内炎9.5%などと低率であった．致命的な有害事象を呈した症例は1例もなく，全例休薬にて回復しており，安全性が確認された．次に No. 16リンパ節転移に対する奏効例を紹介する．

4．症例：58歳，男性

平成6年4月中旬に下痢症状で発症し，胃内視鏡検査にて4型胃癌の診断を受けた．腹部に腫瘤を触知し腰痛を認めた．腫瘍マーカーは，CEA 158.7ng/ml，

Fig. 2 Survival curve

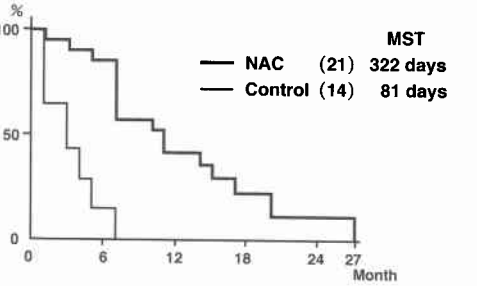

Fig. 3 Survival curve

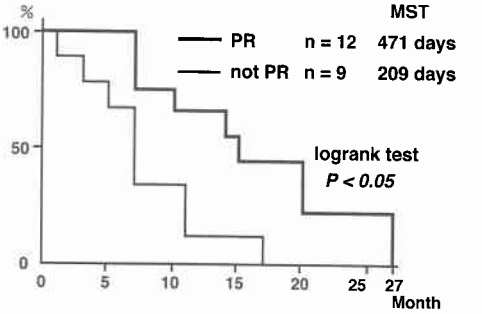

Fig. 4 Survival curve

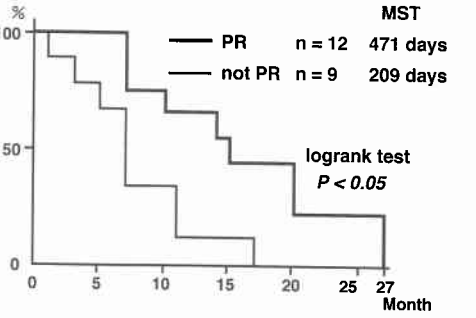

CA19-9 11,043U/ml と著明に上昇していた．腹部 CT 所見では，腫瘍による胃壁の肥厚とともに著明なリンパ節腫大が指摘された（**Fig. 5a**）．以上より根治切除不能と判断し，FLP 療法による NAC を開始した．1クール後転移リンパ節は縮小し，2クール後 No. 16リンパ節腫大はほとんど認められなかった（**Fig. 5b**）．重篤な有害事象はなく，軽度の消化器症状，血液毒性，肝障害を認めたのみであった．平成6年8月4日手術が施行された．No. 16リンパ節転移は a から b2まで inter，latero ともに認められた．小弯側転移リンパ節も一塊となり，膵へ直接浸潤していた．retroperitoneal approach にて D4リンパ節郭清を伴う胃全摘＋膵体

Table 3　Toxicity

	Crade				Positive rate	≧Grade3
	1	2	3	4		
Hb	7	10	3	0	20(95.2%)	3(14.3%)
WBC	7	5	4	0	16(76.2%)	4(19.0%)
Plt	4	1	0	0	5(23.8%)	0(0.0%)
T・Bil	0	1	1	0	2(9.5%)	1(4.8%)
GOT	3	1	0	0	4(19.0%)	0(0.0%)
Cre	1	0	0	0	1(4.8%)	0(0.0%)
Stomatitis	8	0	2	0	10(42.9%)	2(9.5%)
Nausea	12	5	0	0	17(81.0%)	0(0.0%)
Diarrhea	6	3	0	0	9(42.9%)	0(0.0%)
Alopecia	3	0	0	0	3(14.3%)	0(0.0%)
Neurogenic	0	0	0	0	0(0.0%)	0(0.0%)

*WHO criteria

Fig. 5　Contrast enhanced computed tomography scan of para-aortic section before treatment (a), and after 2 courses of FLP (5-fluorouracil, leucovorin and cisplatin) therapy (b). During the therapy, massive metastases of abdominal para-aortic lymph nodes showed almost complete regression.

尾部切除＋脾摘＋胆摘術を施行した．摘出標本の肉眼所見は化学療法の影響か早期胃癌類似進行癌の様相を呈していた（**Fig. 6**）．病理組織学的所見は por2，si，n4，ly2，v0，INFγ，ow（−），aw（−），stage IVb

Fig. 6　Macroscopic findings of type 4 gastric carcinoma showed early cancer like appearance.



であった．リンパ節転移は全体で84/119であり，No. 16リンパ節は40/46の転移度であった．NAC による組織学的効果は Grade 1b であった．術後経過は順調で，CDDP 50mg/生食500ml を 2 回腹腔内投与し，第27病日に退院した．外来にて methotrexate（MTX）-5FU 交代療法を 2 週間ごとに10クール行い，以後 UFT 400 mg/day 経口投与を継続した．平成 7 年 3 月末に No. 16リンパ節および肝転移再発をきたし，平成 8 年 1 月 15日（NAC 開始後 1 年 7 か月）自宅にて永眠された．

考　察

胃癌に対する術後補助化学療法の効果は，本邦の研究では有効な報告がいくつかなされているが[4]，欧米での研究ではほとんど有効な報告はみられない[5]．胃癌の術後化学療法には限界があり，何らかの形でその限界をのりこえることが求められている．EAP 療法（Etoposide, Adriamycin, CDDP）[6]による NAC にて奏効率70%，50%生存期間15か月と非常に良好な成績が得られたため，胃癌に対しても抗腫瘍効果の向上，延命効果を期待して高度進行，再発胃癌に対し NAC を施行する施設が増えてきた[8)~10)]．特に切除不能または非治癒因子を有する高度進行胃癌に対しては，治癒を目指して強力な化学療法を先行し，切除可能と判断された時点で手術を行う．われわれも手術時期を選ぶことにより，多くの症例で外科的切除の境界部が浮腫状になっていて剝離しやすく，かつ剝離面が cancer free となっていることを確認している．したがって，奏効例に対しては手術侵襲の軽減，quality of life（QOL）の向上が期待できる．

1．有害事象

手術を前提にしているため有害事象が強すぎて十分

な手術ができなくなるようでは困る．しかし，進行胃癌に対し効果的で副作用の少ない化学療法はなく，許容範囲内であるか否かが問題となってくる．EAP療法は最初phase II studyにて73%（CR 21%，PR 52%）という高い奏効率を得て注目を浴びたが[11]，追試の結果，骨髄抑制を中心として高率で高度な有害事象が出現し，繰り返し投与ができなかった[12]．集中補助化学療法にもかかわらずtreatment related death（TRD）が高率に出現し，消化器癌に対しては現在ではほとんど用いられていない．また，FAMTX（5FU，Adriamycin, MTX）とのrandomized controlled trial（RCT）では途中で中止されている[13]．一方，われわれが選択したFLP療法は50%を越える奏効率が期待される割には，Grade 3の有害事象が20%以下，Grade 4は0%と安全性が確認された．Leichmanら[14]も38例に対しFLP療法を施行し，生命の危険を伴う有害事象は1例もなかったとしている．このように注意深い管理により重篤な有害事象の出現が少なく，NACのregimenとして臨床的に施行しやすい化学療法と思われた．

2．奏効率

CDDPの導入とbiochemical modulationの応用により進行胃癌に対する化学療法にもかなりの進歩がみられる．有効と考えられる化学療法とその奏効率を列挙するとIrinotecan hydrochloride（CPT-11）＋CDDP療法（CPT-11，CDDP）41.7%[15]，FAM療法（5FU，Adriamycin，Mitomycin）42%[16]，FAP療法（5FU，Adriamycin，CDDP）50.0%[17]，LV＋5FU療法48%[18]，MLP-F療法（MTX，LV，CDDP，5FU）88%[19]，ECF療法（Epirubicin，CDDP，5FU）45%[20]，FAMTX療法（5FU，Adriamycin，MTX）41%[21]，FP療法（5FU，CDDP）56%[22]，FLP療法（5FU，LV，CDDP）45%[14]などである．このうちNACのregimenとして選択される条件は奏効率が高いこと，副作用が耐用可能で長く遷延しないことなどであり，欧米で進行胃癌に対し用いられているNACのregimenとその奏効率は，EAP 70%[6]，FAMTX[23]，EFT（Etoposide，5FU，CDDP）25%[24]，MTX-5FU交代療法（MTX，5FU）40%[25]，FP療法（5FU，CDDP）56%[22]などである．本邦ではEAP療法43.8%[7]，FLEP療法（5-FU，LV，etoposide，CDDP）44%[8]，PMUE療法（CDDP，MMC，UFT，Etoposide）50%[9]，MTX-5FU交代療法36%[26]などが代表的なNACとその奏効率である．MTX-5FU交代療法は，腹膜播種に有効であるとの報告が本邦では多くみられるが[27]，われわれの経験では[28]，腹膜播種に対する奏効率は25%と低く抗腫瘍効果は不十分でNACのregimenとしては不適当と考えている．また，今回の検討でも腹膜播種の奏効率は11.1%と低率であった．評価病変別ではリンパ節転移，局所進展巣によく奏効することは一致しているようである．また，遠隔転移のないlocally advanced disease（LAD）と遠隔転移のあるmetastasized disease（MD）を比較した報告では，LADはMDより有意に奏効率が高く，遠隔成績も良好であった[6][17]．われわれもCTにて多数のNo. 16リンパ節腫大を認め，下大静脈への浸潤も疑われたため，FLP療法を2クール施行したところ，No. 16リンパ節には組織学的に癌細胞の遺残がなかった症例を経験し報告している[29]．同様に辻中ら[30]はリンパ節転移のため試験開腹に終わったが，EAP療法2クール後にPRとなり，切除可能となった症例を報告している．Kelsenら[23]はFAMTX療法によるNACで51%と高率にdownstagingが得られ89%が手術を受けている．われわれの検討では腫瘍の縮小効果は認められるものの，downstagingまで得られる症例は少なく，NAC後の手術は必要であると考えている．したがって，全例に手術が施行され，原発巣の切除率は85.7%であった．

3．延命効果

中島ら[8]は非切除例のMSTが4か月であるのに対して，治癒切除不能症例に術前FLEP療法＋手術を行い，MSTを9か月にできたとして5か月の延命効果を報告している．また，米村ら[31]もT4症例に対しPMUEによるNAC群と手術先行群を比較したところ，MSTで5か月の延命が得られ，後者では2年生存例がなかったのに対し術前では2生率が35%であったとしている．また，NACが奏効した症例においては，術後の全身補助化学療法や腹腔内投与療法などの追加治療により延命効果が得られるとの報告もみられる[14][23]．われわれの検討でも，非切除または根治切除不能であったが，化学療法がなされなかった症例のMSTは81日であったのに対して，NAC例のMSTは8か月延長していた．また，NAC奏効例は無効例より250日程の延命があり，根治Bが施行できた症例は根治C症例に比べ約500日の延命が認められた．しかし，長期生存例はまだ経験しておらず，長期予後を改善できるとは言いがたい．また，明らかに腫瘍が遺残した場合は延命効果は期待できない．

われわれは外科治療＋術中，術後化学療法には限界

を感じており，切除不能または非治癒因子を有する高度進行胃に対し pilot study として FLP 療法による NAC を施行してきた．奏効率は57.1%と予想したよりも高率であり，根治 B 症例では，若干ではあるものの延命効果も期待できた．入院期間が長くなる問題はあるが，切除不能因子が1因子であり，それがリンパ節転移または局所進展巣などの LAD である場合はかなり期待できる．将来的には明らかな非治癒因子を有さない進行胃癌に対し NAC の有効性の有無を確認する study が必要になると考えている．しかし，肝転移などの血行性転移，腹膜播種などには奏効率，延命効果とも不十分であり，さらなる対策を講ずる必要がある．また，NAC として適当な regimen であるのか否かは，多施設共同研究による prospective randomized controlled trial によって臨床効果を確認しながらコンセンサスを確立していく必要がある．

文　献

1) Nakajima T: Adjuvant chemotherapy for gastric cancer in Japan: Present status and suggestions for rational clinical trials. Jpn J Clin Oncol **20**: 30—42, 1990
2) Japanease Reseach Society for Gastric Cancer: Japanese classification for gastric carcinoma. 1st English ed. Kanehara, Tokyo, 1995
3) World Health Organization. WHO Handbook for Reporting Results of cancer treatment. Geneva, 1979
4) Hermans J, Bonenkamp JJ, Boon MC et al: Adjuvant therapy after curative resection for gastric cancer: meta-analysis of randomized trials. J Clin Oncol **11**: 1441—1447, 1993
5) Frei E III: Clinical cancer research: an embattled species. Cancer **50**: 1979—1992, 1982
6) Wilke H, Preusser U, Gunzer U et al: Preoperative chemotherapy in locally advanced and nonresectable gastric cancer; A phase II study with etoposide, doxorubicin, and cisplatin. J Clin Oncol **7**: 1318—1326, 1989
7) 田口鐵男，太田　潤，折野真哉ほか：進行胃癌に対する Etoposide, ADM, CDDP(EAP)療法の共同研究．癌と化療　**17**: 2191—2196, 1990
8) 中島聡総，太田恵一朗，石原　省ほか：胃癌の Neoadjuvant chemotherapy—意義，適応，現状—．臨外　**49**: 769—773, 1994
9) Yonemura Y, Sawa T, Kinosita K et al: Neoadjuvant chemotherapy for high-grade advanced gastric cancer. World J Surg **17**: 256—262, 1993
10) Fink U, Stein HJ, Schuhmacher C et al: Neoadjuvant chemotherapy for gastric cancer: Update. World J Surg **19**: 509—516, 1995
11) Preusser P, Wilke H, Achterrath W et al: Phase-II-studie mit etoposide, adriamycin, cisplatin (EAP) beim primar inoperablen, metastasierten magen karzinom. Tumor Diagnostik & Therapie **8**: 43—48, 1987
12) Lerner A, Gonin R, Steele GD et al: Etoposide, doxorubicin, and cisplatin chemotherapy for advanced gastric adenocarcinoma. Results of a phase II trial. J Clin Oncol **10**: 536—540, 1992
13) Kelsen D, Atiq OT, Saltz L et al: FAMTX versus etoposide, adriamycin and cisplatin: A randomized assignment trial in gastric cancer. J Clin Oncol **10**: 541—548, 1992
14) Leichman L, Silberman H, Leichman CG et al: Preoperative systemic chemotherapy followed by adjuvant postoperative intraperitoneal therapy for gastric cancer: A university of southern california piliot program. J Clin Oncol **10**: 1933—1942, 1992
15) Shirao K, Shimada Y, Kondo H et al: Phase I-II study of irinotecan hydrochloride combined with cisplatin in patients with advanced gastric cancer. J Clin Oncol **15**: 921—927, 1997
16) Mac Donald JS, Schein PS, Wolley PV et al: 5-fluorouracil, doxorubicin and mitomycin C (FAM) combination chemotherapy for advanced gastric cancer. Ann Intern Med **93**: 533—536, 1980
17) Moertel CG, Rubin J, O'Connell MJ et al: A phase II study of combined 5-fluorouracil, doxorubicin, and cisplatin in the treatment of advanced upper gastrointestinal adenocarcinomas. J Clin Oncol **4**: 1053—1057, 1986
18) Machover D, Goldschmidt E, Chollet P et al: Treatment of advanced colorectal and gastric adenocarcinomas with 5-fluorouracil and high-dose folinic acid. J Clin Oncol **4**: 685—696, 1986
19) Bruckner HW, Cheseer MR, Wong H et al: Folate biochemical modulation regimen for the treatment of gastric cancer. J Clin Gastroenterol **13**: 384—389, 1991
20) Webb A, Cunningham D, Scarffe JH et al: Epirubicin, cisplatin and fluorouracil versus fluorouracil dioxorubicin and methotrexate. J Clin Oncol **15**: 261—267, 1997
21) Wils JA, Klein HO, Wagener DJ et al: Sequential high-dose methotrexate and fluorouracil combined with doxorubicin-A step ahead in the treatment of advanced gastric

cancer ; A trial of the EORTC gastrointestinal tract cooperative group. J Clin Oncol 9 : 827—831, 1991
22) Rougier PH, Mahjoubi M, Lesser Ph et al : Neoadjuvant chemotherapy in locally advanced gastric carcinoma-A phase II trial with combined continuous intravenous 5-fluorouracil and bolus cisplatinum. Eur J Cancer 30 : 1269—1275, 1994
23) Kelsen D, Karpeh M, Schwartz G et al : Neoadjuvant therapy of high-risk gastric cancer : A phase II trial of preoperative FAMTX and postoperative intraperitoneal fluorouracil-cisplatin plus intravenous fluorouracil. J Clin Oncol 14 : 1818—1828, 1996
24) Ajani JA, Ota DM, Jessup M et al : Resectable gastric carcinoma-an evaluation of preoperative and postoperative chemotheray. Cancer 68 : 1501—1506, 1991
25) Plukker JTh, Mulder NH, Sleijfer DTh et al : Chemotherapy and surgery for locally advanced cancer of the cardia and fundus : phase II study with methetrexate and 5-fluorouracil. Br J Surg 78 : 955—958, 1991
26) 卜部 健, 赤沢修吾, 須田雍夫ほか：進行胃癌に対するMTX/5-FU時間差投与法の有用性. 日癌治療会誌 21 : 2284—2285, 1986
27) 小西敏郎, 真船健一, 吉田純司ほか：Methotrexate/5-fluorouracil時間差投与療法による進行胃癌の治療. 日消外会誌 23 : 2024—2032, 1990
28) 梨本 篤, 佐々木壽英：進行・再発胃癌に対するMMC+MTX/5FU交代療法. 日癌治療会誌 29 : 27—35, 1994
29) 山本 智, 梨本 篤, 土屋嘉昭ほか：術前化学療法にて根治手術が可能となった腹部傍大動脈周囲リンパ節転移陽性進行胃癌の1例. Endosc Forum digest dis 12 : 232—236, 1996
30) 辻仲利政, 村田厚夫, 小川道雄ほか：進行胃癌に対するEtoposide, ADM, CDDP(EAP)療法の効果. —Neoadjuvant chemotherapyとしての役割と組織学的効果について—. 癌と化療 16 : 3295—3298, 1989
31) 米村 豊, 宮崎逸夫：胃癌に対するNeoadjuvant chemotherapyの現状と将来. 癌と化療 22 : 1893—1904, 1995

Neoadjuvant Chemotherapy for Advanced Gastric Carcinoma with Non-Curative Clinical Factors

Atsushi Nashimoto, Juei Sasaki, Otsuo Tanaka, Mitsuhiro Tsutsui, Yoshiaki Tsuchiya and Haruhiko Makino
Division of Surgery, Niigata Cancer Center Hospital

Since 1993, 21 patients with unresectable or non-curatively resectable gastric carcinoma have received FLP neoadjuvant chemotherapy (NAC), consisting of 5-fluorouracil (333 mg/m^2 continuous intravenous infusion for 8 days) and cisplatin (50 mg/m^2 as a 2-hour intravenous infusion on day 1 and 8). Patients received at least 2 cycles of FLP. Nineteen out of 21 patients underwent surgical treatment, and stomach resection was performed in 18 (85.7%). There were no deaths and no major morbidity following operation. Clinical response, toxicity, and survival were assessed. Results: There was no complete response (CR), but 12 patients (57.1%) had partial response (PR). The response rate was 64.7% for positive abdominal para-aortic lymph nodes (No. 16), 47.6% for primary regional involvement, 40.0% for liver meatastasis and 11.1% for peritoneal dissemination, respectively. One year survival for all patients was 40.5% and median survival time (MST) was 322 days. MST for responders was 471 days and that for non-responders was 209 days. MST was 835 days for patients who underwent curative resection and 310 days for those who underwent non-curative surgery. there was no treatment related death (TRD) or grade 4 toxicities. Grade 3 leukopenia occurred in 4 patients (19.0%), grade 3 anemia occurred in 3 patients (14.3%), and grade 3 stomatitis in 2 patients (9.5%). We concluded that neoadjuvant chemotherapy with FLP was feasible and useful for tumor reduction, especially for para-aortic lymph node metastases. A little survival benefit was seen for patients whose primary tumor had a PR or who had undergone curative resection.

Reprint requests: Atsushi Nashimoto Division of Surgery, Niigata Cancer Center Hospital
2-15-3 Kawagishicho, Niigata, 951-8566 JAPAN