日消外会誌　31（11）：2206～2214，1998年

Epstein-Barr virus ゲノム陽性胃癌における潜伏遺伝子産物の発現と臨床病理学的所見に関する検討

福岡大学医学部第２外科，同　第１病理*
竹尾　浩真　　山下　裕一　　大島　孝一*
菊池　昌弘*　　白日　高歩

Epstein-Barr virus（EBV）感染と関連が深く，間質にリンパ球浸潤が著明な低分化髄様胃癌 gastric carcinoma with lymphoid stroma（GCLS）の10例，GCLS を除くリンパ球浸潤胃癌14例，他の胃癌300例で EBV 関連胃癌を検出し，EBV 潜伏遺伝子 EBNA2，LMP1発現と臨床病理学的所見から EBV 関連腫瘍における分類（位置づけ）を行い，EBV の性質，癌進展への関与を考察した．またリンパ球浸潤との関連も検討した．EBV 陽性率は GCLS 群（80.0％），リンパ球浸潤群（57.1％）が他群（7.7％）より高く，EBV はリンパ球浸潤と関連が深かった．また GCLS 群，リンパ球浸潤群はリンパ節転移率が低かった（$p<0.05$）．陽性例は全癌細胞に monoclonal な感染が認められたが EBNA2，LMP1の発現はなかった．結果より EBV 関連胃癌は Burkitt's lymphoma（EBNA2－，LMP1－）あるいは鼻咽頭癌（EBNA2－，LMP1＋/－）などに属し，EBV は活性や永久増殖能はないが癌初期に感染し免疫応答から逃れ潜伏し癌進展に関わる可能性が示唆された．

Key words： Epstein-Barr virus, gastric carcinoma, EBER1, EBNA2, LMP1

はじめに

Epstein-Barr virus（以下，EBV と略記）は上咽頭癌をはじめとする諸臓器の癌との関与が報告され[1]，癌関連 DNA ウイルスの１つとして考えられている．胃癌においても約５～15％の症例において関与が報告され，特に癌周囲に著明なリンパ球浸潤を伴う gastric carcinoma with lymphoid stroma（以下，GCLS と略記）との関連が注目されている[2)~5)]．しかし，EBV 感染と胃癌の発癌に関しては不明な点が多いのが現状である．

EBV は培養されたヒトの B リンパ球に感染し，細胞をトランスフォームするとされている[6)~9)]．このトランスフォーム細胞内では10種類の潜伏ウイルス遺伝子の発現が確認されており，近年，そのような EBV 潜伏遺伝子の発現の違いにより EBV 関連腫瘍が分類されるようになった[6)7)]．このような分類を EBV 関連胃癌で行い感染 EBV の性質を考察し，リンパ球浸潤と関連づけた報告はいまだ十分とはいえない．

今回，EBV 関連胃癌が EBV 関連腫瘍のどの分類に属し，感染 EBV はどのような性質を持つか，癌進展への関与はどうかを考察した．また EBV 関連胃癌とリンパ球浸潤との関連性についても検討を加えた．

対象と方法

1987年１月から1994年６月までに切除された原発胃癌症例979例中，EBV 感染との関連が注目されている著明なリンパ球浸潤を伴う胃癌24例と，それらの症例を除く955例の中より300例を無作為に抽出した．著明なリンパ球浸潤群を伴う胃癌中，渡辺ら[3)]が述べている GCLS の基準に合致するものは10例であり，これらは癌の間質，一部は実質にリンパ球あるいは組織球が癌細胞に沿ってびまん性かつ密に浸潤する充実型低分化癌主体の癌であった．他の14例は GCLS ではないが癌の間質，一部は実質にリンパ球浸潤が強く認められた症例であった．GCLS 10例を GCLS 群，GCLS 以外の著明なリンパ球浸潤を伴う14例をリンパ球浸潤群，他は非リンパ球浸潤群とした．

これら GCLS 群，リンパ球浸潤群，非リンパ球浸潤群に対し EBV 潜伏遺伝子で細胞あたり10^7個と多数の RNA が発現している EB encorded small RNA 1（以下，EBER1と略記）をターゲットとした in-situ hybridization（以下，ISH と略記）法[1)]を行い，胃癌細

＜1998年７月22日受理＞別刷請求先：竹尾　浩真
〒814-0133　福岡市城南区七隈７－45－1　福岡大学医学部第２外科

胞にEBER1の発現が認められたEBV関連胃癌について潜伏遺伝子産物のなかで核抗原のEB encorded nuclear antigen 2（以下，EBNA2と略記）と膜蛋白であるlatent membrane protein 1（以下，LMP1と略記）の発現を免疫染色で検索した．また感染EBVのclonalityを検索した．それら潜伏遺伝子産物発現の有無でEBV関連腫瘍におけるEBV関連胃癌の分類（位置づけ）を行い，EBVのclonalityや臨床病理学的特徴からEBV関連胃癌における感染EBVの性質と癌進展への関与を考察した．またGCLSを含めたEBV関連胃癌とリンパ球浸潤との関連についても検討した．対照として用いた症例は癌細胞にEBER1の発現が認められなかった非リンパ球浸潤群中の症例であった．胃癌の組織型分類は胃癌取扱い規約[10]に準じ癌の主体をなす組織型で分類した．

1）GCLS群，リンパ球浸潤群と非リンパ球浸潤群に対するin-situ hybridization法

EBER1の検出は腫瘍最大割面のパラフィン切片に対しジゴキシゲニン標識ヌクレオチドプローベ配列（5′-AGACACCGTCCTCACCACCCGGGACTT-GTA-3′）を使用したISH法[1]で行った．操作手順としてはまず脱パラ後，プロテアーゼKによる除蛋白処理を行った．続いて非特異反応の除去を行った後，ジゴキシゲニンで標識したDNAプローベとハイブリダイゼーションを行った．その後は抗ジゴキシゲニン抗体を反応させ，発色はアルカリフォスファターゼ標識にて反応させた．核染色はメチルグリーンを用いた．陽性コントロールはEBV感染が認められた咽頭のリンパ上皮腫を使用し，陰性コントロールはセンスプローベを用いた．大多数の癌細胞の核にび慢性に発現が認められたものをEBV陽性胃癌とした（**Fig. 1**）．

2）EBER1の発現が認められた症例に対するEBNA2とLMP1の免疫染色

免疫染色はlabeled strept-avidin-biotin法（以下，LSAB法と略記）[11]で行った．なお脱パラ後，抗原性の賦活化目的でマイクロウエーブ照射を90℃，5分間行った．使用抗体はEBNA2（NOVOCASTRA LABORATORIES，UK），LMP1（DAKO A/S Denmark）に対するモノクロナール抗体を用いた．それらが発現している細胞が腫瘍細胞であるか否かは上皮細胞の膜抗原であるEMA（epithelial membrane antigen，DAKO A/S DENMARK）との二重染色を行い判定した．

3）EBVのclonality

新鮮標本が採取できたEBV陽性胃癌（GCLS群2例，リンパ球浸潤群2例，非リンパ球浸潤群2例）に対して，サザンブロティング法でEBVのクロナリティーを検索した．まず新鮮凍結標本約5mm³をホモジネートしプロテアーゼKによる除蛋白処理を一昼夜行った後，フェノール，クロロホルムでさらに除蛋白処理をした．次にRNaseによりRNAを除去し，再度プロテアーゼK，フェノール，クロロホルムで除蛋白処理を行いDNAを抽出した．その後，抽出したDNA約10μgを制限酵素BamHIでDNAを切断し，0.8%アガロースゲルで電気泳動し，アルカリ変性による解離を行った後，サザンブロッティング法によりナイロン膜にトランスファーした．ハイブリダイゼーションには^{32}P-CTPで標識したEBVゲノムのターミナルリピート（TR）の部位に相当するプローベ（東京医科歯科大学教授，平井莞二先生の御好意により譲り受けた）を使用した[12]．陽性コントロールはEBVの感染が認められた咽頭のリンパ上皮腫を使用し，陰性コントロールは胎盤DNAを使用した．

4）EBV関連胃癌の分類

平井の分類[7]に従い，癌細胞におけるEBER1，EBNA2ならびにLMP1の発現の有無により，EBV関連胃癌をLat I～IIIに分類した（**Table 1**）．

5）統計学的処理

各間の比率の比較はχ^2検定を用いた．生存率はKaplan-Meier法で行いgeneralized Wilcoxonもしくはlogrank検定で検討し，危険率0.05未満を有意差ありとした．

結　果

1）胃癌細胞におけるEBER1の発現とそのclonalityおよびEBNA2，LMP1の発現

ISHによるEBER1の発現はGCLS群，リンパ球浸潤群，非リンパ球浸潤群にかかわらずそれぞれのEBV陽性例では，ほとんどの癌細胞の核にび慢性に発現が認められたが，周囲の異型上皮には発現は認められなかった（**Fig. 1**）．またEBVはサザンブロッティングで9.4Kb附近に単一のバンドが認められモノクロールな増殖であった（**Fig. 2**）．すべてのEBV陽性例に行った免疫染色では，胃癌細胞はEMAに反応し染色されたがEBNA2ならびにLMP1の両者とも明らかな発現は認められなかった（**Fig. 3**）．

2）GCLS群，リンパ球浸潤群，非リンパ球浸潤群におけるEBV陽性頻度と臨床病理学的所見（**Table 2**）

EBV陽性例はGCLS群では10例中8例（80.0%），

Fig. 1　EBER1 expression for ISH were observed in the nucli of almost all neoplastic cells.
a) GCLS group shows abundance of lymphocytic infiltration in the stroma and parenchyma. (a : HE, a′ : ISH) (×100)
b) Lymphocytic infiltration group shows many lymphocytes in the stroma and parenchyma. (b : HE, b' : ISH) (×100)
c) Non-lymphocytic infiltration group shows few lymphocytes in the stroma and parenchyma. (c : HE, c′ : ISH) (×200)

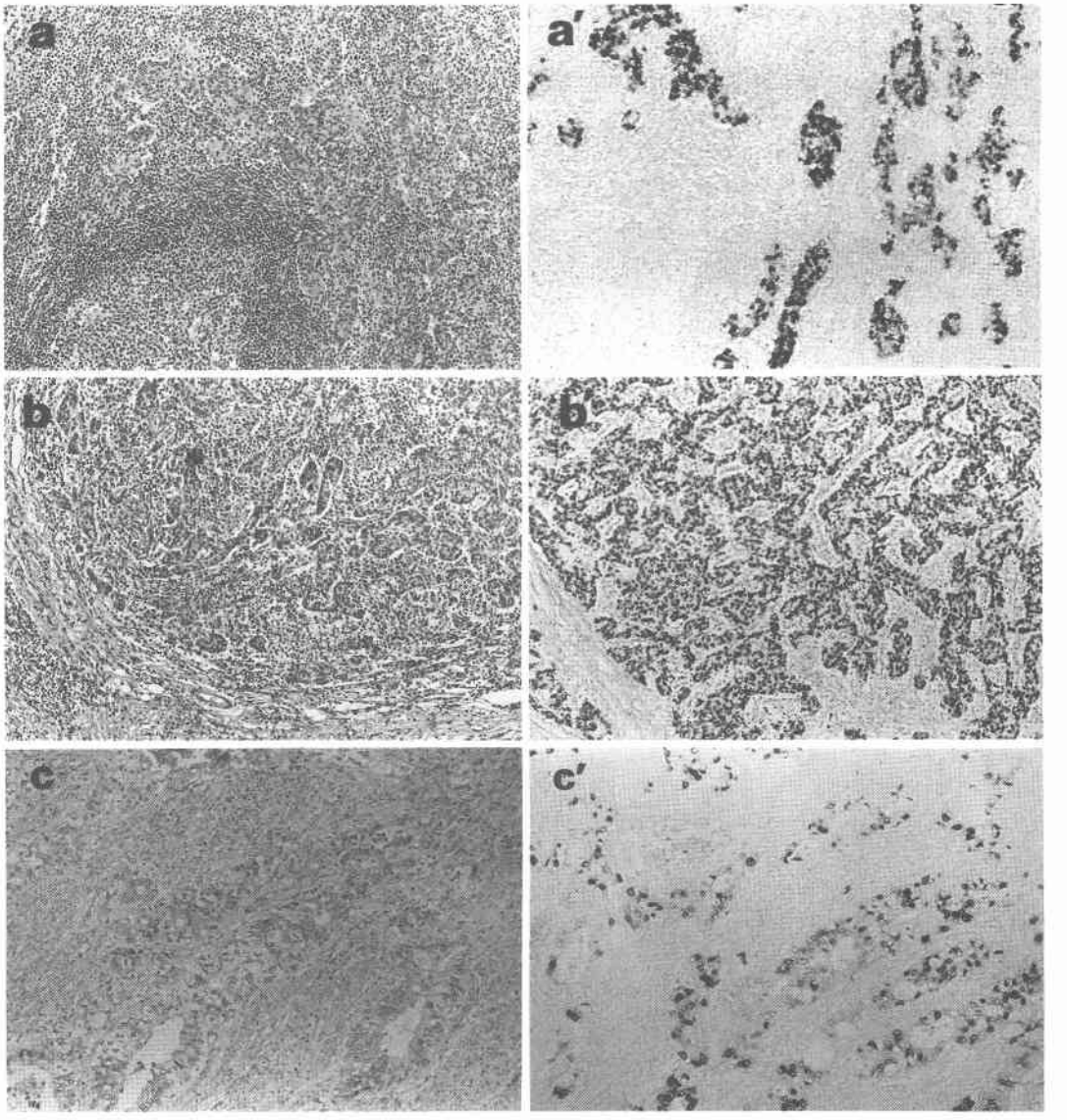

リンパ球浸潤群では14例中8例(57.1%)，非リンパ球浸潤群では300例中23例 (7.7%) であり，EBV 陽性率は GCLS 群がリンパ球浸潤群，非リンパ球浸潤群より有意に高かった ($p<0.001$, $p<0.0001$)．またリンパ球浸潤群は非リンパ球浸潤群より有意に高かった ($p<0.0001$)．GCLS 群，リンパ球浸潤群，非リンパ球浸潤群それぞれにおける EBV 陽性率は性別，腫瘍占居部位，肝転移の有無，遠隔転移の有無には有意な関連が認められず，組織型は特殊な組織型の GCLS を除き分化型 (pap, tub1, tub2)，未分化型 (por1, por2,

Table 1 Form of latent EBV gene expression according to Hirai's[7] classification

	Products of latent EBV gene expression		
Form of latency	EBER 1	EBNA 2	LMP 1
Lat I	+	−	−
Lat II	+	−	+/−
Lat III	+	−	+

Fig. 2 Southern blotting with 32P-labeled terminal repetitive sequence of EBV. All specimens shows single band in the range between 10Kb and 20Kb.
Lane 1,2: EBV positive GCLS group, Lane 3,4: EBV positive lymphocytic infiltration group, Lane 5,6: EBV positive non-lymphocytic infiltration group, NP: EBV positive nasopharyngeal carcinoma (positive case), NC: Placental DNA (negative case).

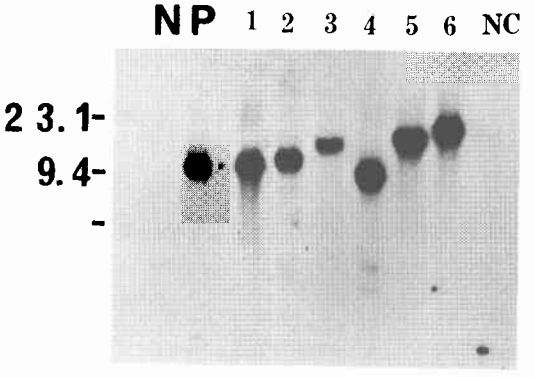

sig)に分類，深達度は早期癌，進行癌に分類してEBV陽性率を比較したが有意な関連は認められなかった．リンパ節転移の有無もそれぞれの群でEBV陽性率との関連性はなかった．しかしすべてのEBV陽性例と陰性例で腫瘍占居部位を比較すると上部(C領域)，中部（M領域）が下部（A領域）に比べ有意にEBV陽性率が高かった($p<0.05$)．またEBVの有無に関係なく群間を比較するとGCLS群，リンパ球浸潤群は非リンパ球浸潤群と比較してリンパ節転移率が有意に低かった（$p<0.05$）．予後はEBVの有無に関係なくGCLS群，リンパ球浸潤群と非リンパ球浸潤群を比較したが明らかな有意差は認められなかった（GCLS群：非リンパ球浸潤群 $p=0.064$，リンパ球浸潤群：非リンパ球浸潤群 $p=0.124$）(**Fig. 4**)．また全症例におけるEBV陽性例とEBV陰性例の比較においても明らかな有意差は認められなかった（$p=0.060$）(**Fig. 5**)．

3）EBV関連胃癌の分類

全例でEBNA2ならびにLMP1は癌細胞に発現が認められなかったことより，今回検討したEBV関連胃癌はLat IもしくはLat IIに属するものであった(**Table 1**)．

考　察

EBVは1964年にBurkitt's lymphoma細胞株に発見されたヘルペスウイルス科に属するDNAウイルス[13]であり，現在まで多くのヒト腫瘍で関連が報告されている癌関連ウイルスの1つである．EBV関連胃癌は1991年にShibataら[2]の報告が最初であり，以後多くの報告によりそれらの頻度や臨床病理学的形態および特徴が明らかになりつつある[2)~5)]．とりわけ著明なリンパ球浸潤を伴うGCLSとEBV感染との関連が注目されている[2)~6)]．

EBV関連胃癌の組織型はGCLSのような未分化型に多いとされ[2)~5)]，その理由としてはWeissら[4)5)]はEBVが感染した癌細胞は細胞が幼弱化するようなトランスフォームが起きている可能性を予想している．我々の結果ではGCLSを除くリンパ球浸潤群，非リンパ球浸潤群それぞれにおいてEBV陽性頻度と組織型には関連は認められなかった．これらよりGCLSという特殊な組織型を除いたEBV関連胃癌では，EBV感染と癌細胞の幼弱化との関連性は少ないように思われた．EBV関連胃癌の他の臨床病理学的特徴として癌の占居部位が上部に多いと報告があり[2)14)]，この理由として唾液中のEBVが胃に流れこんで感染した可能性が考えられている[14]．我々の検索でもEBV陽性率は胃上部，中部に高かった（$p<0.05$）．

現在まで胃癌を含めたEBV関連腫瘍においてEBVが癌化にどのように関与しているかは不明な点も多く，腫瘍細胞にEBVゲノムが検出されただけではEBVが単にパッセンジャーとして存在している可能性がある．さらにリンパ球浸潤とEBV感染との関連や，EBVが感染している細胞がどのような性質を有するかなどはEBV潜伏遺伝子産物の発現を検討しEBV関連胃癌の分類を行う必要があると思われる．

EBV潜伏遺伝子はEBV感染細胞において2種類のEBERs（EBER1，EBER2）と6種類のEBNA（EBNA1，EBNA2，EBNA-LP，EBNA3A，EBNA3B，EANA3C），3種類の膜蛋白(LMP1，TP1，TP2)をコードする遺伝子が発現している[6)~8)]．この中で永

Fig. 3 Immunohistochemical stainning for EBV-related protein EBNA2 or LMP1, and EMA in EBV positive case. (×100)
a) HE, b) ISH, c) No expression of EBNA2 in EMA positive cancerous cells, d) No expression of LMP1 in EMA positive cancerous cells

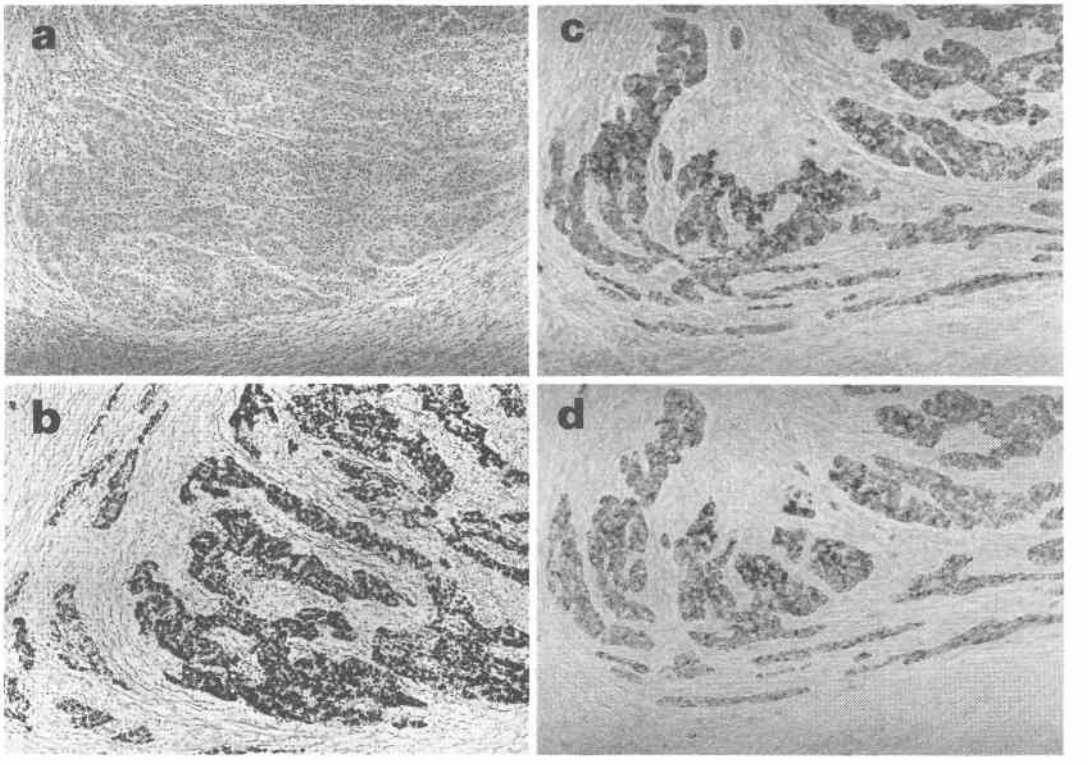

久増殖に必須の潜伏遺伝子はEBNA-2, -3, -3c, -LP, LMP1である．EBNA2はBリンパ球のトランスフォーメーションに必須であり[9]，EBVの活性化に寄与することや[15]LMP1発現の誘導が考えられている[16]．また細胞障害性Tリンパ球の標的抗原となるのではないかと考えられている[17]．EBV関連腫瘍においてEBNA2の発現が認められるものはEBVよりトランスフォームされたリンパ芽球細胞株，Burkitt's lymphomaの長期継代株や免疫不全患者に生じる日和見リンパ腫との報告がある[6)7)]．LMP1に関しては培養上皮系細胞で分化を阻止することや[17]Bリンパ球のトランスフォーメーションに関与していることが報告されている[19]．またLMP1は細胞障害性Tリンパ球の標的抗原となることも述べられている[20]．腫瘍細胞におけるLMP1発現はRT-PCR (reverse transferase polymerase chain reaction) 法やノーザンブロッティング法でHodgkin病，リンパ芽球細胞株，未分化巨細胞リンパ腫，さらに未分化鼻咽頭癌などで認められている[7)8)21)]．免疫染色によるLMP1の検索でもHodgkin病においてHodgkin細胞やReed-sternberg細胞の細胞質にその発現が認められている[22]．

このようにEBV関連腫瘍はEBV潜伏遺伝子発現が異なることが見い出され，EBV潜伏遺伝子の発現の違いにより3種類に分類されている[6)7)]．まず腫瘍細胞にEBNA2とLMP1の発現が全く認められない群(Lat I，代表例：Burkitt's lymphoma) は感染細胞が免疫応答から逃れやすい状態で増殖するものと考えられ，EBNA2とLMP1ともに発現がみとめられる群(Lat III，代表例：リンパ芽球細胞株，日和見リンパ腫) では感染細胞はLMP1，EBNA2の腫瘍原性の寄与と宿主の免疫応答が低下した状態で増殖し，正常な免疫応答下では細胞障害性Tリンパ球により排除される群である．EBNA2の発現は認められないがLMP1は症例の約50%で発現が認められる群(Lat II，代表例：上咽頭癌，Hodgkin病) はLat I，Lat IIIの中間の性格を持ちLMP1が持つ腫瘍原性と感染細胞が免疫反

Table 2 Clinicopathological findings of GCLS, lymphocytic infiltration group and non-lymphocytic infiltration group

Clinicopathological findings*		GCLS		Lymphocytic infiltration group		Non-lymphocytic infiltration group	
		EBV(+) n=8	EBV(−) n=2	EBV(+) n=8	EBV(−) n=6	EBV(+) n=23	EBV(−) n=277
Sex	Male	7	0	7	5	17	172
	Female	1	2	1	1	6	105
Age(mean±S.D)		57.02 ±12.45	59.64 ±11.95	59.13 ±15.03	57.23 ±12.89	61.59 ±11.83	59.00 ±13.94
Location	C	3	0	1	0	7	66
	M	6	2	6	3	10	108
	A	1	0	1	3	6	103
Histologic type differentiated type	pap	−	−	0	0	0	11
	tub 1	−	−	0	1	2	53
	tub 2	−	−	4	4	7	94
undifferentiated type	por 1	8	2	2	0	6	14
	por 2	−	−	2	1	8	89
	sig	−	−	0	0	0	8
	muc	−	−	0	0	0	7
	others	−	−	0	0	0	1
Depth of invasion							
early	m	0	0	0	0	3	37
	sm	1	1	5	2	1	71
advanced	mp	2	1	1	1	0	41
	ss	1	0	0	1	4	21
	se	4	0	2	2	15	98
	si	0	0	0	0	0	9
Liver metastasis	+	0	0	0	0	1	14
	−	8	2	8	6	22	263
Peritoneal metastasis	+	0	0	0	0	0	10
	−	8	2	8	6	23	267
Nodal involvement	+	2	0	2	1	13	157
	−	6	2	6	5	10	120

GCLS; gastric carcinoma with lymphoid stroma
EBV; Epstein-Barr virus
*classified by the Japaneas Research Society for Gastric Cancer
**$p<0.001$, ***$p<0.0001$, ****$p<0.05$

応から逃れやすい状態が存在すると考えられる[6)~8)]. なおEBER1とEBNA1は上記の3つの型すべてに発現が認められている.

今回はEBV潜伏遺伝子のなかで上記の3種類の分類において，すべてに発現が認められ細胞あたり10^7分子が発現しているEBER1をターゲットとしてISH法によるEBV検出を行った[1)]. さらにISH法でEBVの発現が認められたものにつきEBNA2ならびにLMP1の発現を免疫染色で検討し，EBV陽性胃癌の分類を行った.

我々の結果はISH法でEBER1陽性胃癌は腫瘍を形成するほとんどの癌細胞にEBER1の発現が認められ

Fig. 4 Survival curves of GCLS group (A), lympocytic infiltration group (B) and-non-lymphocytic infiltration group (C)

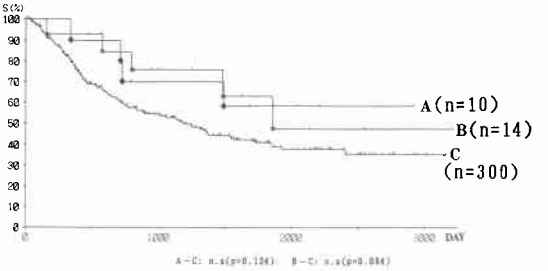

Fig. 5 Survival curves of EBV positive cases (A) and negative cases (B)

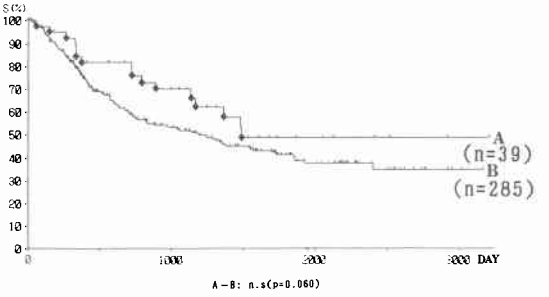

た．しかし，それらの癌細胞には明らかなEBNA2ならびにLMP1の発現が認められなかった．胃癌において免疫組織学的にEBV潜伏遺伝子産物の発現を検討した報告は少ないが，Ottら[23]はin-situ hybridizationもしくはサザンブロッティングで胃癌細胞にEBVゲノムが認められた症例にEBNA2とLMPの発現は認められず，今回の我々の結果と同様であった．我々が行った免疫染色では産生されるEBNA2ならびにLMP1の蛋白量が少量で反応が得られなかった可能性もある．またEBV関連腫瘍における分類ではEBV関連胃癌はBurkitt's lymphomaなどのLat Iのグループに属すると思われるが，鼻咽頭癌などのLat IIのグループは約半数はLMP1の発現が認められないためそれらに属している可能性も少なからず考えられる．今回の結果よりEBV関連胃癌におけるEBVの性質はEBNA2，LMP1の両者の明らかな発現がなかったことより永久増殖能は持たず，EBV活性はほとんどなく，EBVは細胞障害性Tリンパ球を中心とした免疫応答から逃れやすい状態であると考えられた．

EBVの感染時期と癌化への寄与の点から考えると①EBER1の発現がほぼすべての癌細胞に認められたこと，②早期癌からEBVが認められ周囲の異型上皮にはEBER1の発現が認められなかったこと，③モノクロナールであったこと，以上よりEBVは胃上皮細胞が癌化する極めて初期の段階に感染し宿主免疫機構から排除を免れやすい状態で潜伏することで癌化や感染癌細胞の増殖に寄与している可能性が考えられた．

GCLSに関しては我々の結果においてもEBV陽性胃癌の頻度が高かったが，GCLS以外の著明なリンパ球浸潤を伴う胃癌症例はリンパ球浸潤が少ない胃癌症例に比較してEBV陽性胃癌の頻度が高く，EBV関連胃癌はリンパ球浸潤と関連が深いと思われた．そのようなリンパ球浸潤はCD8優位のTリンパ球浸潤であり[24]，EBV感染に対する宿主反応である可能性が予想されているが結論はでていない[4)~8)]．胃癌細胞に感染しているEBVは宿主の免疫監視機構により認識され細胞障害性Tリンパ球の浸潤は生ずるが，EBV自体はリンパ球に対して逃れやすい状態で潜伏感染しているため癌細胞の進展が抑制を受けている可能性も考えられた．予後に関してはGCLS群，リンパ球浸潤群は非リンパ球浸潤群より有意にリンパ節転移が少なく($p<0.05$)，GCLS群やリンパ球浸潤群などのリンパ球浸潤と深い関連性のあるEBV関連胃癌は予後良好である可能性が考えられたが，今回の結果では明らかな有意差は認められなかった．この理由として検討数が少なかったことや，EBV関連胃癌中にはリンパ球浸潤の軽い症例も多数認められることが考えられた．

EBV関連胃癌は胃癌のごく一部にすぎないが，発癌や癌増殖に関連しているのであればEBV関連胃癌は他の胃癌と予防法や治療法が異なる可能性もある．さらにEBV感染がリンパ球浸潤との関連性が高いことからEBVが癌の治療に応用できる可能性もある．このように臨床的な面からもより多くのEBV関連胃癌に関するEBVの発癌のメカニズムや癌増殖の解明の検討が必要であると思われた．

文　献

1) Chang KL, Chen Y-Y, Shibata D et al: Description of in situ hybridization methodology for detection of Epstein-Barr virus RNA in paraffin-embedded tissues, with a survey of normal and neoplastic tissues. Diagn Mol Pathol 1：246—255, 1992
2) Shibata D, Tokunaga M, Uemura Y et al: Associatin of Epstein-Barr virus with indifferentiated gastric carcinoma with intense

lymphoid infiltration. Am J Pathol **139**：469—474, 1991
3) Watanabe H, Enjoji M, Imai T: Gastric carcinoma with lymphoid stroma. Cancer **38**：232—243, 1976
4) Weiss LM, Gaffey MJ, Shibata D: Lymphoepithelioma-like carcinoma and its relationship to Epstein-Barr virus. Am J Pathol **96**：156—158, 1991
5) Shibata D, Weiss LM: Epstein-Barr virus associated gastric adenocarcinoma. Am J Pathol **140**：769—774, 1992
6) Rowe M, Rowe DT, Gregory CD et al: Differences in B cell growth phenotype reflect novel patterns of Epstein- Barr virus latent gene expression in Barkitt's lymphoma cells. EMBO J **6**：2743—2751, 1987
7) 平井莞二：EB ウイルス(EBV)遺伝子発現による EBV 関連腫瘍細胞の分類. 病理と臨 **11**：493—503, 1993
8) 高田腎蔵, 清水則夫：EB ウイルス発現機構. Med Immunol **21**：375—385, 1991
9) Hammerschmidt W, Sugden B: Genetic analysis of immortalizing functions of Epstein-Barr virus im human B lymphocytes. Nature **340**：393—397, 1989
10) 胃癌研究会編：胃癌取扱い規約. 改訂第12版. 金原出版, 東京, 1993
11) Guesdon J-L, Ternynck T, Avrameas S: The use of Avidin-Biotin interaction in immunoenzymatic technique. J Histochem Cytochem **27**：1131—1139, 1979
12) Oshima K, Kikuchi M, Masuda Y et al: Epstein-Barr viral genomes in carcinoma metastatic to lymph nodes. Acta Pathol Jpn **41**：437—443, 1991
13) Epstein MA, Achong BG, Barr YM: Virus particles in cultured lymphoblasts from Burkitt's lymphoma. Lancet **1**：702—703, 1964
14) Nakamura S, Ueki T, Yao T et al: Epstein-Barr virus in gastric carcinoma with lymphoid stroma. Cancer **73**：2239—2249, 1993
15) Abott SD, Rowe M, Cadwallader K et al: Epstein-Barr virus nuclear antigen 2 induces expression of the virus-coded latent membrane protein. J Virol **64**：2126—2134, 1990
16) Woisetschlaeger M, Jin XW, Yandava CN et al: Role for the Epstein-Barr virus nuclear antigen 2 in viral promoter swtching during initial stages of infection. Proc Natl Acad Sci USA **88**：3942—3946, 1991
17) Murray RJ, Young LS, Calender A et al: Different patterns of Epstein-Barr virus gene expression and of cytotoxic T-cell recognition in B-cell lines infected with transforming (B95. 8) or nontransforming (P3HR1) virus strains. J Virol **63**：894—901, 1988
18) Dawson CW, Rickison AB, Young LS: Epstein-Barr virus latent membrane protein inhibits human epithelial cell differentiation. Nature **344**：777—780, 1990
19) Wang F, Gregory C, Sample C et al: Epstein-Barr virus latent membrane protein (LMP1) and nuclear protein 2 and 3c are effectors of phenotypic changes in B lymphocytes: EBNA2 and LMP1 cooperatively induce CD23. J Virol **64**：2309—2318, 1990
20) Murray RJ, Wang D, Young LS et al: Epstein-Barr virus specific cytotoxic T-cell recognition of transfectants expressing the virus coded latent membrane LMP. J Virol **62**：3747—3755, 1988
21) Niedobitek G, Young LS, Sam CK et al: Expression of Epstein-Barr virus genes and of lymphocyte activation molecules in undifferentiated nasopharyngeal carcinomas. Am J Pathol **140**：879—887, 1992
22) Herbest H, Dallenbach F, Hummoral M et al: Epstein-Barr virus latent membrane expression in Hodgikin and Reed-Sternberg cells. Proc Natl Acad Sci USA **88**：4766—4770, 1991
23) Ott G, Kirchner TH, Muller-Hermelinl HK: Monoclonal Epstein-Barr virus genomes but lack of EBV-related protein expression in different types of gastric carcinoma. Histopathology **25**：323—329, 1994
24) 竹尾浩真, 大島公一, 菊池昌弘ほか：著名なリンパ球浸潤を伴う胃癌と Epstein-Barr Virus との関連について. 消癌の発生と進展 **6**：323—328, 1994

Esptein-Barr Virus Related Protein Expression and Clinicopathological Findings in Epstein-Barr Virus Genome Positive Gastric Carcinomas

Hiroshi Takeo, Yuichi Yamashita, Koichi Ohshima*,
Masahiro Kikuchi and Takafumi Shirakusa
Second Department of Surgery, *First Department of Pathology,
Fukuoka University School of Medicine

This study has been carried out rate of Epstein-Barr virus (EBV) positive gastric carcinomas, these have been known frequency of EBV infection in gastric carcinoma with lymphoid stroma (GCLS) that has marked lymphocytic infiltration around the tumor and stroma in the medullary poorly differentiated adenocarcinoma. And has been undertaken significance of EBV infection and carcinogenesis of EBV for latent gene protein EBNA2 and LMP1 expression and characterized clinicopathological findings in EBV positive gastric carcinomas, and classified EBV positive gastric carcinoma in EBV related neoplasma. Additionally, relationship between EBV infection and lymphcytic infiltration of gastric carcinomas. The subjects consisted of three groups, 10 cases were GCLS, 14 cases were marked lymphocytic infiltration except for GCLS, and 300 cases were none or few lymphocytic infiltration. EBV positive cases were 8 to 10 (80.0%) in GCLS, 8 of 14 (57.1%) in lymphocytic infiltration group, and 23 of 300 (7.7%) in non-lymphocytic infiltration group. GCLS and lymphocytic infiltration group were frequent related of EBV positive gastric carcinomas that were lower lymph nodes involvement than non-lymphocytic infiltration group. EBV expression was early gastric carcinoma and positive reaction was observed in the nucli of almost all neoplastic cells, and these infection were monoclonal multiplication, but EBNA2 and LMP1 were not detect in all EBV positive cases. EBV positive gastric carcinomas were in Burkitt's lymphoma group (EBNA2−, LMP1−) or nasopharyngeal carcinoma group (EBNA2−, LMP1+/−). Our result suggest that EBV has inactivity and unability of permanent multiply in cancerous cells, but EBV infection occurred early oncogenesis and EBV infected cancerous cells include a faciling for escaping immunoreaction, for example the lymphocystic immunoreaction, and has been kept long term the latent infection and these phenomenon may be add to carcinogenesis of gastric carcinoma.

Reprint requests: Hiroshi Takeo Second Department of Surgery, Fukuoka University School of Medicine
7-45-1 Nanakuma, Jyounan-ku, Fukuoka, 814-0113, JAPAN