日消外会誌　31（11）：2226～2230，1998年

症例報告

下咽頭癌術後再建皮膚管癌の１例

秋田大学第２外科
佐々木晋一　北村　道彦　鈴木　裕之　鎌田　収一
斉藤礼次郎　田口　幸生　小川　純一

下咽頭癌術後18年を経て再建皮膚管に扁平上皮癌が発生した極めてまれな１例を経験した．症例は73歳の男性．55歳時，下咽頭癌に対し咽喉食摘術，皮膚管（Delto-pectoral skin flap 法）による再建を施行された．また67歳時結腸癌の既往があった．下咽頭癌手術から18年後，嚥下困難のため精査したところ再建皮膚管内に扁平上皮癌の発生を認めたため，皮膚管切除術，遊離空腸による再建を行った．腫瘍はポリープの融合状病変で，組織学的には高度の慢性炎症像を伴っていた．皮膚管に対する食物や消化管分泌物の機械的，化学的刺激による慢性炎症を基に，隆起性病変が前癌病変となり癌化する可能性が示唆された．皮膚管による再建は，ハイリスク患者や再建消化管臓器に適切なものがない場合などは依然として有用と考えられるが，その場合には長期的観察が必要である．

Key words：cancer of the skin tube, surgical skin flap, resection of hypopharynx

はじめに

皮膚管による消化管再建の合併症として癌化は非常にまれであり本邦では３例[1]，欧米でも17例[2)~10)]の報告をみるだけである．今回我々は下咽頭癌に対して下咽頭頸部食道切除・喉頭全摘術，皮膚管による再建を施行された後，18年を経て再建皮膚管に扁平上皮癌が発生した極めてまれな症例を経験したので報告する．

症　例

患者：73歳，男性

主訴：嚥下困難

家族歴：特記すべきことなし．

飲酒：ビール350ml/日×55年

既往歴：55歳時，下咽頭癌に対して術前に60Gy 照射し，下咽頭頸部食道切除・喉頭全摘術，皮膚管（Delto-pectoral skin flap 法：以下，D-P 皮弁）による再建を施行された．67歳時，横行結腸癌にて横行結腸切除術．72歳時，腹部大動脈瘤にて腹部大動脈人工血管置換術の既往がある．

現病歴：1995年９月頃より嚥下困難感が出現した．1996年６月嚥下困難の増強があり近医にて精査したところ，再建皮膚管内に全周性の腫瘍を認めた．８月８日当科紹介となり，８月19日入院となった．

入院時現症：身長174cm，体重78kg．D-P 弁皮は右側を用いられていた（**Fig. 1**）．

血液生化学検査：腫瘍マーカーが SCC1.6ng/ml，シフラ2.1ng/ml とわずかに上昇していた．その他の検査値に異常はなかった．

上部消化管造影検査：皮膚管に長径7cm の３型腫瘤陰影を認めた（**Fig. 2a, b**）．

上部消化管内視鏡検査：上切歯列より14cm から21cm までの皮膚管に表面が顆粒状の腫瘍を認めた（**Fig. 3**）．生検では扁平上皮癌であった．

Fig. 1　The condition of the patient on admission to hospital showed delto-pectoral skin flap had been transferred from the right side.

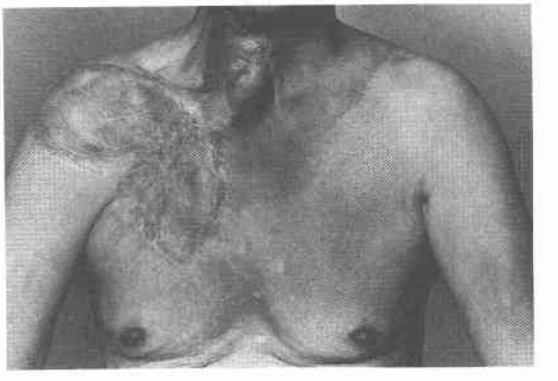

＜1998年７月22日受理＞別刷請求先：佐々木晋一
〒010-8543　秋田市本道１－１－１　秋田大学医学部第２外科

Fig. 2a Barium meal roentogenogram revealed an ulcerative lesion 7cm in diameter.

Fig. 2b Schema of Fig. 2a. The large and small arrows indicate the skin tube and the tumor respectively.

a | b

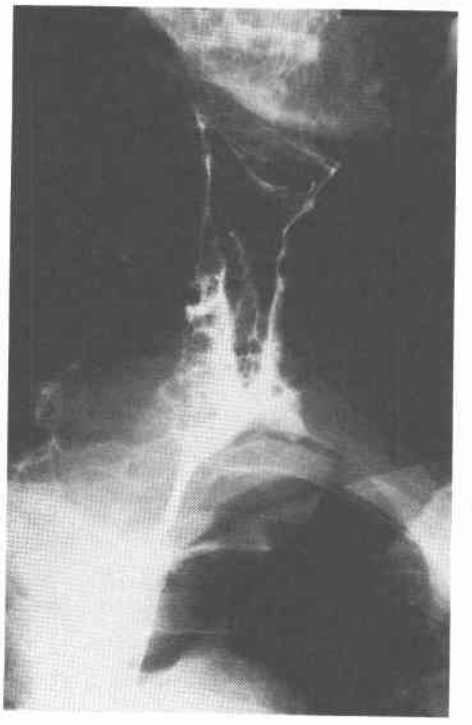

Fig. 3 Endoscopic examination showed a granular surface tumor in the skin tube.

以上より皮膚管癌の診断にて9月4日手術を施行した.

手術所見：皮膚管の口側,肛門側とも辺縁より約1.5 cm離れて皮膚管を切除し，咽頭食道間に遊離空腸による再建を行った．動脈は左頸横動脈に，静脈は左顔面静脈にそれぞれ血管吻合した．強固な癒着のため系統的リンパ節郭清は施行しなかった．下咽頭癌手術時に右側の頸部リンパ節郭清が施行されていたため，左側の深頸リンパ節，鎖骨上リンパ節のみを部分的に郭清した．

切除標本肉眼所見：腫瘍は6.5×4.5cm大で小ポリープの融合状病変で,皮膚管内に限局していた(**Fig. 4**).

病理組織学的所見：高分化型扁平上皮癌で真皮へ浸潤しており，著しいリンパ球浸潤を伴っていた（**Fig. 5**)．脈管侵襲，リンパ節転移は認められなかった．また，腫瘍口側では全長にわたり真皮のリンパ球浸潤を伴う扁平上皮層深層の異型細胞の出現があった（**Fig.**

Fig. 4　Macroscopic appearance of the resected specimen showed a multiple polypoid tumor.

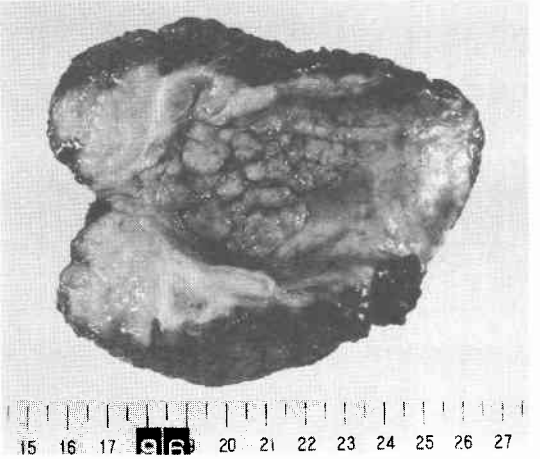

Fig. 5　Histological examination showed well differentiated squamous cell carcinoma invading into dermis with remarkable lymphocytes infiltration.

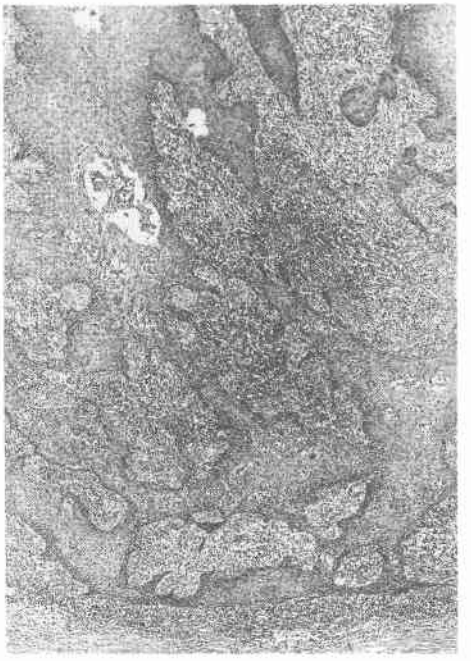

6).

術後経過：第17病日に出血性脳梗塞を発症したが軽快した．術後15か月を経過した現在再発の兆候は認められない．

Fig. 6　Squamous epithelium has mild atypia and dermal lymphocytes infiltration is present at the oral side of the tumor.

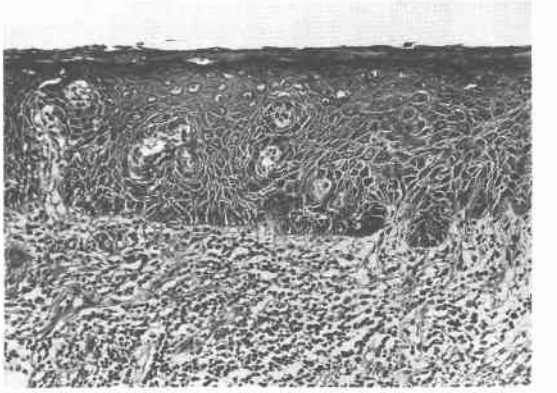

考　察

咽頭や食道切除後の再建には消化管を用いる方法と皮膚を利用する方法がある．皮膚を用いる方法には種々の方法が考案されており[11)12)]，時代とともに変遷していった[13)]．その中で1965年に Bakamjian が two-stage method として発表した Delto-pectoral skin flap 法[14)]は前胸部皮膚弁を利用する代表的なものである．その後，D-P 皮弁の欠点であった吻合部の縫合不全，狭窄，瘻孔形成，分割手術を要することなど[12)15)]はより血流の保証された筋皮弁法の発達により解決されていった[16)]．最近では血管吻合技術の向上により遊離腸管が下咽頭や頸部食道切除後の再建に用いられるようになっている[13)]．しかしハイリスク患者や再建消化管臓器に適切なものが使用できない場合などは，皮膚を用いる再建は有用な方法と考えられている．

皮膚管から発生する癌は非常にまれであり，本邦では中山らの3例（内2例は瘻孔癌）[1)]，欧米でも17例の報告[2)~10)]をみるだけである．皮膚管癌の発生頻度を検討した報告はないが，Sapozhnikova ら[8)]は皮膚管による再建術後10年から38年経過した13例のうち2例に皮膚管癌の発生を認めたとしている．これまでの報告例の多くが良性の食道狭窄に対して皮膚管による再建を行ったもので，術後20年から30年（14年～51年）の長期間を経て扁平上皮癌が発生している．腫瘍の肉眼形態は polypoid[3)]あるいは papillomatous[2)4)8)]と形容される隆起性病変の集簇であることが特徴的である．組織学的には高度の炎症を伴った扁平上皮の過形成を背景に癌化が見られる[7)~9)]．本邦では西野ら[17)]が食道癌術後の再建皮膚管内に術後8年目から多発性の炎症性

扁平上皮ポリープの発生を報告している．本症例でも肉眼的に小ポリープの融合状病変であり，組織学的には腫瘍口側の皮膚管全長にわたって真皮のリンパ球浸潤を伴う扁平上皮層深層の細胞異型があり，前癌状態と考えられた．このことから皮膚管の慢性炎症を基に反応性隆起性病変が前癌病変となる可能性が考えられる．慢性炎症の原因としては食物やアルコールの通過または消化管分泌物による機械的，化学的あるいは熱刺激などが考えられる．

頭頸部外科領域では口腔，咽頭の再建に皮膚が積極的に利用されている．外科領域では頸部食道癌切除後の再建には胃管，腸管を用いることが多く皮膚を消化管再建材料とすることは少ないが，消化管が利用きない症例では選択されるべき方法である．本症例は下咽頭癌，結腸癌の既往があり重複癌症例であった．これまで悪性疾患の手術症例で再建に用いた皮膚管が癌化したという報告はなかったが，長期生存例の中には皮膚管癌発生の危険性があるといえる．悪性疾患はもとより良性疾患においても皮膚を再建に利用した症例では癌化の可能性を念頭に置いて詳細かつ10年以上の長期的経過観察が必要であると考えられる．

文　献

1) Nakayama K, Yazawa C, Sakakibara N et al: A report on three cases with carcinoma developing after antethoracic reconstructive surgery of the esophagus. Surgery **69**：800—804, 1971
2) Jayes P: Carcinoma in a reconstructed esophagus. Br J Plast Surg **212**：212—217, 1957
3) Fogh-Anderson P: Reconstruction after cancer in an antethoracic skin tube esophagus. Acta Chir Scand **283**：298—302, 1961
4) Bromberg B, Song I, Mishrick A et al: Carcinoma in a reconstructed esophagus. Ann Surg **168**：269—273, 1968
5) Linder F, Linder M: Krebsige Entartung im Hautschlauch einer Ösophagoplastik. Thoraxchir Vask Chir **16**：48—55, 1968
6) Kormano M, Yrjänä J: Carcinoma of the antethoracic skin graft esophagus. ROFO Fortschr Geb Rontgenstr Nuklearmed **129**：789—790, 1978
7) Petri A, Petri I, Németh A et al: Prämaligne und maligne Veränderungen des Epithels im antethorakalen Hautschlauch nach Oesophagus-Ersatzplastik. Chirurg **52**：501—504, 1981
8) Sapozhnikova M, Kanshin N, Abakumov M et al: Patologiia iskusstvennykh pishchevodov iz kozhi. Arkh Patol **47**：29—35, 1985
9) LaQuaglia M, Gray M, Schuster S: Esophageal atresia and antethoracic skin tube esophageal conduits: Squamous cell carcinoma in the conduit 44 years following surgery. J Pediatr Surg **22**：44—47, 1987
10) Horvath Ö, Bajusz H, Borbely L: Skin cancer: a late complication of skin tube oesophagus. Br J Surg **78**：1467—1468, 1991
11) 唐沢和夫：頚部食道再建術 I　皮膚管利用法．木本誠二 編．現代外科手術学大系．10巻．中山書店，東京，1979，p83—105
12) 鹿児島博子，土田幸英，竹内ひろみ ほか：各種皮弁を用いた食道二次再建．杏林医会誌　**15**：219—228，1984
13) 中塚貴志，波利井清紀，海老原敏ほか：下咽頭・頚部食道癌切除後の再建手術法の変遷と各術式の評価—国立がんセンターにおける過去30年間の症例の検討．日癌治療会誌　**32**：10—19，1997
14) Bakamjian V: A two stage method for pharyngo-esophageal reconstruction with a primary pectoral skin flap. Plast Reconstr Surg **36**：173—184, 1965
15) 森　一功，平野　実，柏木彰一ほか：下咽頭癌に対する下咽頭喉頭全摘と DP 皮弁を用いた再建．耳鼻と臨　**80**(補)：38—44，1995
16) Ariyan S: Further experiences with the pectoralis major myocutaneous flap for the immediate repair of defects from excisions of head and neck cancers. Plast Reconstr Surg **64**：605—612, 1979
17) 西野暢彦，青木克憲，今野弘之ほか：食道癌術後8年目に再建皮膚管内に多発性ポリープの発生を認めた一例．日気管食道会報　**45**：334—337，1994

A Case of Skin Tube Carcinoma Developing after Reconstructive Surgery for Hypopharyngeal Carcinoma

Shin-ichi Sasaki, Michihiko Kitamura, Hiroyuki Suzuki, Syuichi Kamata, Reijiro Saito, Kousei Taguchi and Jun-ichi Ogawa
Second Department of Surgery, Akita University School of Medicine

A 73-year-old man underwent pharyngolaryngoesophagectomy for hypopharyngeal carcinoma after 60 Gy irradiation at the age of 55. A skin tube which was made of a delto-pectoral skin flap was used for reconstruction of the alimentary tract. Also he underwent colectomy because of colonic carcinoma at the age of 67. Eighteen years after the first operation, squamous cell carcinoma that developed in the skin tube circumferentialy caused dysphagia. Then the skin tube was resected and a free jejunal graft was transplanted for reconstruction between the pharynx and the thoracic esophagus. The tumor showed multiple polypoid lesions as the other reports represent papillomas. The cause of such of the carcinogenesis is chronic inflammation caused by chemical and mechanical irritation of the skin tube by passage of food and saliva. Patients with alimentary reconstruction by skin tubes should be observed carefully for decades.

Reprint requests: Shin-ichi Sasaki Second Department of Surgery, Akita University School of Medicine
1-1-1 Hondo, Akita, 010-8543 JAPAN